



2305160556

大同瑞慈健康体检

报 告 册

体检编号	427072	工号	127
姓名	胡生春		
性别	男	年龄	48岁
单位	大同市供排水集团		
部门	大同市供排水集团		
联系电话	13353425760		
体检日期	2023-11-14		

尊敬的胡生春先生您好！

首先，瑞慈健康体检全体员工欢迎您的光临，并对您的信任表示衷心的感谢！

您于 2023-11-14 （体检编号：427072）完成健康检查，本机构的各科医生已根据您的体检项目及结果，汇总成此份健康体检报告，并经总检医生审核。据此提出对您健康状况的综合分析及建议。

瑞慈健康体检倡导“大健康、大康复”，提出“健康是第一财富（Rich）”的人文理念。希望您仔细阅读并妥善地保管此份健康体检报告，并认真关注报告中的提示与建议，若您对报告内容有任何疑问，可直接与瑞慈健康体检客服部联系，进一步咨询。

健康体检咨询电话：**0352-2824444**

客户服务咨询电话：**0352-2830597**
400-6112995

瑞慈健康体检报告由下列内容组成：

第一部分：主检报告

第二部分：分科分项结果

第三部分：检验报告

第四部分：附表

主检报告

检查综述

1、【肺部双源 CT】 胸部未见明显异常 胆囊结石

医生建议

【胆囊结石】：

- (1)胆囊结石主要为胆固醇性结石或以胆固醇为主的混合性结石，胆囊结石主要见于成年人，女性常见，尤以经产妇和服用避孕药者常见。
- (2)胆囊结石一般认为与胆汁淤积、胆道细菌和寄生虫感染、胆固醇代谢失调以及胆囊的运动功能失调有关。
- (3)临床表现取决于胆石的动态、所在部位和并发症，大多数与慢性胆囊炎同时存在。主要多发于成年女性，由以中年肥胖妇女为多见。平时大多无症状，部分表现为消化不良、中上腹或右上腹饱胀感，有时胃灼热、暖气，在饱餐或高脂饮食后更为明显。
- (4)胆囊结石患者应少吃肥肉和胆固醇含量高的食物，如蛋黄、鱼卵、蟹黄、动物内脏等食品，不吃油炸食品。
- (5)如有右上腹隐痛不适，应素食，右侧卧位，服用 654-2、阿托品等解痉药物，消炎利胆片、金胆片、胆通等可任选一种口服。
- (6)如发生上腹剧痛，应到医院治疗，不要自己随便应用止痛药。出现黄疸时，应立即就医检查，查明黄疸原因，作相应处理，切勿拖延。
- (7)除药物治疗外，有的需震波治疗、有的可作腹腔镜手术、有的则需剖腹手术，应按医生的指导选择合适的治疗方法。定期彩超复查。

汇总医生： 樊兴国

主检日期： 2023-11-16

主检医生：

分科结果

身高、体重、血压

项目名称	检查结果	项目名称	检查结果
身高	167cm	体重	68kg
血压	110/68mmHg		

***小结：**

未见异常

操作员：赵婉如 检查日期：2023-11-14 检查医生：名燕凌

检验报告

大同瑞慈康复医院 12导联心电图报告

胡生春 男 48岁

体检号:427072

病床号:

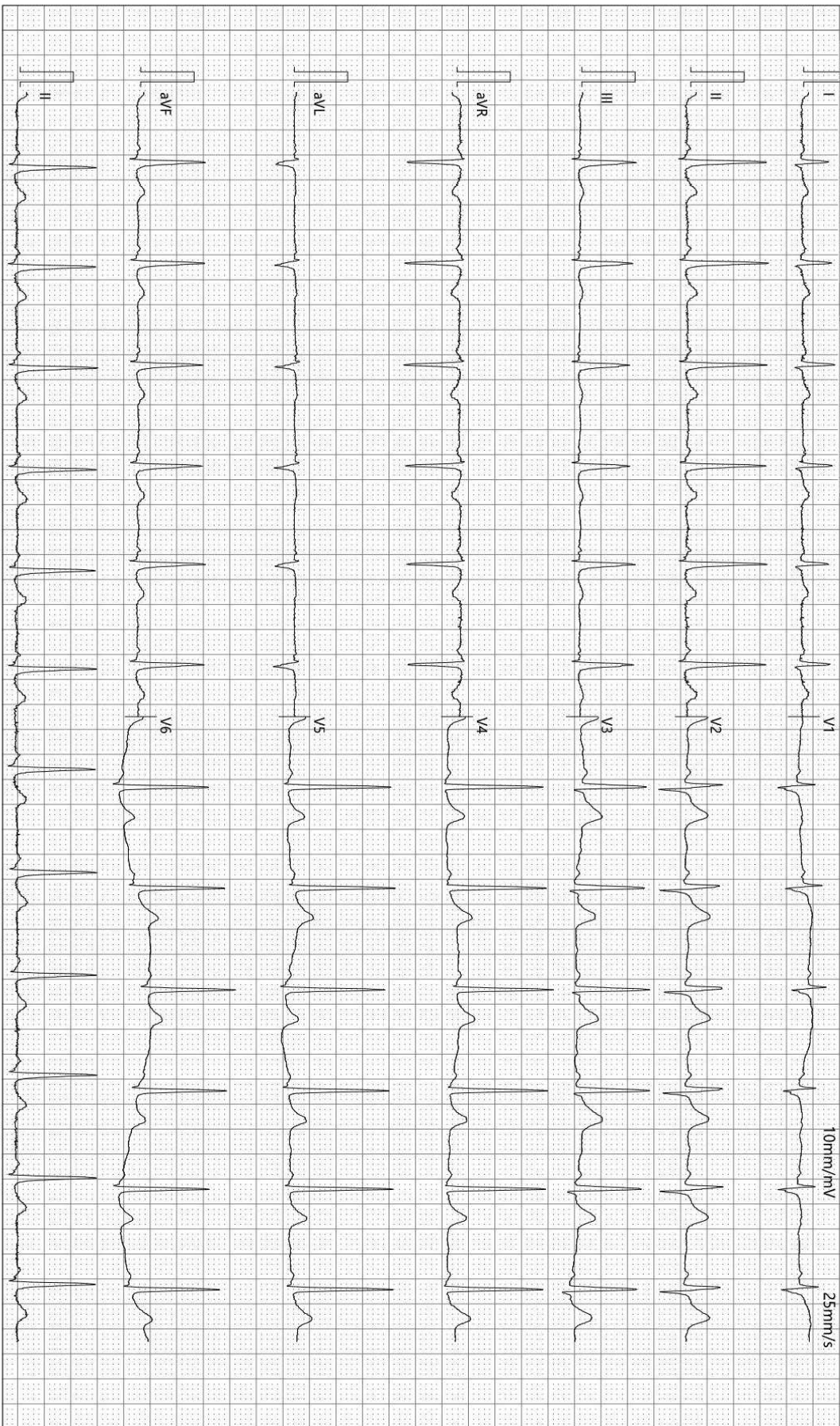
诊断结果:

- 1.窦性心律
- 2.大致正常心电图

诊断医生:

张之生

HR : 73bpm [60~100bpm]
 P : 96ms [0~110ms]
 PR : 120ms [120~200ms]
 QRS : 90ms [60~100ms]
 QT/QTc : 365/405ms [320~440/0~450ms]
 P/QRS/T : 54/70/50deg [0~75/-30~90/0~75deg]
 RV5/SV1 : 1.921/0.340mV [0.0~2.5/0.0~2.0mV]



检查时间:2023-11-14 09:14:46

诊断时间:2023-11-14 09:20:18

SEMIP V1 90

仅供临床参考

双源 CT 诊断图文报告

流水号: 2305160556

影像号: CT20231114058

姓名: 胡生春

年龄: 48 岁

性别: 男

检查设备: 西门子量子双源 CT

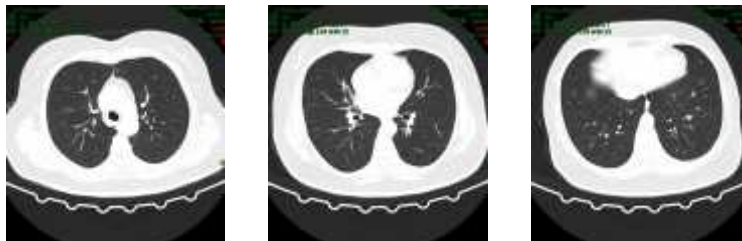体检号: 427072

申请医院: 本院

体检科室: 体检科

检查部位: 肺部双源 CT

经典图像:



影像所见:

胸廓对称, 骨性肋骨完整, 胸壁软组织结构良好, 两肺支气管血管纹理走行分布良好, 支气管束结构清晰, 双肺通气良好。肺门结构未见异常。纵隔无偏移, 段以上支气管通畅。心影及大血管形态结构正常, 纵隔内未见肿大淋巴结。胸膜未见异常。胆囊增大, 胆囊腔高密度结石。

影像诊断:

胸部未见明显异常

胆囊结石

报告医师: 剧艳军

检查日期: 2023-11-15

审核医师: 剧艳军

报告日期: 2023-11-15

超声诊断图文报告

流水号: 2305160556

影像号: 1448988

姓名: 胡生春

年龄: 48岁

性别: 男

检查设备: Vivid E95

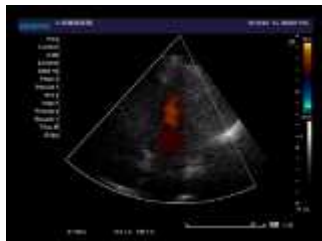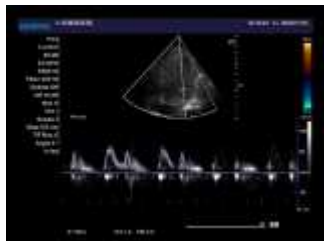
体检号: 427072

申请医院: 本院

体检科室: 体检科

检查部位: 心脏彩超

经典图像:



影像所见:

超声测量 (单位: mm)

升主动脉内径 28 (32±3mm)

左房内径 33 (35mm)

室间隔 9.3 (8-11mm)

左室内径 48 (47±4mm)

左室后壁 9.3 (8-11mm)

EF65% (50-80%)

右室内径 31 (36±4mm)

右房内径 33 (36±4mm)

FS32% (28-41%)

主肺动脉内径 21 (23±3mm)

升主动脉内径正常, 心脏各腔室大小正常, 室间隔厚度正常, 左室壁未见明显节段性运动异常, 各瓣膜及启闭功能未见明显异常, 舒张期二尖瓣口血流频谱 E/A>1, 心包腔未见积液。

影像诊断:

心脏结构及功能未见明显异常

报告医师: 李菊蓉

检查日期: 2023-11-14

审核医师: 李菊蓉

报告日期: 2023-11-14