



2305120545

大同瑞慈健康体检

报 告 册

体检编号	426490	工号	145
姓名	陈春生		
性别	男	年龄	66岁
单位	大同市综合应急救援支队		
部门	大同市综合应急救援支队		
联系电话	13753225000		
体检日期	2023-11-07		

尊敬的陈春生先生您好！

首先，瑞慈健康体检全体员工欢迎您的光临，并对您的信任表示衷心的感谢！

您于 2023-11-07 （体检编号：426490）完成健康检查，本机构的各科医生已根据您的体检项目及结果，汇总成此份健康体检报告，并经总检医生审核。据此提出对您健康状况的综合分析及建议。

瑞慈健康体检倡导“大健康、大康复”，提出“健康是第一财富（Rich）”的人文理念。希望您仔细阅读并妥善地保管此份健康体检报告，并认真关注报告中的提示与建议，若您对报告内容有任何疑问，可直接与瑞慈健康体检客服部联系，进一步咨询。

健康体检咨询电话：**0352-2824444**

客户服务咨询电话：**0352-2830597**
400-6112995

瑞慈健康体检报告由下列内容组成：

第一部分：主检报告

第二部分：分科分项结果

第三部分：检验报告

第四部分：附表

主检报告

检查综述

- 1、【血常规（五分类）】 红细胞(RBC)偏低($4.29 \times 10^{12}/L$)
- 2、【尿液分析+尿沉渣】 鳞状上皮细胞偏高(1 /HP)
- 3、【心电图】 1. 窦性心律 2. P-R 间期延长
- 4、【全腹彩超】 1. 肝囊肿 2. 双肾囊肿伴钙化 3. 前列腺钙化斑

医生建议

【红细胞(RBC)偏低】：

- (1) 红细胞减少提示贫血，是诊断贫血的三大指标之一：血红蛋白、红细胞、网织红细胞。要了解贫血的程度和类型，需要进一步检查的内容有：血清铁蛋白、红细胞游离原卟啉、血清叶酸、血清维生素 B12。
- (2) 注意观察是否有慢性失血，查找病因，多数由挑吃、偏食、慢性疾病引起，往血液科及时治疗，定期复查。
- (3) 平衡饮食，并适当补充铁剂，维生素 C 及 B 族。
- (4) 复查血常规。

【鳞状上皮细胞偏高】：

- (1) 在生理情况下，机体正常的新陈代谢都会引起鳞状上皮细胞的脱离，这是一种正常的机体现象。如果长时间出现鳞状上皮细胞偏高的现象时，则有可能是尿路感染、泌尿系统结石等因素导致，应及时往泌尿外科进一步诊断治疗。

【P-R 间期延长】：

- (1) 建议心血管内科结合临床诊治。

【肾囊肿伴钙化】：

- (1) 肾囊肿是肾脏内出现大小不等的与外界不相通的囊性肿块的总称。肾囊肿属于良性肿瘤，在肾囊性疾病中以单纯性肾囊肿最为常见。其发生原因尚可能与先天性肾小球、肾小管结构异常和后天性损伤感染有关。
- (2) 单纯性肾囊肿大多数无症状，常在体检彩超时被发现。一般直径大于 5cm 或者合并感染、破裂、出血时才引起症状，主要表现为腰腹部或背部胀痛，当出现并发症时疼痛加重。
- (3) 肾囊肿直径小于 4cm，无肾盂肾盏明显受压，无感染、恶变、高血压及症状不明显者，只需密切随访观察，定期彩超检查。
- (4) 肾囊肿多数是先天性的，对人体健康没有多大影响，不会癌变，可以工作，可以运动，生活上没什么要特别注意的地方。其发病率可随年龄增长而增高，50 岁以上的人有 50% 可以发现这种囊肿，借助彩超、CT 可确诊。
- (5) 首次发现，建议作 MRI 或 CT 检查，以排除肾内其它占位性病变。
- (6) 过大的囊肿，对肾脏本身或周围的器官有压迫症状的，或有炎症的，往外科治疗。定期复查。

【肝囊肿】：

- (1) 肝囊肿，通俗说就是肝脏中的水泡。绝大多数的肝囊肿都是先天性的，即因先天发育的某些异常导致了肝囊肿形成。

(2)肝囊肿病因大多数系肝内小胆管发育障碍所致,单发性肝囊肿的发生是由于异位胆管造成。肝囊肿生长缓慢,所以可能长期或终生无症状,其临床表现也随囊肿位置、大小、数目以及有无压迫邻近器官和有无并发症而异。

(3)肝囊肿是一种较常见的肝脏良性疾病,一般没有什么症状,也不会影响肝功。5CM以下的肝囊肿一般不需要特殊治疗。当囊肿长大到一定程度,可能会压迫胃肠道而引起症状,如上腹不适饱胀;也有因囊肿继发细菌感染而有腹痛、发热的。

(4)肝囊肿首次发现,建议作MRI或CT检查,除外肝内其它占位性病变。

(5)过大的肝囊肿,对肝脏本身或周围的器官有压迫症状的,或有炎症的,往外科治疗。

(6)已确诊为肝囊肿,动态观察,定期B超检查进行对照,监测囊肿大小。

(7)解除顾虑和紧张情绪,保持良好心态,切忌大怒。

(8)多食新鲜蔬菜和水果,保持大便通畅,防止便秘;保证营养,宜食清淡富含蛋白质的食物为主;限制饮酒。

(9)不宜剧烈运动,防止过度用力,以免增加腹腔压力。

(10)如有症状请及时就诊。

【前列腺钙化斑】：

(1)1、前列腺钙化斑大多数是由于前列腺炎症之后,前列腺内部组织局部出现了纤维化、钙质沉积而引起的。多数患者都是在体检时通过彩超检查时发现的,一般情况没有不适症状不需治疗。2、部分患者如有不适症状,建议前往泌尿科诊断治疗。

汇总医生： 丁昊炜

主检日期： 2023-11-08

主检医生：

分科结果

身高、体重、血压

项目名称	检查结果	项目名称	检查结果
身高	167cm	体重	58kg
血压	111/63mmHg		

***小结：**

未见异常

操作员：张文静

检查日期：2023-11-07

检查医生：名燕凌

检验报告

尿液分析+尿沉渣

项目名称	检查结果	单位	参考值	提示
白细胞尿	0	个/ul	0--13	
上皮细胞(EC)	1	/HP	0--28	
管型(CAST)	0	个/ul	0--1	
霉菌(尿)	0	/HP	0--0	
结晶	0	/HP	0--10	
透明度(CLA)	清亮			
胆红素(BIL)	-		阴性	
隐血(ERY)	-		阴性	
小圆上皮细胞(SRC)	0	个/ul	0--0	
维生素C	-		阴性	
异常红细胞	0	个/ul	0--3	
红细胞(正常)	0	个/ul	0--6	
鳞状上皮细胞	1	个/ul	0--0	↑
粘液丝	0	个/ul	0--0	
颜色(Colour)	淡黄色			
尿葡萄糖(GLU)	-		阴性	
酮体(KET)	-		阴性	
比重(SG)	1.020		1.003--1.030	
酸碱度(PH)	6.5		4.5--8.0	
尿蛋白质(PRO)	-		阴性	
尿胆原(URO)	-		阴性	
亚硝酸盐(NIT)	-		阴性	
红细胞(尿)(RBC)	0	个/ul	0--6	
尿白细胞(LEU)	-		阴性	

*小结:

鳞状上皮细胞偏高(1 /HP)

操作员：赵伟 检查日期:2023-11-07 检查医生:陈建国

血常规（五分类）

项目名称	检查结果	单位	参考值	提示
白细胞(WBC)	6.05	10 ⁹ /L	3.5--9.5	
淋巴细胞绝对值(LY#)	2.25	10 ⁹ /L	1.1--3.2	
淋巴细胞百分比(LY%)	37.2	%	20--50	
中性粒细胞绝对值(GR#)	3.23	10 ⁹ /L	1.8--6.3	
中性粒细胞百分比(GR%)	53.3	%	40--75	
嗜碱性粒细胞绝对值(BA#)	0.01	10 ⁹ /L	0--0.06	
嗜碱性粒细胞百分比(BA%)	0.2	%	0--1.0	
嗜酸性粒细胞绝对值(EO#)	0.12	10 ⁹ /L	0.02--0.52	
嗜酸性粒细胞百分比(EO%)	2.0	%	0.4--8.0	
血小板(PLT)	253	10 ⁹ /L	125--350	
血小板分布宽度(PDW)	16.2	%	15--17	
平均血小板体积(MPV)	9.1	fl	6.0--14.0	
血小板压积(PCT)	0.231	%	0.11--0.28	
红细胞(RBC)	4.29	10 ¹² /L	4.3--5.8	↓
血红蛋白	139	g/L	130--175	
红细胞压积(HCT)	40.8	%	40--50	
红细胞平均体积(MCV)	95.0	fl	82--100	
平均血红蛋白含量(MCH)	32.3	pg	27--34	
平均血红蛋白浓度(MCHC)	341	g/L	316--354	
单核细胞绝对值(MO#)	0.44	10 ⁹ /L	0.1--0.60	
单核细胞百分比(MO%)	7.3	%	3--10	
红细胞分布宽度标准差	43.6	fl	35--56	

(RDW-SD)				
红细胞分布宽度变异系数 (RDW-CV)	12.0	%	10.6--16.6	
大血小板比率	19.9	%	11--45	
大血小板数目	50	10 ⁹ /L	30--90	
未成熟粒细胞数目	0.00	10 ⁹ /L	0--999	
未成熟粒细胞百分比	0.1	%	0--100	
有核红细胞数目	0.000	10 ⁹ /L	0--9999	
有核红细胞百分比	0.00	/100WBC	0--9999	

***小结:**

红细胞(RBC)偏低(4.29 10¹²/L)

操作员：贺琰 检查日期:2023-11-07 检查医生:陈建国

肾功三项

项目名称	检查结果	单位	参考值	提示
肌酐(CREA)	75.00	umol/L	57--111	
尿酸(UA)	318.00	umol/L	200--420	
尿素测定 (Urea)	6.10	mmol/L	3.6--9.5	

***小结:**

未见异常

操作员：王文静 检查日期:2023-11-07 检查医生:陈建国

空腹血糖

项目名称	检查结果	单位	参考值	提示
葡萄糖(GLU)	4.28	mmol/L	3.89--6.1	

***小结:**

未见异常

操作员：王文静 检查日期:2023-11-07 检查医生:陈建国

血脂四项

项目名称	检查结果	单位	参考值	提示
动脉硬化指数	2.90		1.31--3.19	
总胆固醇(CHOL)	4.90	mmol/L	2.59--5.2	
甘油三脂(TG)	0.98	mmol/L	0.7--1.7	
低密度脂蛋白(LDL)	3.28	mmol/L	0--4.13	
高密度脂蛋白(HDL)	1.13	mmol/L	0.77--1.55	

***小结:**

未见异常

操作员：王文静 检查日期:2023-11-07 检查医生:陈建国

肝功能三项

项目名称	检查结果	单位	参考值	提示
γ-谷氨酰转肽酶(GGT)	16.0	U/L	10--60	
丙氨酸氨基转移酶(ALT)	14.00	U/L	9--50	
门冬氨酸氨基转移酶(AST)	15.00	U/L	15--40	
谷草比谷丙	1.07		0.4--2.5	

***小结:**

未见异常

操作员：王文静 检查日期:2023-11-07 检查医生:陈建国

大同瑞慈康复医院 12导联心电图报告

陈春生

男

66岁

ID:2305120545

申请科室:瑞慈体检科

体检号:426490

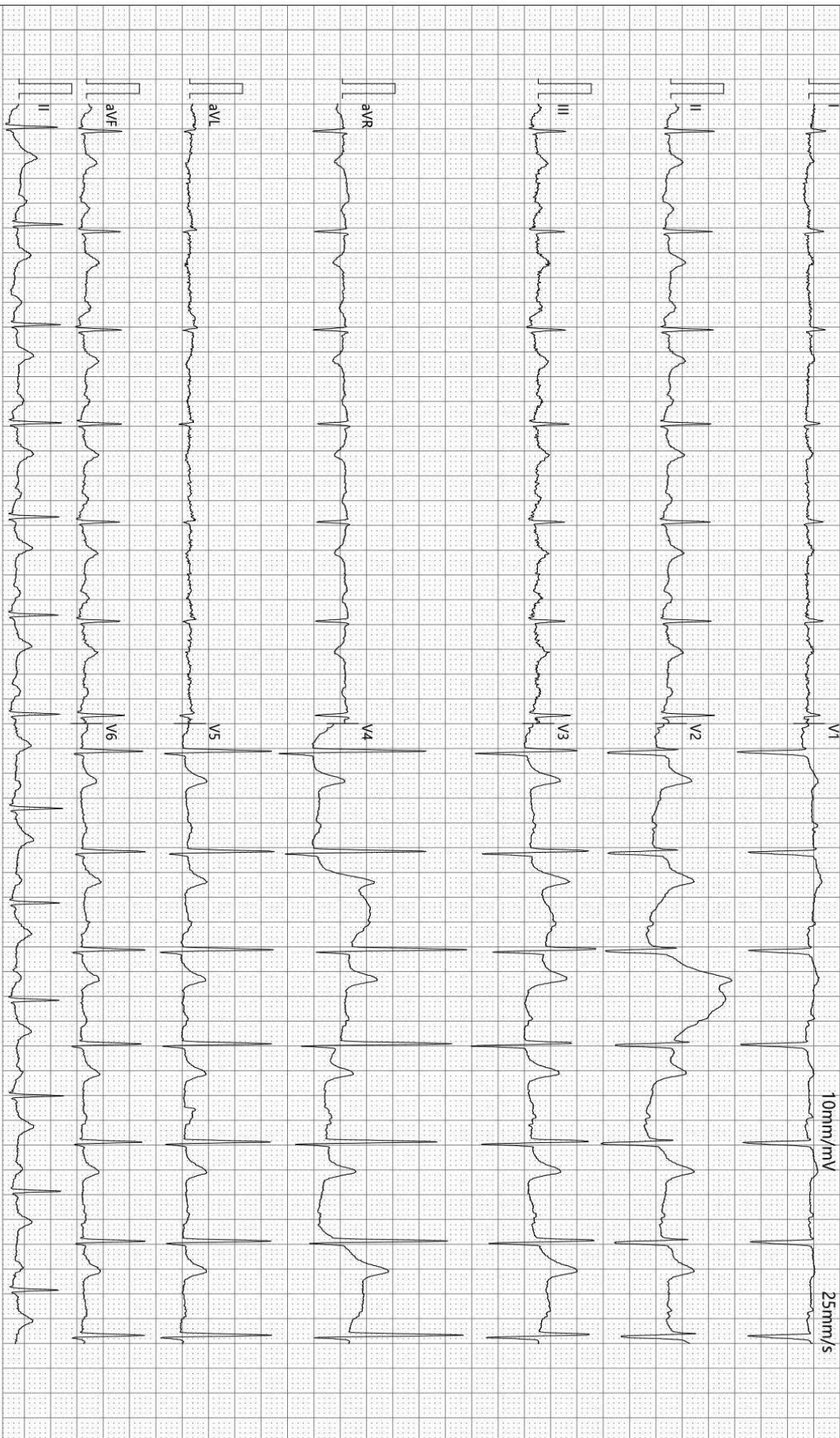
病床号:

HR: 76bpm
QT/QTc:364/412ms

P: 133 ↑ ms
P/QRS/T :73/74/75deg.

PR: 215 ↑ ms
RV5/SV1 :1.673/1.195mV

QRS: 78ms



诊断结果:

- 1.窦性心律
- 2.P-R间期延长

报告需医生确认:

-35Hz AC50

检查:2023-11-07 09:33:51

打印:2023-11-07 09:53:50

SE-1515 V1.40

SEMIP V1.90

仅供临床参考

DR 诊断图文报告

流水号: 2305120545

影像号: DX20231107028

姓名: 陈春生

年龄: 66 岁

性别: 男

检查设备: 西门子数字 X 线摄影

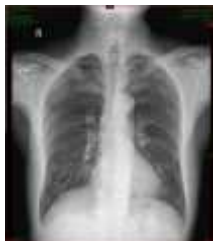体检号: 426490

申请医院: 本院

体检科室: 体检科

检查部位: 胸部正位片

经典图像:



影像所见:

胸廓对称。气管居中，纵隔无移位。双肺野清晰。肺纹理增重。肺门影未见增大。心脏大小、形态正常。双膈面光滑，肋膈角锐利。

影像诊断:

胸部平片未见异常。

报告医师: 李贵

检查日期: 2023-11-07

审核医师: 李贵

报告日期: 2023-11-07

超声诊断图文报告

流水号: 2305120545

影像号: 1443475

姓名: 陈春生

年龄: 66 岁

性别: 男

检查设备: Vivid E95

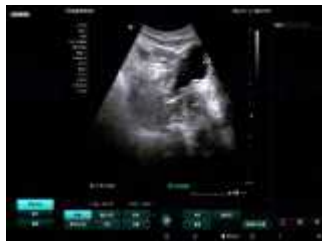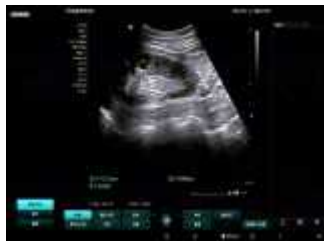体检号: 426490

申请医院: 本院

体检科室: 体检科

检查部位: 全腹彩超

经典图像:



影像所见:

肝脏大小形态正常,包膜光滑完整,右叶探及囊性回声,大小约 0.8*0.9cm,边界清,余实质回声均匀,肝内管道系统走行清晰,门静脉及肝内胆管不扩张。

胆囊大小形态正常,壁不厚、光滑,囊内透声好,肝外胆管不扩张。

胰腺大小形态正常,实质回声均匀,主胰管不扩张。

脾脏大小形态正常,实质回声均匀,脾门静脉不宽。

双肾大小形态正常,皮髓质分界清晰,集合系统未见分离,右肾探及数个囊性回声,较大约 1.2*1.0cm,边界清,左肾上极探及囊性回声,大小约 1.2*1.1cm,边界清,其内均可探及强回声斑,后伴彗尾,双侧输尿管未见扩张。

膀胱充盈尚可,壁光滑,内清晰。

前列腺形态正常,大小约 4.9*3.0*2.8cm,实质回声欠均匀,其内探及直径约 0.6cm 强回声斑。

影像诊断:

1. 肝囊肿
2. 双肾囊肿伴钙化
3. 前列腺钙化斑

报告医师: 侯爱兰

检查日期: 2023-11-07

审核医师: 侯爱兰

报告日期: 2023-11-07