

2305101569

# 大同瑞慈健康体检

## 报 告 册

体检编号	426215	工号	874
姓名	高素英		
性别	女	年龄	66岁
单位	山西银行大同分行		
部门	山西银行大同分行-泰福里支行		
联系电话	13593032483		
体检日期	2023-11-08		

尊敬的高素英女士您好！

首先,瑞慈健康体检全体员工欢迎您的光临,并对您的信任表示衷心的感谢！

您于 2023-11-08 (体检编号: 426215) 完成健康检查,本机构的各科医生已根据您的体检项目及结果,汇总成此份健康体检报告,并经总检医生审核。据此提出对您健康状况的综合分析及建议。

瑞慈健康体检倡导“大健康、大康复”,提出“健康是第一财富 (Rich)”的人文理念。希望您仔细阅读并妥善地保管此份健康体检报告,并认真关注报告中的提示与建议,若您对报告内容有任何疑问,可直接与瑞慈健康体检客服部联系,进一步咨询。

健康体检咨询电话: **0352-2824444**

客户服务咨询电话: **0352-2830597**

**400-6112995**

瑞慈健康体检报告由下列内容组成:

第一部分:主检报告

第二部分:分科分项结果

第三部分:检验报告

第四部分:附表

## 主检报告

## 检查综述

- 1、【身高、体重、血压】（1）体重指数 25.48：超重
- 2、【肾功能五项】 $\beta 2$  微球蛋白偏高(1.83 mg/L)
- 3、【妇科内诊】（1）阴道壁膨出
- 4、【心电图】 1. 窦性心动过缓 2. 异常 Q 波
- 5、【心脏彩超】 左室舒张功能减低
- 6、【腹部彩超】 1. 轻度脂肪肝 2. 双肾囊肿

## 医生建议

## 【超重】：

(1) 体重指数是判断体重超标或偏低的主要指标。体重是反映和衡量一个人健康状况的重要标志之一，过胖和过瘦都不利于健康，身高体重不协调也不会给人以美感。体重的变化，还会直接反映身体长期的热量平衡状态。

(2) 当需要比较及分析一个人的体重对于不同身高的人所带来的健康影响时，体重指数是一个中立而可靠的指标。其主要适用于需要体重测试、体型肥胖和全身检查的人群。

(3) 体重指数（BMI）是世界卫生组织推荐的国际统一使用的肥胖分型标准，也是目前国际上常用的衡量人体胖瘦程度以及是否健康的一个标准，其计算方式为： $BMI = \text{体重（千克）} / \text{身高（米} \times \text{米）}$ 。成人的标准值是 BMI 18.5-23.9 之间。低于 18.5 为体重指数偏低；高于 23.9 则为体重指数偏高。

(4) 一般表现为体重超重或肥胖，超重及肥胖会出现一系列代谢性疾病，如高血压、高血糖、高血脂、高尿酸血症等，所以体重指数偏高者一定要注意控制体重。

(5) 合理控制饮食，食品多样化，食物纤维可适量增加，饮食规律，避免暴饮暴食，低盐、低脂饮食为主，减少高热量食物的摄入。

(6) 加强体育锻炼，每天最少保持 30 分钟的中等强度运动。鼓励每天至少快步走 6000 步比较健康。肥胖患者不适合较剧烈的运动，会加重膝关节的负担，可以选择游泳、划船等对膝关节负荷较小的运动。

(7) 定期检查血糖、血脂、肝功、肝脏 B 超等，积极治疗基础性疾病。

(8) 减少热量摄取及增加热量消耗。强调以健康行为、饮食、运动为主的综合治疗。

【 $\beta 2$  微球蛋白偏高】：

(1) 建议泌尿外科结合临床参考。

## 【阴道壁膨出】：

(1) 阴道膨出指阴道前壁或后壁由正常位置滑至阴道下段或者阴道口外。阴道膨出是女性的盆底支持组织发生退化或损伤等，如年纪较大者，导致雌激素功能下降，及怀孕生产或外伤导致盆底支持组织功能的弱化，多见于 50 岁后围绝经期的女性，建议妇科诊治。

## 【窦性心动过缓】：

(1) 可见于正常人、体力劳动者、运动员，无症状者一般不需治疗，可定期随访，跟踪观察。

(2) 如果有症状（胸闷、黑矇、晕厥等）请做动态心电图等相关检查，在医生指导下服用提升心率的药物如：心宝、红参等。如果每分钟心率低于 45 次伴有晕厥、胸闷等症状时，需安装心脏起搏器。请前往心内科进一步治疗，长期随访。

**【异常 Q 波】：**

(1)也可以见于正常人，不排除既往有陈旧性心肌梗死病史。既往有冠心病、心梗病史者，特别伴 ST-T 改变，建议在心血管内科医生指导下坚持治疗，严防心脑血管意外事件发生，尤其在秋冬季节。无既往病史者，建议密切动态观察，心血管内科结合临床诊治。

**【左室舒张功能减低】：**

(1)左心室舒张功能是指心肌弹性减低，心脏泵血功能减退。其引起原因，一是随着年龄的增长，心肌组织退行性变。其二是由于冠心病、高血压等慢性心肌病变。一般来说没有原发病变及年龄偏大的人员又无症状，不需要特殊处理，建议心内科结合临床考虑。

**【双肾囊肿】：**

(1)建议泌尿科诊断治疗

**【轻度脂肪肝】：**

- (1)脂肪肝是指肝脏被脂肪浸润，为一种多病因引起的获得性疾病。
- (2)脂肪肝是以肝细胞脂肪变性和脂肪蓄积为病理特征，最常见易患因素有超重或肥胖、进食油腻食物、高脂血症（尤其甘油三酯升高）、营养失调（营养过量或不足）、饮酒、高脂血症、少运动、糖耐量异常、减肥造成体重急剧下降、营养不良、中毒和药物等。
- (3)当肝内脂类（主要为甘油三酯）含量超过肝重的 5% 时为脂肪肝。脂肪肝是一个常见的临床现象，不是一个独立性的疾病。
- (4)值得注意的是，过多的脂肪在肝组织、肝细胞内浸润，引起肝细胞肿大，严重可致肝硬化。脂肪肝是可逆性的，合理饮食、运动及治疗后可恢复。
- (5)合理控制饮食，控制总摄入量，低盐、低脂和低糖类饮食，少吃动物内脏，多吃蔬菜水果；
- (6)控制危险因素，如控制体重、改善胰岛素抵抗、调整血脂紊乱，戒酒、戒烟，坚持长期有氧运动，加强体育锻炼；
- (7)定期复查腹部彩超、血脂、肝功能。

汇总医生： 丁昊炜

主检日期： 2023-11-09

主检医生：

## 分科结果

### 身高、体重、血压

项目名称	检查结果	项目名称	检查结果
身高	156cm	体重	62kg
血压	135/69mmHg		

**\*小结:**

(1) 体重指数 25.48: 超重

操作员: 杨彦霞 检查日期:2023-11-08 检查医生: 张彬艳

### 妇科内诊

项目名称	检查结果	项目名称	检查结果
外阴	正常	尿道口	正常
阴道	前壁膨出( I 度)	子宫	正常
附件	正常	宫颈	光滑
后穹窿	正常		

**\*小结:**

(1) 阴道壁膨出

操作员: 许艳华 检查日期:2023-11-08 检查医生: 许艳华

## 检验报告

## 宫颈涂片

项目名称	检查结果	单位	参考值	提示
宫颈涂片	巴氏 IIa 级			

**\*小结:**

未见异常

操作员：李佳敏 检查日期:2023-11-08

检查医生:陈建国

## 尿液分析+尿沉渣

项目名称	检查结果	单位	参考值	提示
白细胞尿	0	个/ul	0--13	
上皮细胞(EC)	0	/HP	0--28	
管型(CAST)	0	个/ul	0--1	
霉菌(尿)	0	/HP	0--0	
结晶	1	/HP	0--10	
透明度(CLA)	清亮			
胆红素(BIL)	-		阴性	
隐血(ERY)	-		阴性	
小圆上皮细胞(SRC)	0	个/ul	0--0	
维生素 C	-		阴性	
异常红细胞	0	个/ul	0--3	
红细胞(正常)	0	个/ul	0--6	
鳞状上皮细胞	0	个/ul	0--0	
粘液丝	0	个/ul	0--0	
颜色(Colour)	淡黄色			
尿葡萄糖(GLU)	-		阴性	
酮体(KET)	-		阴性	

比重(SG)	1.020		1.003--1.030	
酸碱度(PH)	7.5		4.5--8.0	
尿蛋白质(PRO)	-		阴性	
尿胆原(URO)	-		阴性	
亚硝酸盐(NIT)	-		阴性	
红细胞(尿)(RBC)	0	个/ul	0--6	
尿白细胞(LEU)	-		阴性	

**\*小结:**

未见异常

操作员：祁佳佳 检查日期:2023-11-08 检查医生:陈建国

**血常规（五分类）**

项目名称	检查结果	单位	参考值	提示
白细胞(WBC)	5.42	10 <sup>9</sup> /L	3.5--9.5	
淋巴细胞绝对值(LY#)	1.51	10 <sup>9</sup> /L	1.1--3.2	
淋巴细胞百分比(LY%)	27.8	%	20--50	
中性粒细胞绝对值(GR#)	3.46	10 <sup>9</sup> /L	1.8--6.3	
中性粒细胞百分比(GR%)	63.8	%	40--75	
嗜碱性粒细胞绝对值(BA#)	0.02	10 <sup>9</sup> /L	0--0.06	
嗜碱性粒细胞百分比(BA%)	0.4	%	0--1.0	
嗜酸性粒细胞绝对值(EO#)	0.07	10 <sup>9</sup> /L	0.02--0.52	
嗜酸性粒细胞百分比(EO%)	1.3	%	0.4--8.0	
血小板(PLT)	263	10 <sup>9</sup> /L	125--350	
血小板分布宽度(PDW)	15.8	%	15--17	
平均血小板体积(MPV)	9.9	fl	6.0--14.0	
血小板压积(PCT)	0.259	%	0.11--0.28	
红细胞(RBC)	4.51	10 <sup>12</sup> /L	3.8--5.1	

血红蛋白	131	g/L	115--150	
红细胞压积(HCT)	39.9	%	35--45	
红细胞平均体积(MCV)	88.5	fl	82--100	
平均血红蛋白含量(MCH)	29.1	pg	27--34	
平均血红蛋白浓度(MCHC)	328	g/L	316--354	
单核细胞绝对值(MO#)	0.36	10 <sup>9</sup> /L	0.1--0.60	
单核细胞百分比(MO%)	6.7	%	3--10	
红细胞分布宽度标准差(RDW-SD)	43.3	fl	35--56	
红细胞分布宽度变异系数(RDW-CV)	12.8	%	10.6--16.6	
大血小板比率	24.3	%	11--45	
大血小板数目	64	10 <sup>9</sup> /L	30--90	
未成熟粒细胞数目	0.00	10 <sup>9</sup> /L	0--999	
未成熟粒细胞百分比	0.0	%	0--100	
有核红细胞数目	0.000	10 <sup>9</sup> /L	0--9999	
有核红细胞百分比	0.00	/100WBC	0--9999	

**\*小结:**

未见异常

操作员：贺琰 检查日期:2023-11-08 检查医生:陈建国

**空腹血糖**

项目名称	检查结果	单位	参考值	提示
葡萄糖(GLU)	5.03	mmol/L	3.89--6.1	

**\*小结:**

未见异常

操作员：王文静 检查日期:2023-11-08 检查医生:陈建国

**肝功能九项**

项目名称	检查结果	单位	参考值	提示
总蛋白(T PROT)	78.1	g/L	65--85	
白蛋白(ALB)	45.80	g/L	40--55	
球蛋白(GLB)	32.30	g/L	15--35	
白蛋白/球蛋白(ALB/GLB)	1.42		1.0--2.5	
总胆红素(TBIL)	17.20	umol/L	0--21	
直接胆红素(DBIL)	4.6	umol/L	0--8.0	
间接胆红素(IBIL)	12.60	umol/L	0--17.39	
丙氨酸氨基转移酶(ALT)	26.00	U/L	7--40	
门冬氨酸氨基转移酶(AST)	23.00	U/L	13--35	
谷草比谷丙	0.88		0.4--2.5	

**\*小结:**

未见异常

操作员：王文静 检查日期:2023-11-08

检查医生:陈建国

**血脂四项**

项目名称	检查结果	单位	参考值	提示
动脉硬化指数	1.48		1.31--3.19	
总胆固醇(CHOL)	3.26	mmol/L	2.59--5.2	
甘油三脂(TG)	1.37	mmol/L	0.7--1.7	
低密度脂蛋白(LDL)	1.66	mmol/L	0--4.13	
高密度脂蛋白(HDL)	1.12	mmol/L	0.77--1.55	

**\*小结:**

未见异常

操作员：王文静 检查日期:2023-11-08

检查医生:陈建国

**肾功能五项**

项目名称	检查结果	单位	参考值	提示
------	------	----	-----	----

肌酐(CREA)	42.00	umol/L	41--81	
尿酸(UA)	273.00	umol/L	140--340	
$\beta$ 2 微球蛋白测定	1.83	mg/L	0.8--1.8	↑
尿素测定 (Urea)	5.10	mmol/L	3.1--8.8	
尿微量白蛋白	24.50	ug/ml	0--30	

**\*小结:**

$\beta$ 2 微球蛋白偏高(1.83 mg/L)

操作员：王文静 检查日期:2023-11-08 检查医生:陈建国

# 大同现代医学检验实验室

## 液基薄层细胞学图文报告

ID: 2023091223

病理号: 087414

姓名: 高素英

性别: 女

年龄: 66岁

送检科室: 体检科

电话号码: 13593032483

床号:

病历号:

体检号: 2305101569

送检医院: 大同瑞慈康复体检 送检日期: 2023-11-08

末次月经:

送检医生:

采样日期:

报告日期: 2023-11-08

标本满意度: 满意

细胞量: >40%

红细胞:

经期样本:

颈管细胞:

化生细胞:

鳞状细胞:

宫颈柱状细胞:

未见上皮内病变/恶性细胞:

正常范围内:

良性反应性改变:

- 炎症: 
  - 轻度:
  - 中度:
  - 重度:
- 放疗:
- 妊娠:
- 萎缩性:
- 宫内避孕器:
- 其他:

病原体: 滴虫感染:  念珠菌感染:  细菌感染:

提示 HPV 感染:  疱疹病毒感染:

鳞状上皮细胞分析:

非典型鳞状细胞:

- 倾向上皮内瘤变:
- 倾向良性反应性改变:
- 不能明确意义(ASC-US):
- 不排除高度病变(ASC-H):

上皮内低度病变:  鳞癌:

上皮内高度病变:

- CIN2:
- CIN3:

腺上皮细胞分析:

非典型腺细胞:

- 宫内膜:
- 来源不明:

非典型腺细胞(宫颈管):

- 倾向原位腺癌:
- 不能明确意义:
- 倾向良性反应性改变:

腺癌:

- 宫颈管:
- 宫内膜:
- 其它:

炎细胞:

- 轻度:
- 中度:
- 重度:

可疑腺癌:

诊断意见: 未见上皮内病变或恶性细胞 (NILM)。

建议:

报告医师: 张荣生

地址: 大同市魏都大道 79 号, 本报告医师签字后有效  
咨询: 0352-2830587 4006-122-995

妇科细胞学是筛查项目, 出于技术原因, 可能会有假阴性结果, 本检测仅对来样负责, 如果对结果有疑义, 请在收到报告 7 天内与我们联系。

大同瑞慈康复医院 12导联心电图报告

高素英

女

66岁

ID:2305101569

申请科室:瑞慈体检科

体检号:426215

病床号:

HR: 59 ↓ bpm  
QT/QTc:453/452ms

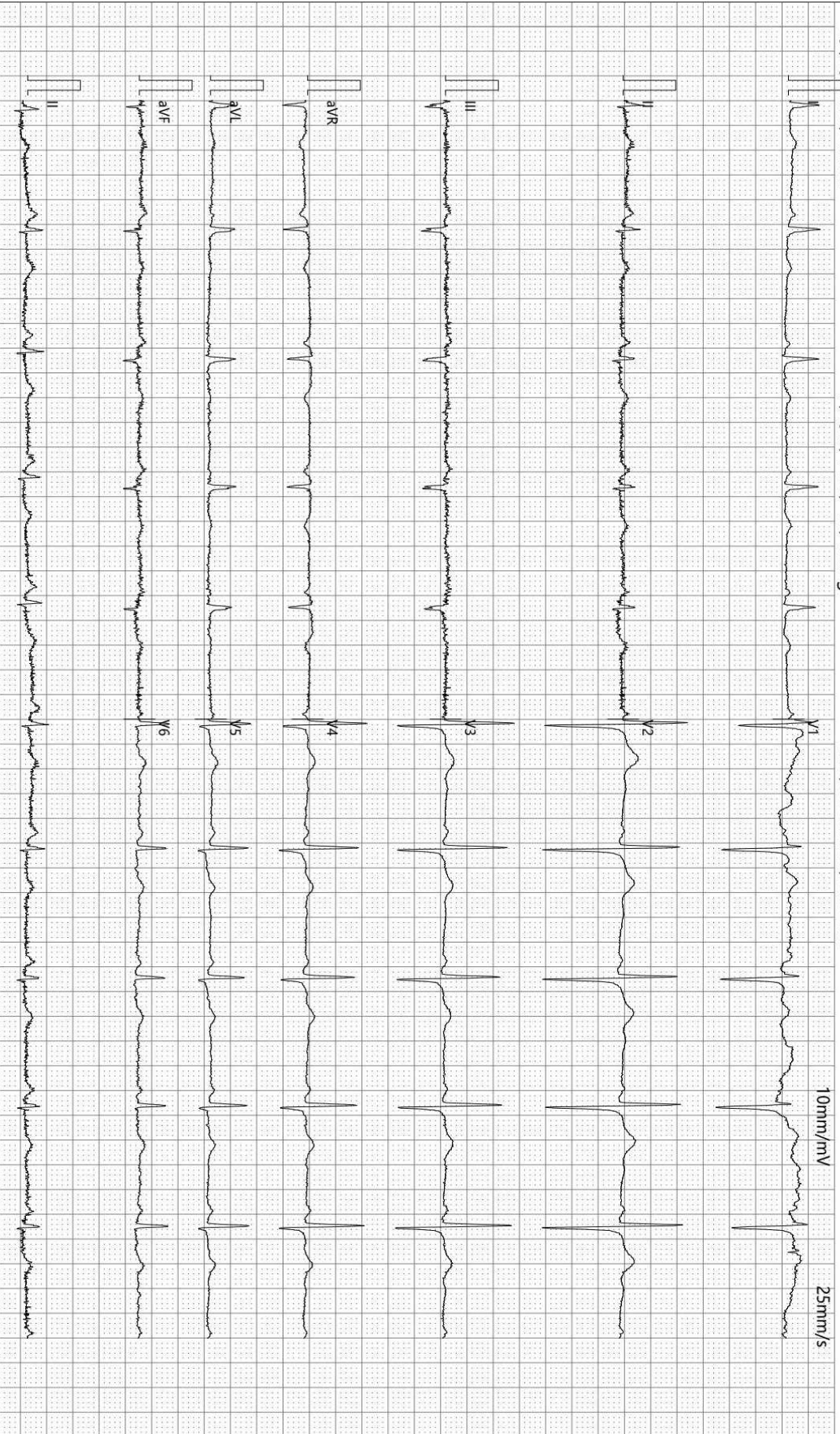
P: 114 ↑ ms  
P/QRS/T: -59/-12/48deg.

PR: 158ms  
RV5/SV1: 0.735/1.174mV

QRS: 84ms

10mm/mV

25mm/s



诊断结果:

- 1.窦性心动过缓
- 2.异常Q波

-35Hz ACS0

检查:2023-11-08 08:20:44

打印:2023-11-08 08:31:47

报告需医生确认:

SE-1515 V1.40

SEMIP V1.90

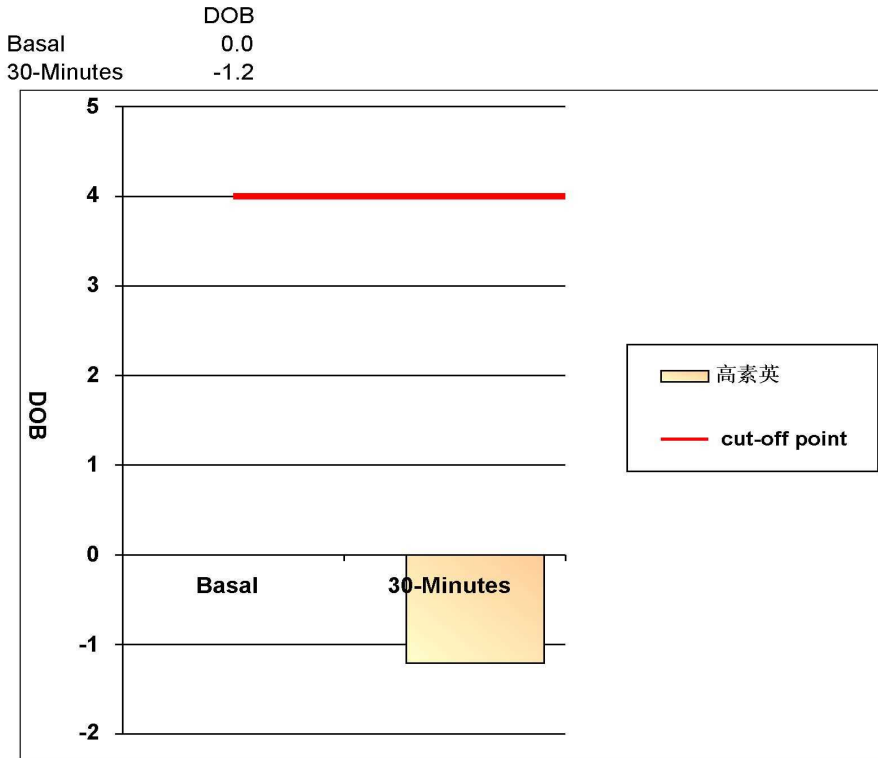
仅供临床参考

# 大同瑞慈健康体检

## <sup>13</sup>C呼气试验检验报告

患者姓名	高素英	年龄	66	性别	女
患者 ID	2305101569	日期	2023年11月08日	联系电话	
申请医生		备注		设备型号	YH08

### <sup>13</sup>C呼气试验



阳性参考值 (Delta Over Baseline(DOB)):

30分钟的DOB值:	≥ 4.0	阳性+
	< 4.0	阴性-

检测结果: DOB= -1.2 阴性-

结论: 您本次检测结果为阴性, 正常, 无感染

检测医生: 曹居杰

## DR 诊断图文报告

流水号: 2305101569

影像号: DX20231107046

姓名: 高素英

年龄: 66 岁

性别: 女

检查设备: 西门子数字 X 线摄影

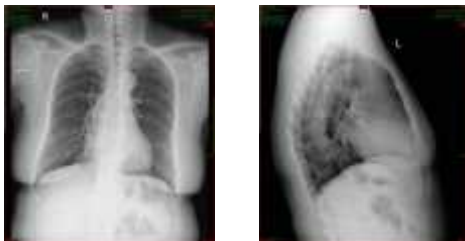
体检号: 426215

申请医院: 本院

体检科室: 体检科

检查部位: 胸部照相

经典图像:



影像所见:

胸廓对称。气管居中，纵隔无移位。双肺野清晰。肺门影未见增大。心脏大小、形态正常。双膈面光滑，肋膈角锐利。

影像诊断:

胸部平片未见异常。

报告医师: 李贵

检查日期: 2023-11-08

审核医师: 李贵

报告日期: 2023-11-08

## 双源 CT 诊断图文报告

流水号: 2305101569

影像号: CT20231107160

姓名: 高素英

年龄: 66 岁

性别: 女

检查设备: 西门子量子双源 CT

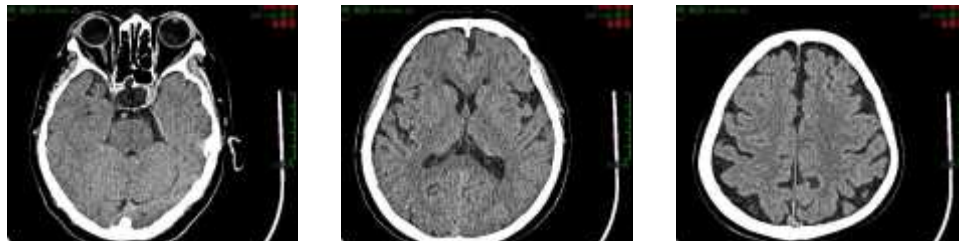体检号: 426215

申请医院: 本院

体检科室: 体检科

检查部位: CT 检查

经典图像:



影像所见:

颅脑结构双侧对称, 脑实质内未见异常密度。中线结构居中。脑沟、裂、池及脑室系统等未见异常。

影像诊断:

颅脑未见明显异常

报告医师: 剧艳军

检查日期: 2023-11-08

审核医师: 剧艳军

报告日期: 2023-11-08

## 超声诊断图文报告

流水号: 2305101569

影像号: 1443897

姓名: 高素英

年龄: 66 岁

性别: 女

检查设备: Vivid E95

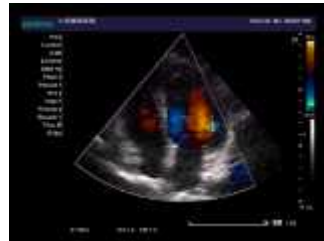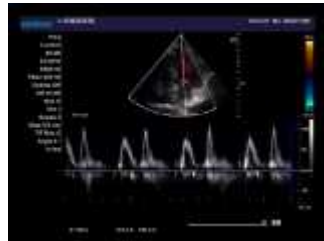
体检号: 426215

申请医院: 本院

体检科室: 体检科

检查部位: 心脏彩超

经典图像:



影像所见:

超声测量 (单位: mm)

升主动脉内径 29 (32±3mm)

左房内径 32 (35mm)

室间隔 10 (8-11mm)

左室内径 46 (47±4mm)

左室后壁 9 (8-11mm)

EF65% (50-80%)

右室内径 30 (36±4mm)

右房内径 31 (36±4mm)

FS32% (28-41%)

主肺动脉内径 20 (23±3mm)

升主动脉内径正常, 心脏各腔室大小正常, 室间隔厚度正常, 左室壁未见明显节段性运动异常, 各瓣膜及启闭功能未见明显异常, 舒张期二尖瓣口血流频谱 E/A<1, 心包腔未见积液。

影像诊断:

左室舒张功能减低

报告医师: 李菊蓉

检查日期: 2023-11-08

审核医师: 李菊蓉

报告日期: 2023-11-08



大同市医学影像研究中心

注: 本报告仅供临床医生参考!

地址: 大同市魏都大道 79 号。若有疑问, 请致电: 0352-2830580

## 超声诊断图文报告

流水号: 2305101569

影像号: 1443900

姓名: 高素英

年龄: 66 岁

性别: 女

检查设备: Vivid E95

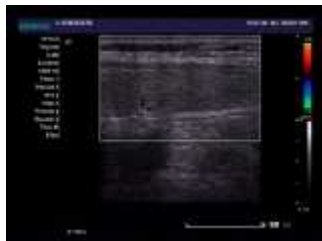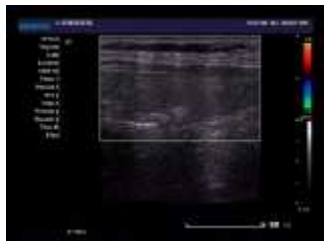体检号: 426215

申请医院: 本院

体检科室: 体检科

检查部位: 甲状腺彩超

经典图像:



影像所见:

甲状腺双侧叶形态正常, 包膜完整, 实质回声均匀, CDFI: 未见异常血流信号。  
双侧颈部未见明显肿大淋巴结。

影像诊断:

甲状腺双侧叶未见异常

报告医师: 李菊蓉

检查日期: 2023-11-08

审核医师: 李菊蓉

报告日期: 2023-11-08

## 超声诊断图文报告

流水号: 2305101569

影像号: 1443903

姓名: 高素英

年龄: 66岁

性别: 女

检查设备: Vivid E95

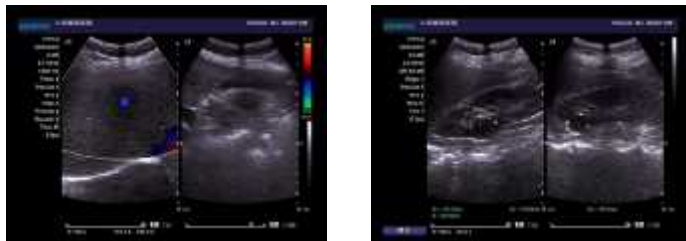
体检号: 426215

申请医院: 本院

体检科室: 体检科

检查部位: 腹部彩超

### 经典图像:



### 影像所见:

肝脏大小形态正常, 包膜光滑完整, 实质回声细腻、增强, 肝内管道系统走行欠清晰, 门静脉及肝内胆管不扩张。

胆囊大小形态正常, 壁不厚、光滑, 囊内透声好, 肝外胆管不扩张。

胰腺大小形态正常, 实质回声均匀, 主胰管不扩张。

脾脏大小形态正常, 实质回声均匀, 脾门静脉不宽。

双肾大小形态正常, 皮髓质分界清晰, 于双肾均探及囊性结构, 右侧大小约 2.5\*2.4cm, 左侧大小约 2.0\*1.9cm, 均边界清, 集合系统未见分离, 双侧输尿管未见扩张。

### 影像诊断:

1. 轻度脂肪肝
2. 双肾囊肿

报告医师: 李菊蓉

检查日期: 2023-11-08

审核医师: 李菊蓉

报告日期: 2023-11-08