



2305101491

# 大同瑞慈健康体检

## 报 告 册

体检编号	426137	工号	700
姓名	王利叶		
性别	女	年龄	39岁
单位	山西银行大同分行		
部门	山西银行大同分行-源茂街支行		
联系电话	15103420666		
体检日期	2024-05-26		

尊敬的王利叶女士您好！

首先，瑞慈健康体检全体员工欢迎您的光临，并对您的信任表示衷心的感谢！

您于 2024-05-26 （体检编号：426137）完成健康检查，本机构的各科医生已根据您的体检项目及结果，汇总成此份健康体检报告，并经总检医生审核。据此提出对您健康状况的综合分析及建议。

瑞慈健康体检倡导“大健康、大康复”，提出“健康是第一财富（Rich）”的人文理念。希望您仔细阅读并妥善地保管此份健康体检报告，并认真关注报告中的提示与建议，若您对报告内容有任何疑问，可直接与瑞慈健康体检客服部联系，进一步咨询。

健康体检咨询电话：**0352-2824444**

客户服务咨询电话：**0352-2830597**  
**400-6112995**

瑞慈健康体检报告由下列内容组成：

第一部分：主检报告

第二部分：分科分项结果

第三部分：检验报告

第四部分：附表

## 主检报告

### 检查综述

- 1、【尿液分析+尿沉渣】 鳞状上皮细胞偏高(4 /HP) 粘液丝偏高(6 /HP)
- 2、【妇科内诊】 (1) 阴道炎 (2) 宫颈肥大 宫颈那囊
- 3、【心脏彩超】 肺动脉瓣少量返流
- 4、【甲状腺彩超】 甲状腺双侧叶多发结节 TI-RADS 2-3 级 定期复查
- 5、【腹部彩超】 轻度脂肪肝

### 医生建议

#### 【鳞状上皮细胞偏高】：

(1)在生理情况下，机体正常的新陈代谢都会引起鳞状上皮细胞的脱离，这是一种正常的机体现象。如果长时间出现鳞状上皮细胞偏高的现象时，则有可能是尿路感染、泌尿系统结石等因素导致，应及时往泌尿外科进一步诊断治疗。

#### 【粘液丝偏高】：

- (1)尿常规中粘液丝是由尿路中细胞分泌出来的，在有尿路感染时分泌会明显增多，且伴有炎症细胞的出现。
- (2)粘液丝偏高，可分为生理性偏高和病理性偏高两种，生理性偏高一般是由于喝水较少导致的尿液浓缩，一般在喝水后就能达到稀释的效果。
- (3)病理性的粘液丝偏高是由于泌尿系炎症或者是前列腺炎导致的，需要注意观察，多喝水，同时有白细胞等炎症细胞增多时，应及时服用抗感染药物治疗。如果仅有粘液丝的增多而没有白细胞等炎症细胞增多时，尿路有炎症的可能性不大。
- (4)建议平时饮食注意清淡，多喝水，少吃油腻和辛辣的食物，要注意个人清洁卫生，勤洗阴部，注意休息。

#### 【宫颈肥大】：

- (1)宫颈肥大引起的原因一是慢性炎症长期刺激，使宫颈充血、水肿，宫颈腺体和间质发生增生而导致宫颈不同程度的肥大、硬度增加。
- (2)二是在宫颈腺体的深部可能出现粘液潴留，形成大小不等的囊肿，使宫颈变得肥大。
- (3)宫颈肥大有时可比正常宫颈增大2~4倍，宫颈表面可以是光滑的，也可有糜烂。宫颈质地一般较硬，这是纤维结缔组织增生所致的。
- (4)如果是单纯性的宫颈肥大，一般不需特殊处理，妇科定期复查即可。

#### 【宫颈那囊】：

- (1)宫颈腺体囊肿又叫宫颈纳氏囊肿（可称‘纳囊’或‘那囊’），同宫颈糜烂、宫颈息肉一样，是慢性宫颈炎的一种表现。
- (2)临床表现时可以看到宫颈表面突出多个大小不一的青白色囊泡（并非紫色），内含黏液，小的有米粒大，大的有玉米粒大，有的可以长得很大，突出于宫颈表面，甚至到达阴道口，根部与宫颈之间有蒂相连，常合并有宫颈肥大。
- (3)对其形成原因是在宫颈糜烂愈合过程中，新生的鳞状上皮覆盖宫颈腺管口或伸入腺管，将腺管口阻塞；腺管周围的结缔组织增生或瘢痕形成压迫腺管，使腺管变窄甚至阻塞，腺体分泌物引流受阻，滞留形成的囊肿叫宫颈纳氏囊肿。

(4)对小的纳囊，无任何临床症状可不予处理；对于密集的较小的纳囊或比较大的纳囊，可考虑光疗、激光、微波、自凝刀等物理治疗。

(5)对于较大的突出于宫颈表面的纳囊，可考虑电刀切除治疗。上述治疗方法均无太大痛苦，也基本不会影响日常的工作和生活。

**【阴道炎】：**

(1)阴道炎是阴道粘膜及粘膜下结缔组织的炎症，是妇科门诊常见的疾病。

(2)正常健康妇女，由于解剖学及生物化学特点，阴道对病原体的侵入有自然防御功能，当阴道的自然防御功能遭到破坏，则病原体易于侵入，导致阴道炎症。

(3)绝经后妇女由于雌激素缺乏，阴道上皮菲薄，细胞内糖原含量减少，阴道PH高达7左右，故阴道抵抗力低下，比青春期及育龄妇女易受感染。

(4)阴道炎临床上以白带的性状发生改变以及外阴痒痒灼痛为主要临床特点，感染累及尿道时，可有尿痛、尿急等症状。常见的阴道炎有细菌性阴道病、滴虫性阴道炎、霉菌性阴道炎、老年性阴道炎。

(5)阴道炎由不同的病原体感染所致，一旦出现外阴不适，白带异常，立即去医院检查，确定病原体，针对病因治疗。

**【肺动脉瓣少量返流】：**

(1)建议心血管内科诊断治疗。

**【甲状腺双侧叶多发结节】：**

(1)甲状腺结节是一种常见的甲状腺疾病，很多甲状腺疾病可表现为结节，如可由甲状腺退行性变、炎症、自身免疫性及新生物等多种病变所致。甲状腺结节在各个年龄段的男女人群中均可见到，但中年女性中较多。

(2)甲状腺结节分良性和恶性两大类，良性的占绝大多数，恶性者不足1%，判断甲状腺结节的良恶主要依靠病史、体格检查、放射性核素扫描、穿刺细胞学检查。

(3)建议往普外科就诊，进一步检查，明确诊断，结合临床诊治并定期复查。

**【轻度脂肪肝】：**

(1)脂肪肝是指肝脏被脂肪浸润，为一种多病因引起的获得性疾病。

(2)脂肪肝是以肝细胞脂肪变性和脂肪蓄积为病理特征，最常见易患因素有超重或肥胖、进食油腻食物、高脂血症（尤其甘油三酯升高）、营养失调（营养过量或不足）、饮酒、高脂血症、少运动、糖耐量异常、减肥造成体重急剧下降、营养不良、中毒和药物等。

(3)当肝内脂类（主要为甘油三酯）含量超过肝重的5%时为脂肪肝。脂肪肝是一个常见的临床现象，不是一个独立性的疾病。

(4)值得注意的是，过多的脂肪在肝组织、肝细胞内浸润，引起肝细胞肿大，严重可致肝硬化。脂肪肝是可逆性的，合理饮食、运动及治疗后可恢复。

(5)合理控制饮食，控制总摄入量，低盐、低脂和低糖类饮食，少吃动物内脏，多吃蔬菜水果；

(6)控制危险因素，如控制体重、改善胰岛素抵抗、调整血脂紊乱，戒酒、戒烟，坚持长期有氧运动，加强体育锻炼；

(7)定期复查腹部彩超、血脂、肝功能。

汇总医生： 丁昊炜

主检日期： 2024-05-27

主检医生：

## 分科结果

### 身高、体重、血压

项目名称	检查结果	项目名称	检查结果
身高	163cm	体重	60kg
血压	105/60mmHg		

**\*小结:**

未见异常

操作员：张文静 检查日期:2024-05-26 检查医生：名燕凌

### 妇科内诊

项目名称	检查结果	项目名称	检查结果
外阴	正常	尿道口	正常
阴道	阴道炎	子宫	正常
附件	正常	宫颈	肥大&那囊
后穹窿	正常		

**\*小结:**

(1) 阴道炎

(2) 宫颈肥大 宫颈那囊

操作员：智美玲 检查日期:2024-05-26 检查医生：智美玲

## 检验报告

## 宫颈涂片

项目名称	检查结果	单位	参考值	提示
宫颈涂片	巴氏 I 级			

## \*小结:

未见异常

操作员：祁佳佳

检查日期:2024-05-27

检查医生:陈建国

## 尿液分析+尿沉渣

项目名称	检查结果	单位	参考值	提示
白细胞尿	3	个/ul	0--13	
上皮细胞(EC)	4	/HP	0--28	
管型(CAST)	0	个/ul	0--1	
霉菌(尿)	0	/HP	0--0	
结晶	0	/HP	0--10	
透明度(CLA)	清亮			
胆红素(BIL)	-		阴性	
隐血(ERY)	-		阴性	
小圆上皮细胞(SRC)	0	个/ul	0--0	
维生素 C	-		阴性	
异常红细胞	0	个/ul	0--3	
红细胞(正常)	0	个/ul	0--6	
鳞状上皮细胞	4	个/ul	0--0	↑
粘液丝	6	个/ul	0--0	↑
颜色(Colour)	淡黄色			
尿葡萄糖(GLU)	-		阴性	
酮体(KET)	-		阴性	

比重(SG)	1.025		1.003--1.030	
酸碱度(PH)	6.0		4.5--8.0	
尿蛋白质(PRO)	-		阴性	
尿胆原(URO)	-		阴性	
亚硝酸盐(NIT)	-		阴性	
红细胞(尿)(RBC)	0	个/ul	0--6	
尿白细胞(LEU)	-		阴性	

**\*小结:**

鳞状上皮细胞偏高(4 /HP) 粘液丝偏高(6 /HP)

操作员：黄璐瑶 检查日期:2024-05-26 检查医生:陈建国

**血常规（五分类）**

项目名称	检查结果	单位	参考值	提示
白细胞(WBC)	5.92	10 <sup>9</sup> /L	3.5--9.5	
淋巴细胞绝对值(LY#)	2.22	10 <sup>9</sup> /L	1.1--3.2	
淋巴细胞百分比(LY%)	37.4	%	20--50	
中性粒细胞绝对值(GR#)	3.44	10 <sup>9</sup> /L	1.8--6.3	
中性粒细胞百分比(GR%)	58.2	%	40--75	
嗜碱性粒细胞绝对值(BA#)	0.02	10 <sup>9</sup> /L	0--0.06	
嗜碱性粒细胞百分比(BA%)	0.3	%	0--1.0	
嗜酸性粒细胞绝对值(EO#)	0.04	10 <sup>9</sup> /L	0.02--0.52	
嗜酸性粒细胞百分比(EO%)	0.7	%	0.4--8.0	
血小板(PLT)	302	10 <sup>9</sup> /L	125--350	
血小板分布宽度(PDW)	15.6	%	15--17	
平均血小板体积(MPV)	8.9	fl	6.0--14.0	
血小板压积(PCT)	0.268	%	0.11--0.28	
红细胞(RBC)	4.28	10 <sup>12</sup> /L	3.8--5.1	

血红蛋白	131	g/L	115--150	
红细胞压积(HCT)	39.2	%	35--45	
红细胞平均体积(MCV)	91.6	fl	82--100	
平均血红蛋白含量(MCH)	30.6	pg	27--34	
平均血红蛋白浓度(MCHC)	334	g/L	316--354	
单核细胞绝对值(MO#)	0.20	10 <sup>9</sup> /L	0.1--0.60	
单核细胞百分比(MO%)	3.4	%	3--10	
红细胞分布宽度标准差(RDW-SD)	41.1	fl	35--56	
红细胞分布宽度变异系数(RDW-CV)	12.0	%	10.6--16.6	
大血小板比率	16.5	%	11--45	
大血小板数目	50	10 <sup>9</sup> /L	30--90	
未成熟粒细胞数目	0.00	10 <sup>9</sup> /L	0--999	
未成熟粒细胞百分比	0.1	%	0--100	
有核红细胞数目	0.000	10 <sup>9</sup> /L	0--9999	
有核红细胞百分比	0.00	/100WBC	0--9999	

**\*小结:**

未见异常

操作员：王文静 检查日期:2024-05-26 检查医生:陈建国

**空腹血糖**

项目名称	检查结果	单位	参考值	提示
葡萄糖(GLU)	5.17	mmol/L	3.89--6.1	

**\*小结:**

未见异常

操作员：祁佳佳 检查日期:2024-05-26 检查医生:陈建国

**肝功能九项**

项目名称	检查结果	单位	参考值	提示
总蛋白(T PROT)	70.5	g/L	65--85	
白蛋白(ALB)	42.20	g/L	40--55	
球蛋白(GLB)	28.30	g/L	15--35	
白蛋白/球蛋白(ALB/GLB)	1.49		1.0--2.5	
总胆红素(TBIL)	20.50	umol/L	0--21	
直接胆红素(DBIL)	3.8	umol/L	0--8.0	
间接胆红素(IBIL)	16.70	umol/L	0--17.39	
丙氨酸氨基转移酶(ALT)	16.00	U/L	7--40	
门冬氨酸氨基转移酶(AST)	22.00	U/L	13--35	
谷草比谷丙	1.38		0.4--2.5	

**\*小结:**

未见异常

操作员：祁佳佳 检查日期:2024-05-26 检查医生:陈建国

**血脂四项**

项目名称	检查结果	单位	参考值	提示
动脉硬化指数	2.33		1.31--3.19	
总胆固醇(CHOL)	4.97	mmol/L	2.59--5.2	
甘油三脂(TG)	1.19	mmol/L	0.7--1.7	
低密度脂蛋白(LDL)	2.79	mmol/L	0--4.13	
高密度脂蛋白(HDL)	1.20	mmol/L	0.77--1.55	

**\*小结:**

未见异常

操作员：祁佳佳 检查日期:2024-05-26 检查医生:陈建国

**肾功能五项**

项目名称	检查结果	单位	参考值	提示
------	------	----	-----	----

肌酐(CREA)	50.00	umol/L	41--73	
尿酸(UA)	285.00	umol/L	140--340	
$\beta$ 2 微球蛋白测定	1.22	mg/L	0.8--1.8	
尿素测定 (Urea)	3.40	mmol/L	2.6--7.5	
尿微量白蛋白	7.19	ug/ml	0--30	

**\*小结:**

未见异常

操作员：祁佳佳 检查日期:2024-05-26 检查医生:陈建国

# 大同现代医学检验实验室

## 液基薄层细胞学图文报告

ID: 2024099314

病理号: 093011

姓名: 王利叶

性别: 女

年龄: 39岁

送检科室: 体检科

电话号码: 15103420666

床号:

病历号:

体检号: 2305101491

送检医院: 大同瑞慈康复体检

送检日期: 2024-05-27

末次月经:

送检医生:

采样日期:

报告日期: 2024-05-27

标本满意度: 满意

细胞量: >40%

红细胞:

经期样本:

颈管细胞:

化生细胞:

鳞状细胞:

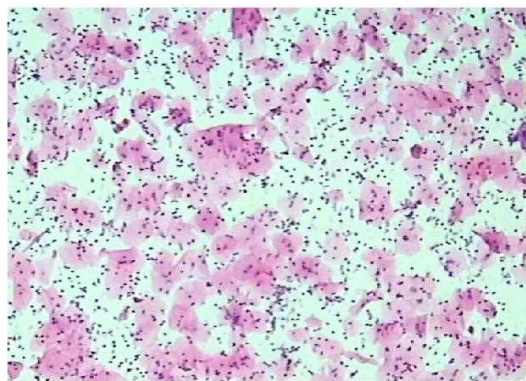
宫颈柱状细胞:

未见上皮内病变/恶性细胞:

正常范围内:

良性反应性改变:

- 炎性: 
  - 轻度:
  - 中度:
  - 重度:
- 放疗:
- 妊娠:
- 萎缩性:
- 宫内避孕器:
- 其他:



病原体: 滴虫感染:  念珠菌感染:  细菌感染:

提示 HPV 感染:  疱疹病毒感染:

鳞状上皮细胞分析:

非典型鳞状细胞:

- 倾向上皮内瘤变:
- 倾向良性反应性改变:
- 不能明确意义(ASC-US):
- 不排除高度病变(ASC-H):

上皮内低度病变:  鳞癌:

上皮内高度病变:

- CIN2:
- CIN3:

腺上皮细胞分析:

非典型腺细胞:

- 宫内膜:
- 来源不明:

非典型腺细胞(宫颈管):

- 倾向原位腺癌:
- 不能明确意义:
- 倾向良性反应性改变:

腺癌:

- 宫颈管:
- 宫内膜:
- 其它:

炎细胞:

- 轻度:
- 中度:
- 重度:

可疑腺癌:

诊断意见: 未见上皮内病变或恶性细胞 (NILM)。

建议:

报告医师: 张荣生

地址: 大同市魏都大道 79 号, 本报告医师签字后有效  
咨询: 0352-2830587 4006-122-995

妇科细胞学是筛查项目, 出于技术原因, 可能会有假阴性结果, 本检测仅对来样负责, 如果对结果有疑义, 请在收到报告 7 天内与我们联系。

大同瑞慈康复医院 12导联心电图报告

王利叶 女 39岁

体检号:426137

病床号:

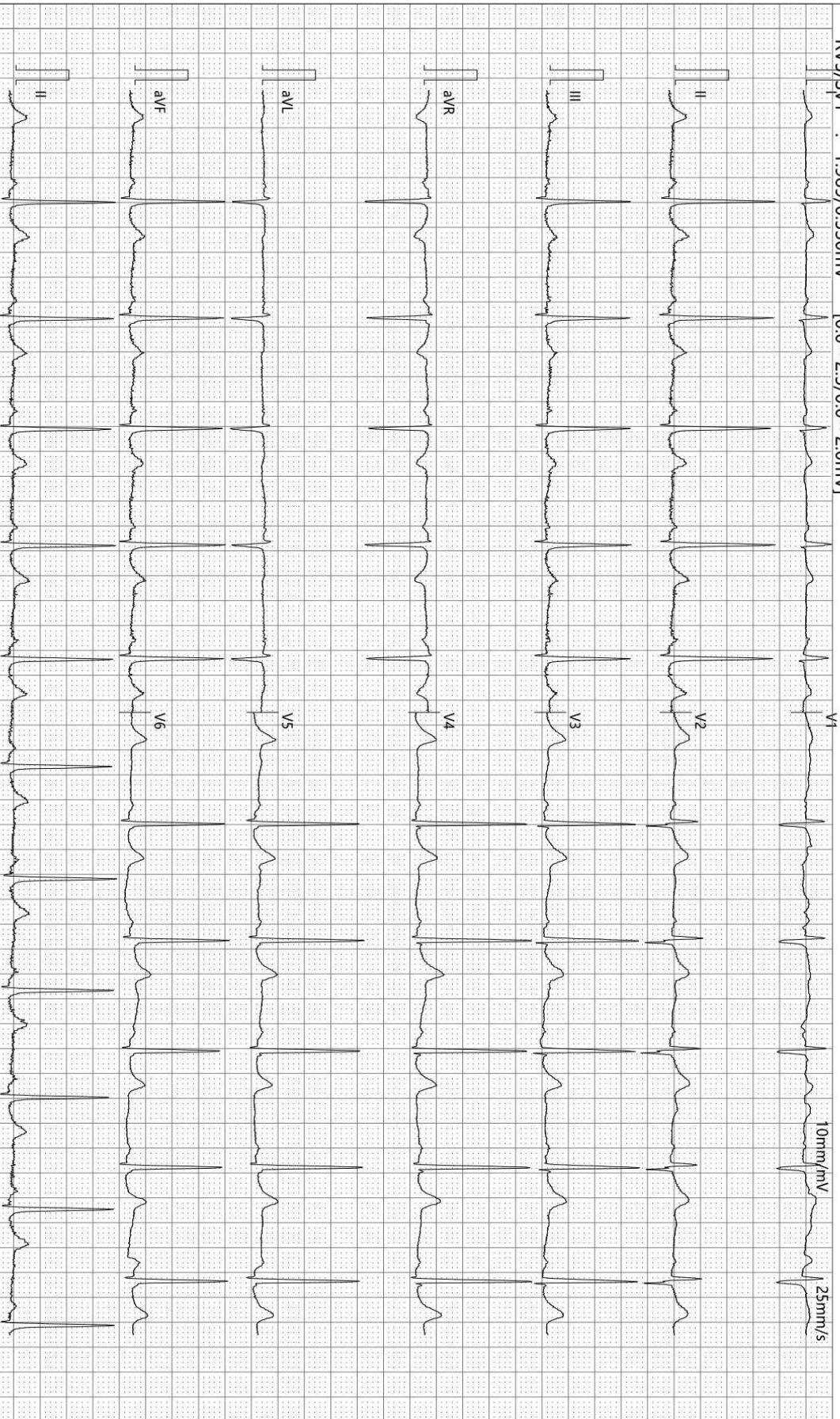
诊断结果:

- 1.窦性心律
- 2.正常心电图

诊断医生:

张之生

HR : 66bpm [60 ~ 100bpm]  
P : 106ms [0 ~ 110ms]  
PR : 158ms [120 ~ 200ms]  
QRS : 91ms [60 ~ 100ms]  
QT/QTc : 388/408ms [320 ~ 440/0 ~ 460ms]  
P/QRS/T : 59/78/61deg. [0 ~ 75/-30 ~ 90/0 ~ 75deg]  
RV5/SV1 : 1.989/0.530mV [0.0 ~ 2.5/0.0 ~ 2.0mV]



检查时间:2024-05-26 08:52:22

诊断时间:2024-05-26 09:03:59

SEMIP V1.90

仅供临床参考

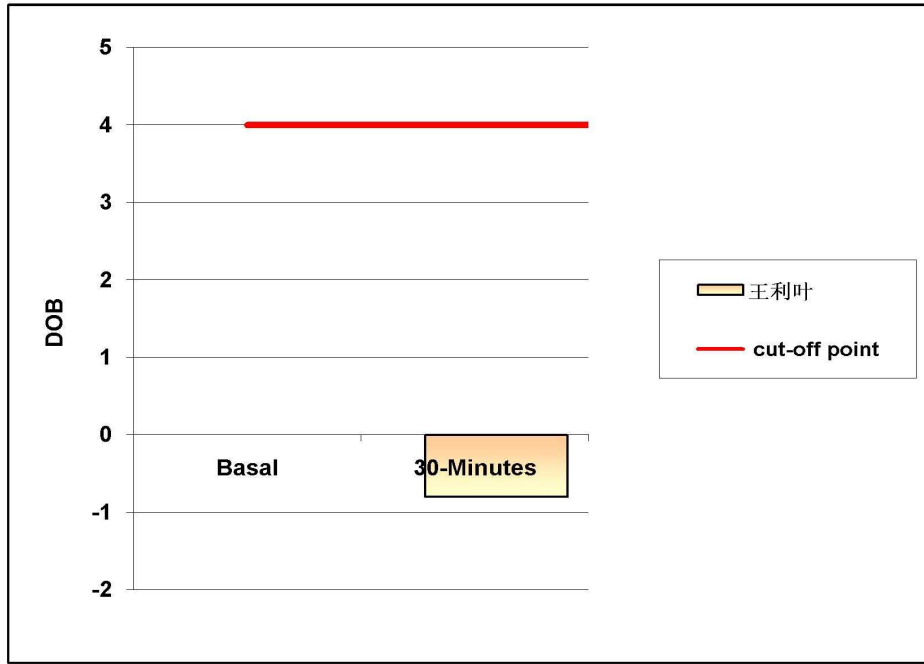
# 大同瑞慈健康体检

## <sup>13</sup>C呼气试验检验报告

患者姓名	王利叶	年龄	39	性别	女
患者 ID	2305101491	日期	2024/5/26	联系电话	
申请医生	曹居杰	科室		住院号	

### <sup>13</sup>C呼气试验

DOB  
Basal 0.0  
30-Minutes -0.8



阳性参考值 (Delta Over Baseline(DOB)):

30分钟的DOB值:  $\geq$  4.0 h.p. - 阳性  
 $<$  4.0 正常

检测结果: DOB= -0.8 阴性

结论: 您本次幽门螺旋杆菌 (h. p.) 检测结果为阴性 (正常)。

检测医生: 曹居杰

## DR 诊断图文报告

流水号: 2305101491

影像号: DX20240526002

姓名: 王利叶

年龄: 39 岁

性别: 女

检查设备: 西门子数字 X 线摄影

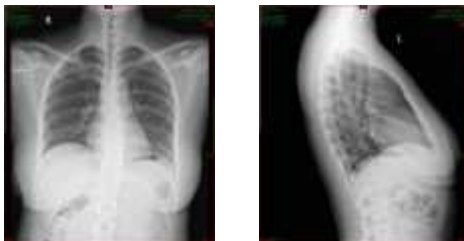体检号: 426137

申请医院: 本院

体检科室: 体检科

检查部位: 胸部照相

经典图像:



影像所见:

胸廓对称。气管居中, 纵隔无移位。双肺野清晰。肺门影未见增大。心脏大小、形态正常。双膈面光滑, 肋膈角锐利。

影像诊断:

胸部平片未见异常。

报告医师: 李贵

检查日期: 2024-05-26

审核医师: 李贵

报告日期: 2024-05-26

## 双源 CT 诊断图文报告

流水号: 2305101491

影像号: CT20240526026

姓名: 王利叶

年龄: 39 岁

性别: 女

检查设备: 西门子量子双源 CT

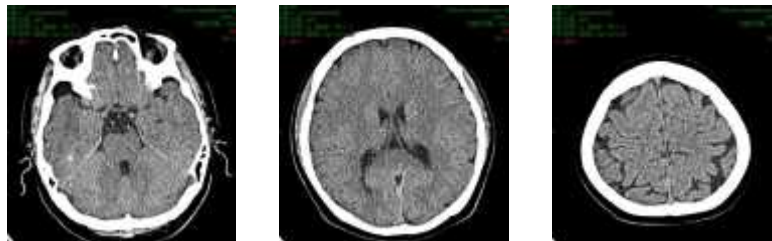体检号: 426137

申请医院: 本院

体检科室: 体检科

检查部位: CT 检查

经典图像:



影像所见:

颅脑结构双侧对称, 脑实质内未见异常密度。中线结构居中。脑沟、裂、池及脑室系统等未见异常。

影像诊断:

颅脑未见明显异常

报告医师: 剧艳军

检查日期: 2024-05-26

审核医师: 剧艳军

报告日期: 2024-05-26

## 超声诊断图文报告

流水号: 2305101491

影像号: 1577112

姓名: 王利叶

年龄: 39 岁

性别: 女

检查设备: Vivid E95

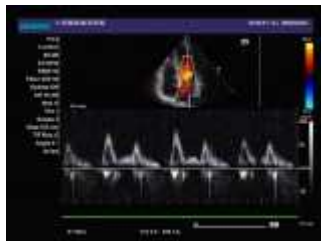
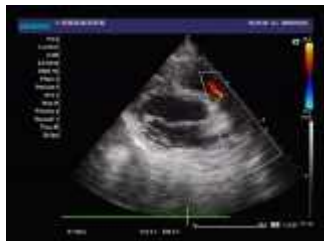体检号: 426137

申请医院: 本院

体检科室: 体检科

检查部位: 心脏彩超

经典图像:



影像所见:

超声测量 (单位: mm)

升主动脉内径 26 (32±3mm)

左房内径 29 (35mm)

室间隔 10 (8-11mm)

左室内径 44 (47±4mm)

左室后壁 10 (8-11mm)

EF70% (50-80%)

右室内径 25 (36±4mm)

右房内径 28 (36±4mm)

FS40% (28-41%)

主肺动脉内径 20 (23±3mm)

升主动脉内径正常, 心脏各腔室大小正常, 室间隔厚度正常, 左室壁未见明显节段性运动异常, 肺动脉瓣回声正常, 舒张期瓣下可见少量返流信号, 余瓣膜及启闭功能未见明显异常, 舒张期二尖瓣口血流频谱 E/A>1, 心包腔未见积液。

影像诊断:

肺动脉瓣少量返流

报告医师: 李菊蓉

检查日期: 2024-05-26

审核医师: 李菊蓉

报告日期: 2024-05-26

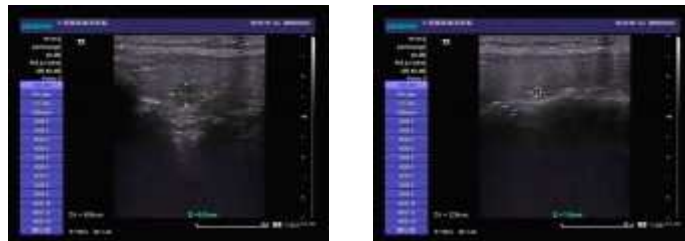
## 超声诊断图文报告

流水号: 2305101491

影像号: 1577124

姓名: 王利叶 年龄: 39岁 性别: 女 检查设备: Vivid E95  
体检号: 426137 申请医院: 本院 体检科室: 体检科 检查部位: 甲状腺彩超

经典图像:



影像所见:

甲状腺双侧叶形态正常, 包膜完整, 于左侧叶探及数个囊性结节, 大者约 0.2\*0.2cm, 形态规则, 边界清; 于右侧叶探及数个结节回声, 大者呈低回声, 大小约 0.8\*0.5cm, 边界清, 形态规则, 余实质回声均匀, CDFI: 未见异常血流信号。

双侧颈部未见明显肿大淋巴结。

影像诊断:

甲状腺双侧叶多发结节 TI-RADS 2-3 级 定期复查

报告医师: 李菊蓉

检查日期: 2024-05-26

审核医师: 李菊蓉

报告日期: 2024-05-26

## 超声诊断图文报告

流水号: 2305101491

影像号: 1577127

姓名: 王利叶

年龄: 39 岁

性别: 女

检查设备: Vivid E95

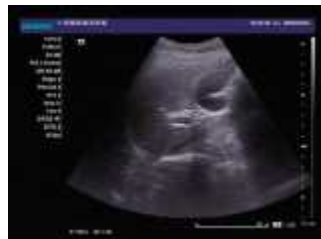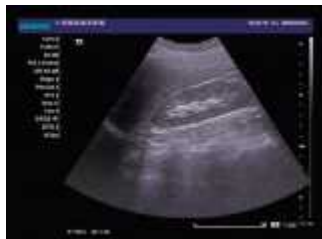体检号: 426137

申请医院: 本院

体检科室: 体检科

检查部位: 腹部彩超

经典图像:



影像所见:

肝脏大小形态正常, 包膜光滑完整, 实质回声细腻增强, 肝内管道系统走行尚清晰, 门静脉及肝内胆管不扩张。  
胆囊大小形态正常, 壁不厚、光滑, 囊内透声好, 肝外胆管不扩张。  
胰腺大小形态正常, 实质回声均匀, 主胰管不扩张。  
脾脏大小形态正常, 实质回声均匀, 脾门静脉不宽。  
双肾大小形态正常, 皮髓质分界清晰, 集合系统未见分离, 双侧输尿管未见扩张。

影像诊断:

轻度脂肪肝

报告医师: 李菊蓉

检查日期: 2024-05-26

审核医师: 李菊蓉

报告日期: 2024-05-26