

2305101483

大同瑞慈健康体检

报 告 册

体检编号	426129	工号	683
姓名	杨润枝		
性别	女	年龄	61岁
单位	山西银行大同分行		
部门	山西银行大同分行-太安路支行		
联系电话	13015492202		
体检日期	2023-11-08		

尊敬的 杨润枝女士 您好！

首先，瑞慈健康体检全体员工欢迎您的光临，并对您的信任表示衷心的感谢！

您于 2023-11-08 （体检编号：426129）完成健康检查，本机构的各科医生已根据您的体检项目及结果，汇总成此份健康体检报告，并经总检医生审核。据此提出对您健康状况的综合分析及建议。

瑞慈健康体检倡导“大健康、大康复”，提出“健康是第一财富（Rich）”的人文理念。希望您仔细阅读并妥善地保管此份健康体检报告，并认真关注报告中的提示与建议，若您对报告内容有任何疑问，可直接与瑞慈健康体检客服部联系，进一步咨询。

健康体检咨询电话：**0352-2824444**

客户服务咨询电话：**0352-2830597**
400-6112995

瑞慈健康体检报告由下列内容组成：

第一部分：主检报告

第二部分：分科分项结果

第三部分：检验报告

第四部分：附表

主检报告

检查综述

- 1、【肝功能九项】 总胆红素(TBIL)偏高(24.00 umol/L) 间接胆红素(IBIL)偏高(19.40 umol/L)
- 2、【肾功能五项】 β 2微球蛋白偏高(2.01 mg/L) 尿素测定(Urea)偏低(2.60 mmol/L)
- 3、【尿液分析+尿沉渣】 白细胞尿偏高(25 个/u1)
- 4、【CT检查】 肝多发囊肿 右肾髓质囊性病灶
- 5、【心脏彩超】 左室舒张功能减低
- 6、【甲状腺彩超】 甲状腺双侧叶弥漫性病变 建议结合甲功
- 7、【腹部彩超】 肝囊肿(多发)
- 8、【颈部血管彩超】 双侧颈总动脉、右锁骨下动脉斑块形成

医生建议

【间接胆红素(IBIL)偏高】：

- (1)间接胆红素(IBIL)是未被肝细胞摄取、未与葡萄糖结合的胆红素为结合胆红素，也就是间接胆红素。
- (2)间接胆红素升高，是因为血液中的红细胞被大量破坏，大量的间接胆红素被释放入血，同时血液中的间接胆红素含量远远超出了肝细胞对胆红素的摄取、代谢和排泄能力。
- (3)因此间接胆红素升高，往往提示溶血性黄疸，最有可能就是溶血性贫血，或者是由于输血血型不合及其他恶性疾病导致的溶血。
- (4)总胆红素、间接胆红素、直接胆红素这三项是反映胆红素代谢的指标，而胆红素长期以来是作为溶血及肝胆疾病的重要异常指标。胆红素检查主要用于黄疸检查，反映肝脏疾病和胆道梗阻，如肝细胞发生炎症坏死等损害时会引起黄疸，胆道疾病及溶血性疾病也可引起黄疸。
- (5)总胆红素、间接胆红素、直接胆红素均升高：见于肝细胞性黄疸，如急慢性肝炎、肝硬化、肝坏死等。
- (6)总胆红素及间接胆红素升高：见于溶血性黄疸，如溶血性贫血，溶血性输血反应，新生儿溶血病。
- (7)总胆红素及直接胆红素升高：见于梗阻性黄疸，如胆石症、胆管炎、肝癌胰头癌等，其升高程度与病情呈正相关，且癌性梗阻高于良性梗阻。
- (8)总之，看肝功能化验单，要结合病情、病史、查体和其它相关的化验单、影像检查，排除生理性升高的因素(如有无感冒、酗酒、过于劳累、熬夜等情况)，全面综合考虑。

【总胆红素(TBIL)偏高】：

- (1)总胆红素(TBIL)能准确反映黄疸的程度。人体的红细胞有一定的寿命，大约是120天。
- (2)当红细胞被破坏死亡后，其中的血红蛋白会被我们人体的肝、脾、骨髓内单核吞噬细胞吞噬破坏分解，在组织酶的作用下，成为血红素和球蛋白，而血红素再进一步被催化还原成胆红素，80-85%的胆红素来源于此，另外还有20%的胆红素来源于血红蛋白以外的肌红蛋白等在肝脏中产生。
- (3)未被肝细胞摄取且未与葡萄糖结合的胆红素称之为非结合胆红素，即间接胆红素(IBIL)。间接胆红素被运载到肝脏，被肝细胞摄取，与葡萄糖醛酸结合，则形成结合胆红素(DBIL)，即直接胆红素。在这个过程中有一部分会吸收入血，但其水平会维持动态平衡。
- (4)总胆红素、间接胆红素、直接胆红素这三项是反映胆红素代谢的指标，而胆红素长期以来是作为溶血及肝胆疾病的重要异常指标。胆红素检查主要用于黄疸检查，反映肝脏疾病和胆道梗阻，如肝细胞发生炎症坏死等损害时会引起黄疸，胆道疾病及溶血性疾病也可引起黄疸。

(5) 大多健康体检中发现的胆红素轻度升高并不能反映肝脏有损伤，如果直接胆红素升高的程度不高，一般可能是生理性的原因引起的，如感冒、酗酒、过于劳累、熬夜等情况，只要注意休息、戒酒，过段时间复查肝功能，一般会自行恢复。

(6) 生活方面，多吃新鲜果蔬以补充人体所需的维生素，提高人体免疫力，多吃富含蛋白质的食物，如牛肉、鱼、蛋奶，这些都有助于修复受损的肝细胞，促进肝细胞的再生。如果胆红素升高很多，则需要完善相关检查，往消化内科诊断治疗。

【β2微球蛋白偏高】：

(1) 建议泌尿外科结合临床参考。

【尿素测定（Urea）偏低】：

(1) 建议内科进一步复查。

【白细胞尿偏高】：

(1) 白细胞尿偏高，一般提示为泌尿系感染，白细胞数目跟感染的程度相关，细菌感染的程度越重，白细胞数目增加的越高。建议往泌尿外科诊断治疗。

【肝多发囊肿】：

(1) 多数是先天性的，有的合并肾囊肿。对人体健康没有多大影响，不会癌变。可以工作，可以运动，生活上没什么要特别注意的地方。首次发现，建议作MRI或CT检查，除外肝内其它占位性病。

(2) 过大的肝囊肿，对肝脏本身或周围的器官有压迫症状的，或有炎症的，往外科治疗。定期复查。

【左室舒张功能减低】：

(1) 左心室舒张功能是指心肌弹性减低，心脏泵血功能减退。其引起原因，一是随着年龄的增长，心肌组织退行性变。其二是由于冠心病、高血压等慢性心肌病变。一般来说没有原发病变及年龄偏大的人员又无症状，不需要特殊处理，建议心内科结合临床考虑。

【甲状腺双侧叶弥漫性病变 建议结合甲功】：

(1) 建议内分泌科进一步检查以明确诊断

【肝囊肿】：

(1) 肝囊肿，通俗说就是肝脏中的水泡。绝大多数的肝囊肿都是先天性的，即因先天发育的某些异常导致了肝囊肿形成。

(2) 肝囊肿病因大多数系肝内小胆管发育障碍所致，单发性肝囊肿的发生是由于异位胆管造成。肝囊肿生长缓慢，所以可能长期或终生无症状，其临床表现也随囊肿位置、大小、数目以及有无压迫邻近器官和有无并发症而异。

(3) 肝囊肿是一种较常见的肝脏良性疾病，一般没有什么症状，也不会影响肝功能。5CM以下的肝囊肿一般不需要特殊治疗。当囊肿长大到一定程度，可能会压迫胃肠道而引起症状，如上腹不适饱胀；也有因囊肿继发细菌感染而有腹痛、发热的。

(4) 肝囊肿首次发现，建议作MRI或CT检查，除外肝内其它占位性病。

(5) 过大的肝囊肿，对肝脏本身或周围的器官有压迫症状的，或有炎症的，往外科治疗。

(6) 已确诊为肝囊肿，动态观察，定期B超检查进行对照，监测囊肿大小。

(7) 解除顾虑和紧张情绪，保持良好心态，切忌大怒。

(8) 多食新鲜蔬菜和水果，保持大便通畅，防止便秘；保证营养，宜食清淡富含蛋白质的食物为主；限制饮酒。

(9) 不宜剧烈运动，防止过度用力，以免增加腹腔压力。

(10) 如有症状请及时就诊。

【双侧颈总动脉、右锁骨下动脉斑块形成】：

(1) 建议心血管内科诊断治疗。

【右肾髓质囊性病灶】：
(1) 建议肾内科诊断治疗。

汇总医生： 丁昊炜

主检日期： 2023-11-09

主检医生：

分科结果

身高、体重、血压

项目名称	检查结果	项目名称	检查结果
身高	169cm	体重	63kg
血压	138/62mmHg		

***小结：**

未见异常

操作员：杨彦霞

检查日期：2023-11-08

检查医生：张彬艳

检验报告

尿液分析+尿沉渣

项目名称	检查结果	单位	参考值	提示
白细胞尿	25	个/ul	0--13	↑
上皮细胞(EC)	0	/HP	0--28	
管型(CAST)	0	个/ul	0--1	
霉菌(尿)	0	/HP	0--0	
结晶	0	/HP	0--10	
透明度(CLA)	清亮			
胆红素(BIL)	-		阴性	
隐血(ERY)	-		阴性	
小圆上皮细胞(SRC)	0	个/ul	0--0	
维生素C	-		阴性	
异常红细胞	0	个/ul	0--3	
红细胞(正常)	2	个/ul	0--6	
鳞状上皮细胞	0	个/ul	0--0	
粘液丝	0	个/ul	0--0	
颜色(Colour)	淡黄色			
尿葡萄糖(GLU)	-		阴性	
酮体(KET)	-		阴性	
比重(SG)	1.010		1.003--1.030	
酸碱度(PH)	6.5		4.5--8.0	
尿蛋白质(PRO)	-		阴性	
尿胆原(URO)	-		阴性	
亚硝酸盐(NIT)	-		阴性	
红细胞(尿)(RBC)	2	个/ul	0--6	
尿白细胞(LEU)	-		阴性	

*小结:

白细胞尿偏高(25 个/ul)

操作员：祁佳佳 检查日期:2023-11-08 检查医生:陈建国

大便常规+便潜血

项目名称	检查结果	单位	参考值	提示
性状	软便			
虫卵	未检见		未检见	
红细胞(大便)	未检见		未检见	
白细胞(大便)	未检见		未检见	
颜色(大便)	褐色			
潜血实验	阴性		阴性	

*小结:

未见异常

操作员：祁佳佳 检查日期:2023-11-08 检查医生:陈建国

血常规（五分类）

项目名称	检查结果	单位	参考值	提示
白细胞(WBC)	5.02	10 ⁹ /L	3.5--9.5	
淋巴细胞绝对值(LY#)	1.88	10 ⁹ /L	1.1--3.2	
淋巴细胞百分比(LY%)	37.3	%	20--50	
中性粒细胞绝对值(GR#)	2.77	10 ⁹ /L	1.8--6.3	
中性粒细胞百分比(GR%)	55.2	%	40--75	
嗜碱性粒细胞绝对值(BA#)	0.03	10 ⁹ /L	0--0.06	
嗜碱性粒细胞百分比(BA%)	0.7	%	0--1.0	
嗜酸性粒细胞绝对值(EO#)	0.07	10 ⁹ /L	0.02--0.52	
嗜酸性粒细胞百分比(EO%)	1.4	%	0.4--8.0	
血小板(PLT)	166	10 ⁹ /L	125--350	

血小板分布宽度(PDW)	16.0	%	15--17
平均血小板体积(MPV)	9.6	fl	6.0--14.0
血小板压积(PCT)	0.160	%	0.11--0.28
红细胞(RBC)	4.66	10 ¹² /L	3.8--5.1
血红蛋白	145	g/L	115--150
红细胞压积(HCT)	42.5	%	35--45
红细胞平均体积(MCV)	91.3	fl	82--100
平均血红蛋白含量(MCH)	31.1	pg	27--34
平均血红蛋白浓度(MCHC)	341	g/L	316--354
单核细胞绝对值(MO#)	0.27	10 ⁹ /L	0.1--0.60
单核细胞百分比(MO%)	5.4	%	3--10
红细胞分布宽度标准差(RDW-SD)	43.8	fl	35--56
红细胞分布宽度变异系数(RDW-CV)	12.7	%	10.6--16.6
大血小板比率	22.1	%	11--45
大血小板数目	37	10 ⁹ /L	30--90
未成熟粒细胞数目	0.01	10 ⁹ /L	0--999
未成熟粒细胞百分比	0.2	%	0--100
有核红细胞数目	0.000	10 ⁹ /L	0--9999
有核红细胞百分比	0.00	/100WBC	0--9999

***小结:**

未见异常

操作员：贺琰 检查日期:2023-11-08 检查医生:陈建国

空腹血糖

项目名称	检查结果	单位	参考值	提示
葡萄糖(GLU)	4.65	mmol/L	3.89--6.1	

***小结:**

未见异常

操作员：王文静 检查日期：2023-11-08 检查医生：陈建国

肝功能九项

项目名称	检查结果	单位	参考值	提示
总蛋白(T PROT)	69.2	g/L	65--85	
白蛋白(ALB)	44.10	g/L	40--55	
球蛋白(GLB)	25.10	g/L	15--35	
白蛋白/球蛋白(ALB/GLB)	1.76		1.0--2.5	
总胆红素(TBIL)	24.00	umol/L	0--21	↑
直接胆红素(DBIL)	4.6	umol/L	0--8.0	
间接胆红素(IBIL)	19.40	umol/L	0--17.39	↑
丙氨酸氨基转移酶(ALT)	29.00	U/L	7--40	
门冬氨酸氨基转移酶(AST)	29.00	U/L	13--35	
谷草比谷丙	1.00		0.4--2.5	

***小结：**

总胆红素(TBIL)偏高(24.00 umol/L) 间接胆红素(IBIL)偏高(19.40 umol/L)

操作员：王文静 检查日期：2023-11-08 检查医生：陈建国

血脂四项

项目名称	检查结果	单位	参考值	提示
动脉硬化指数	2.03		1.31--3.19	
总胆固醇(CHOL)	4.81	mmol/L	2.59--5.2	
甘油三脂(TG)	1.21	mmol/L	0.7--1.7	
低密度脂蛋白(LDL)	2.64	mmol/L	0--4.13	
高密度脂蛋白(HDL)	1.30	mmol/L	0.77--1.55	

***小结：**

未见异常

肾功能五项

项目名称	检查结果	单位	参考值	提示
肌酐(CREA)	55.00	umol/L	41--81	
尿酸(UA)	241.00	umol/L	140--340	
β2 微球蛋白测定	2.01	mg/L	0.8--1.8	↑
尿素测定 (Urea)	2.60	mmol/L	3.1--8.8	↓
尿微量白蛋白	15.60	ug/ml	0--30	

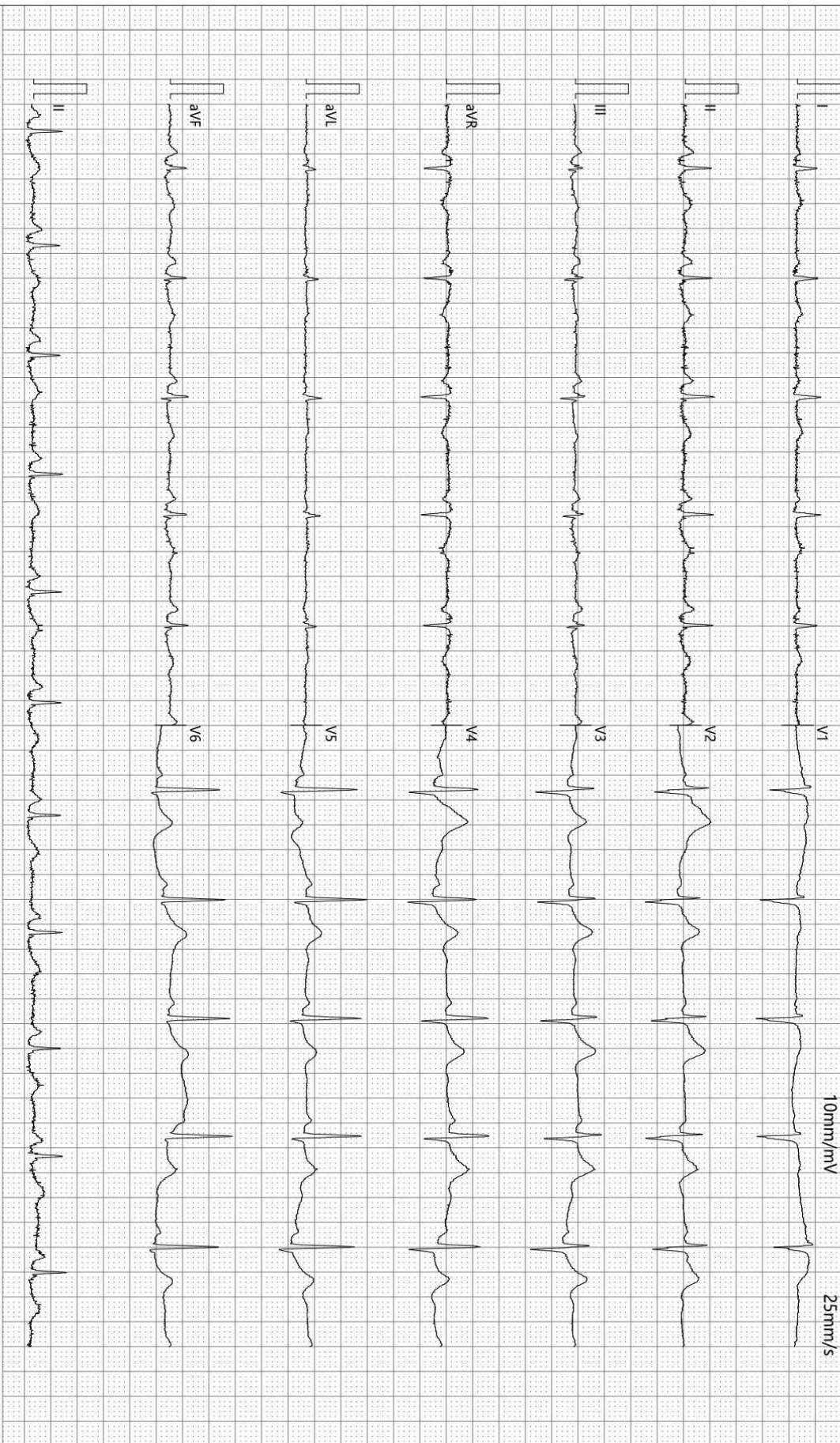
*小结:

β2 微球蛋白偏高(2.01 mg/L) 尿素测定 (Urea) 偏低(2.60 mmol/L)

大同瑞慈康复医院 12导联心电图报告

杨润枝 女 61岁 ID:2305101483 申请科室:瑞慈体检科 体检号:426129 病床号:

HR: 65bpm
QT/QTc:415/433ms
P: 116 ↑ms
P/QRS/T: .69/41/57deg.
PR: 162ms
RV5/SV1: 1.113/0.698mV
QRS: 79ms



诊断结果:
1.窦性心律
2.正常心电图

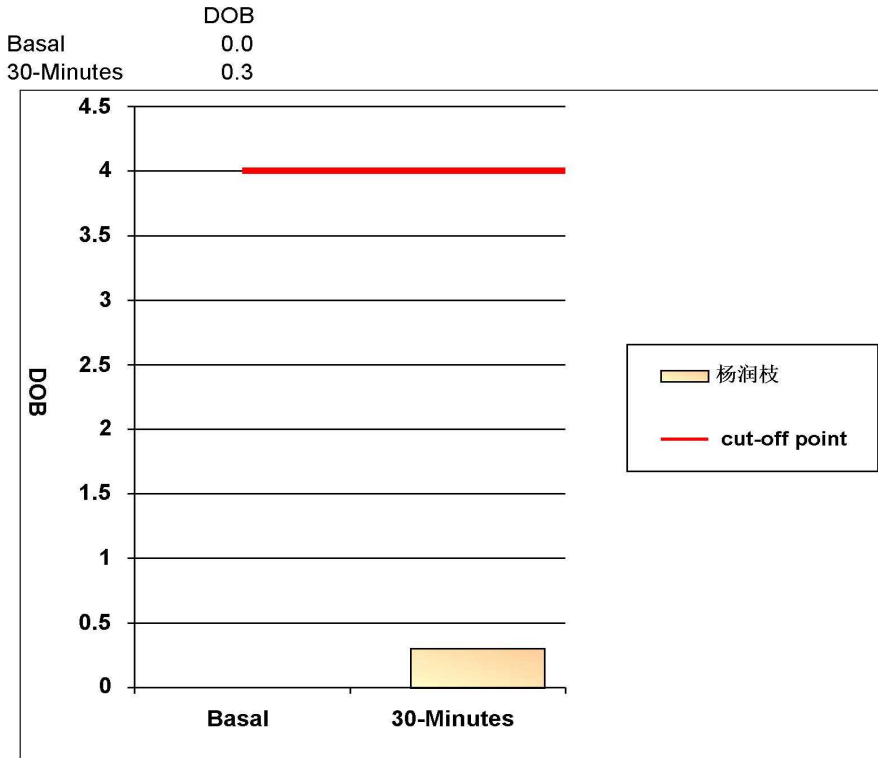
-35Hz AC50 检查:2023-11-08 08:59:13 打印:2023-11-08 09:02:17 报告需医生确认: 孙之生 SEMIP V1.90 仅供临床参考

大同瑞慈健康体检

¹³C呼气试验检验报告

患者姓名	杨润枝	年龄	61	性别	女
患者 ID	2305101483	日期	2023年11月08日	联系电话	
申请医生		备注		设备型号	YH08

¹³C呼气试验



阳性参考值 (Delta Over Baseline(DOB)):

30分钟的DOB值:	\geq	4.0	阳性+
	$<$	4.0	阴性-

检测结果: **DOB= 0.3** **阴性-**

结论: 您本次检测结果为阴性, 正常, 无感染

检测医生: 曹居杰

大同瑞慈健康体检

骨密度检测报告

受检者信息

受检者ID: 2305101483

姓名: 杨润枝

出生年月日: 1962/2/8

年龄: 61

性别: 女

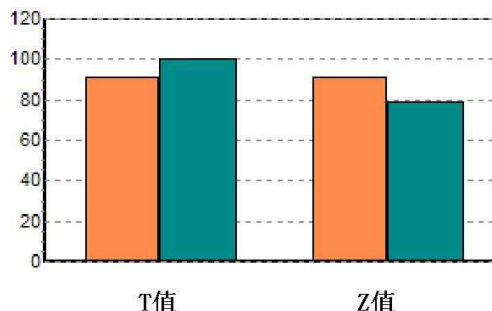
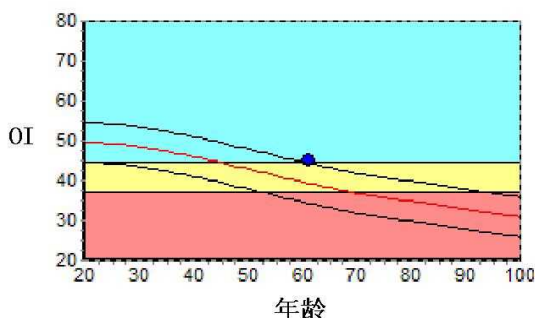
测定部位(右/左): 右

测定结果

测定日期: 2023/11/8 8:49:22

测试编号: 1/1

受测者 平均值



数据库: Asia

OI: 45.2

SOS: 1360.9 m/s, BUA: 26.0

T值: -0.88

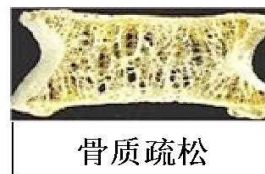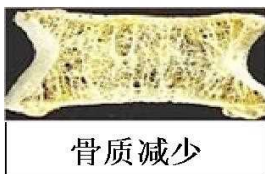Z值: 1.19

成人比: 91.1 %

同龄比: 115.0 %

OPR: N/A %

结果分析



注解

以上结论仅供参考

科室:

医生签名:

医院地址 大同瑞慈健康体检

地址 大同市平城区魏都大道79号

联系电话 0352-2824444

操作者 名燕凌

DR 诊断图文报告

流水号: 2305101483

影像号: DX20231107038

姓名: 杨润枝

年龄: 61 岁

性别: 女

检查设备: 西门子数字 X 线摄影

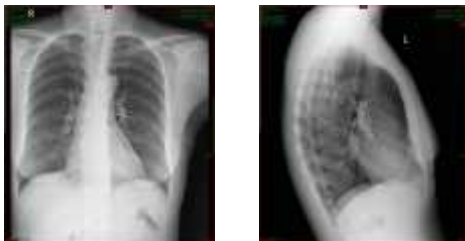
体检号: 426129

申请医院: 本院

体检科室: 体检科

检查部位: 胸部照相

经典图像:



影像所见:

胸廓对称。气管居中，纵隔无移位。双肺野清晰。肺门影未见增大。心脏大小、形态正常。双膈面光滑，肋膈角锐利。

影像诊断:

胸部平片未见异常。

报告医师: 李贵

检查日期: 2023-11-08

审核医师: 李贵

报告日期: 2023-11-08

双源 CT 诊断图文报告

流水号: 2305101483

影像号: CT20231107142

姓名: 杨润枝

年龄: 61 岁

性别: 女

检查设备: 西门子量子双源 CT

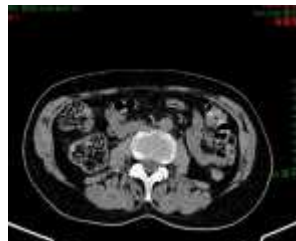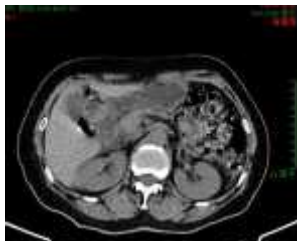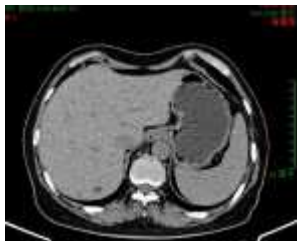体检号: 426129

申请医院: 本院

体检科室: 体检科

检查部位: CT 检查

经典图像:



影像所见:

肝脏形态规则, 肝缘光滑, 肝叶比例协调。肝门结构未见异常, 肝多发囊状密度减低, 直径约 1cm, 肝内外胆管未见扩张, 胆囊饱满, 胆囊壁规则未见增厚。双肾形态规则, 右肾髓质局灶密度减低, 直径约 1cm, 肾上腺形态未见异常。脾脏未见增大。胰腺大小、形态正常, 未见异常密度, 胃十二指肠充盈良好, 壁规则。腹膜后淋巴结无肿大, 腹腔内未见积液征象。

影像诊断:

肝多发囊肿

右肾髓质囊性病灶

报告医师: 剧艳军

检查日期: 2023-11-08

审核医师: 剧艳军

报告日期: 2023-11-08

超声诊断图文报告

流水号: 2305101483

影像号: 1443798

姓名: 杨润枝

年龄: 61 岁

性别: 女

检查设备: Vivid E95

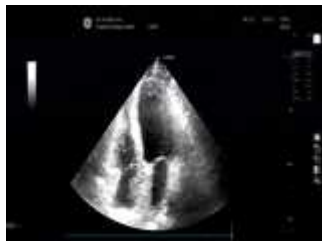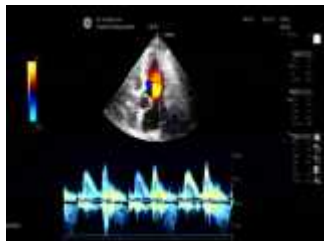
体检号: 426129

申请医院: 本院

体检科室: 体检科

检查部位: 心脏彩超

经典图像:



影像所见:

超声测量 (单位: mm)

升主动脉内径 25 (32±3mm)

左房内径 30 (35mm)

室间隔 10 (8-11mm)

左室内径 39 (47±4mm)

左室后壁 10 (8-11mm)

EF67% (50-80%)

右室内径 25 (36±4mm)

右房内径 28 (36±4mm)

FS36% (28-41%)

主肺动脉内径 20 (23±3mm)

升主动脉内径正常, 心脏各腔室大小正常, 室间隔厚度正常, 左室壁未见明显节段性运动异常, 各瓣膜及启闭功能未见明显异常, 舒张期二尖瓣口血流频谱 E/A<1, 心包腔未见积液。

影像诊断:

左室舒张功能减低

报告医师: 陈玉荣

检查日期: 2023-11-08

审核医师: 陈玉荣

报告日期: 2023-11-08

超声诊断图文报告

流水号: 2305101483

影像号: 1443805

姓名: 杨润枝

年龄: 61 岁

性别: 女

检查设备: Vivid E95

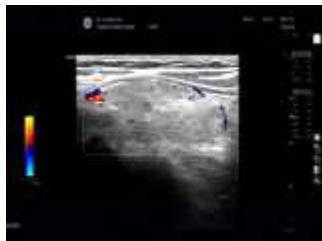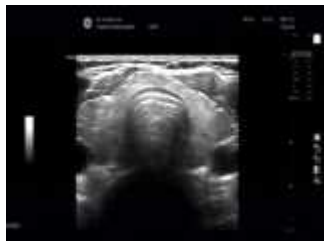体检号: 426129

申请医院: 本院

体检科室: 体检科

检查部位: 甲状腺彩超

经典图像:



影像所见:

甲状腺双侧叶形态正常, 包膜完整, 实质回声不均匀减低, 呈蜂窝样改变, CDFI: 未见异常血流信号。双侧颈部未见明显肿大淋巴结。

影像诊断:

甲状腺双侧叶弥漫性病变 建议结合甲功

报告医师: 陈玉荣

检查日期: 2023-11-08

审核医师: 陈玉荣

报告日期: 2023-11-08

超声诊断图文报告

流水号: 2305101483

影像号: 1443809

姓名: 杨润枝

年龄: 61 岁

性别: 女

检查设备: Vivid E95

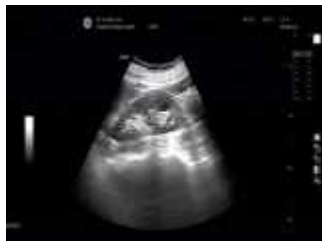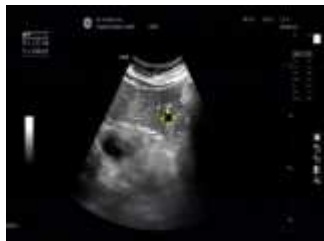体检号: 426129

申请医院: 本院

体检科室: 体检科

检查部位: 腹部彩超

经典图像:



影像所见:

肝脏大小形态正常, 包膜光滑完整, 于肝内探及多个囊性回声, 大者约 1.3*1.0cm, 边界清, 余实质回声均匀, 肝内管道系统走行清晰, 门静脉及肝内胆管不扩张。

胆囊大小形态正常, 壁不厚、光滑, 囊内透声好, 肝外胆管不扩张。

胰腺大小形态正常, 实质回声均匀, 主胰管不扩张。

脾脏大小形态正常, 实质回声均匀, 脾门静脉不宽。

双肾大小形态正常, 皮髓质分界清晰, 集合系统未见分离, 双侧输尿管未见扩张。

影像诊断:

肝囊肿 (多发)

报告医师: 陈玉荣

检查日期: 2023-11-08

审核医师: 陈玉荣

报告日期: 2023-11-08

超声诊断图文报告

流水号: 2305101483

影像号: 1444037

姓名: 杨润枝

年龄: 61 岁

性别: 女

检查设备: Vivid E95

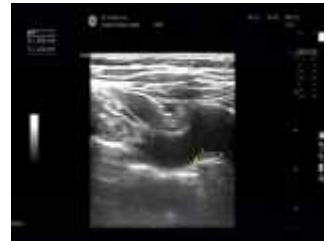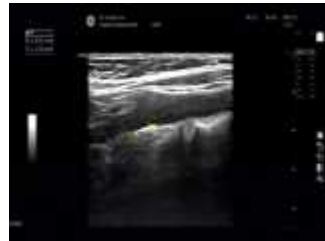体检号: 426129

申请医院: 本院

体检科室: 体检科

检查部位: 颈部血管彩超

经典图像:



影像所见:

左侧颈总动脉膨大处后壁探及大小约 6.4*1.3mm 强回声斑, 右侧颈总动脉膨大处后壁探及大小约 5.5*1.4mm 混合回声斑, 右锁骨下动脉起始处探及大小约 8.9*1.6mm 混合回声斑, 双侧颈内、颈外动脉起始段内中膜不增厚, 内壁欠光滑, 管壁未见明确强回声斑。CDFI: 血流充盈好。PW: 频谱形态正常。

双侧椎动脉走行正常, 椎动脉内径正常, 管壁不厚, 管腔内为无回声, CDFI: 血流充盈好。PW: 频谱正常。

影像诊断:

双侧颈总动脉、右锁骨下动脉斑块形成

报告医师: 陈玉荣

检查日期: 2023-11-08

审核医师: 陈玉荣

报告日期: 2023-11-08

超声诊断图文报告

流水号: 2305101483

影像号: 1444039

姓名: 杨润枝

年龄: 61 岁

性别: 女

检查设备: Vivid E95

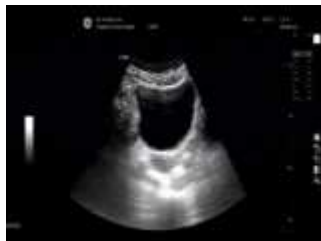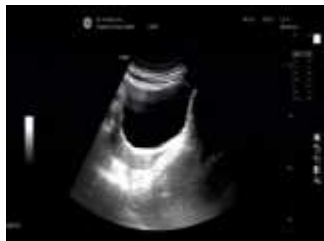体检号: 426129

申请医院: 本院

体检科室: 体检科

检查部位: 盆腔彩超

经典图像:



影像所见:

膀胱充盈佳, 未见明显异常。

绝经后子宫, 大小正常, 肌壁回声均匀, 内膜呈线状, 宫颈厚约 2.2cm, 双侧附件区未见异常。

影像诊断:

子宫、双侧附件区未见明显异常

报告医师: 陈玉荣

检查日期: 2023-11-08

审核医师: 陈玉荣

报告日期: 2023-11-08