

2305101479

大同瑞慈健康体检

报 告 册

体检编号	426125	工号	670
姓名	杜清梅		
性别	女	年龄	47岁
单位	山西银行大同分行		
部门	山西银行大同分行-太安路支行		
联系电话	13903522372		
体检日期	2023-11-15		

尊敬的杜清梅女士您好！

首先，瑞慈健康体检全体员工欢迎您的光临，并对您的信任表示衷心的感谢！

您于 2023-11-15 （体检编号：426125）完成健康检查，本机构的各科医生已根据您的体检项目及结果，汇总成此份健康体检报告，并经总检医生审核。据此提出对您健康状况的综合分析及建议。

瑞慈健康体检倡导“大健康、大康复”，提出“健康是第一财富（Rich）”的人文理念。希望您仔细阅读并妥善地保管此份健康体检报告，并认真关注报告中的提示与建议，若您对报告内容有任何疑问，可直接与瑞慈健康体检客服部联系，进一步咨询。

健康体检咨询电话：**0352-2824444**

客户服务咨询电话：**0352-2830597**
400-6112995

瑞慈健康体检报告由下列内容组成：

第一部分：主检报告

第二部分：分科分项结果

第三部分：检验报告

第四部分：附表

主检报告

检查综述

- 1、【血脂四项】 动脉硬化指数偏低(1.30) 甘油三酯(TG)偏高(3.76 mmol/L) 高密度脂蛋白(HDL)偏高(1.61 mmol/L)
- 2、【肾功能五项】 尿酸(UA)偏高(361.00 umol/L) 尿微量白蛋白偏高(32.72 ug/ml)
- 3、【尿液分析+尿沉渣】 粘液丝偏高(1 /HP)
- 4、【心电图】 1.窦性心动过速 2.异常Q波 3.T波低平
- 5、【心脏彩超】 二尖瓣少量反流
- 6、【甲状腺彩超】 甲状腺右侧叶结节 TI-RADS 2级 定期复查

医生建议

【动脉硬化指数偏低】：

(1)建议内科结合临床参考。

【甘油三酯(TG)偏高】：

- (1)甘油三酯是甘油和脂肪酸所构成的有机化合物，甘油三酯测定是脂类代谢的重要指标之一。
- (2)甘油三酯增高与冠心病的发生有着重要的相关性，随年龄增大而有上升的趋势，其增高最常见于高脂和过量糖类饮食、肥胖等。
- (3)甘油三酯主要功能是为机体提供能量，其正常值在0.7-1.7mmol/L之间，1.7-2.29mmol/L为边缘增高，提示应该注意饮食和运动了。
- (4)甘油三酯大于2.3mmol/L，就称为高甘油三酯血症。甘油三酯增高虽然不会直接导致血管斑块的形成，但也会间接引起心脑血管疾病风险增加，同时，当甘油三酯大于5.6mmol/L时，还会增加急性胰腺炎的风险，所以降低甘油三酯的基础主要是控制饮食，饮食控制不佳可以选择药物治疗。
- (5)生活方式的干预是控制甘油三酯水平升高的基础，包括减重，增加运动量，限制酒精摄入以及避免食用果糖和高碳水化合物食物。多食蔬菜水果，定期复查。
- (6)明显增高者在医师的指导下使用降脂药物治疗，首选他汀和贝特类药物。

【高密度脂蛋白(HDL)偏高】：

- (1)高密度脂蛋白(HDL)主要在肝脏合成，具有抗动脉粥样硬化的功能，是冠心病的保护因子。高密度脂蛋白(HDL)能将周围组织包括动脉壁内的胆固醇运转到肝脏进行代谢，是一种抗动脉粥样硬化的血浆脂蛋白。
- (2)高密度脂蛋白(HDL)的含量与心血管的发病率和病变程度呈负相关，即高密度脂蛋白(HDL)减低，患冠心病的危险性增加；高密度脂蛋白(HDL)含量增高，患冠心病的危险性降低。
- (3)高密度脂蛋白(HDL)对冠心病的临床诊断是一个重要的参考指标。它的升高是临床冠心病保护因子之一，并能防治和延缓动脉粥样硬化的发展。
- (4)血清中高密度脂蛋白(HDL)的降低，预示着冠心病的出现。临床上常同时测定高密度脂蛋白(HDL)和血清总胆固醇，并根据它们的比值作为冠心病的信息指标。
- (5)高密度脂蛋白(HDL)减少，主要见于冠心病、冠状动脉粥样硬化、高甘油三酯血症、慢性贫血、脑血管病、糖尿病、急慢性肝炎、肝硬化等疾病。
- (6)戒烟，增强运动，采用低脂、低糖饮食，少食富含脂肪、胆固醇及饱和脂肪酸的食物，多进食蔬菜、水果、豆制品、粗粮、鱼和高纤维食品。
- (7)建议当高密度脂蛋白(HDL)减少时，可参考其他相关指标，积极治疗基础性疾病，往内分泌科复诊。

【尿微量白蛋白偏高】：

(1)尿微量白蛋白的增高多见于糖尿病肾病，高血压，妊娠子痫前期，是肾损伤的早期敏感指标。尿微量白蛋白的监测是早期发现肾病最敏感，最可靠的诊断指标。

【尿酸(UA)偏高】：

(1)尿酸(UA)是体内嘌呤代谢的最终产物。食物中的核酸分解生成嘌呤，体内组织中的核酸分解成嘌呤核苷，嘌呤和嘌呤核苷经过分解脱氨及氧化作用生成尿酸(UA)。

(2)大部分的尿酸由肾脏排出，其余在肝脏分解破坏或随胆汁排泄。肾脏在排泄尿酸过程中，由肾小球滤出尿酸，若肾功能不好的人，排泄功能差，尿中排出的尿酸少了，血尿酸就会增高。

(3)常见于肾脏疾病(如急慢性肾炎、肾结核、肾积水晚期等)；还可见于长期吃高嘌呤食物，如动物内脏、海鲜、贝类等，这种情况下，若不控制饮食，导致嘌呤长期偏高，即使肾功能正常，也会受高浓度尿酸的影响。

(4)另外，需要警惕的是，若尿酸长期偏高，会由尿酸盐结晶沉积引起痛风性关节炎、慢性间质性肾炎，血尿酸增高是诊断痛风的主要依据。

(5)应避免食用含嘌呤高的食物，如各种动物内脏、豆制品、海鲜等，不要喝酒，尤其是啤酒。忌酸性食物，忌醋，多喝水，每日尿量在2公升以上，碱化尿液。

(6)必要时在肾内科医生指导下进行降尿酸治疗，定期复查。

【粘液丝偏高】：

(1)尿常规中粘液丝是由尿路中细胞分泌出来的，在有尿路感染时分泌会明显增多，且伴有炎症细胞的出现。

(2)粘液丝偏高，可分为生理性偏高和病理性偏高两种，生理性偏高一般是由于喝水较少导致的尿液浓缩，一般在喝水后就能达到稀释的效果。

(3)病理性的粘液丝偏高是由于泌尿系炎症或者是前列腺炎导致的，需要注意观察，多喝水，同时有白细胞等炎症细胞增多时，应及时服用抗感染药物治疗。如果仅有粘液丝的增多而没有白细胞等炎症细胞增多时，尿路有炎症的可能性不大。

(4)建议平时饮食注意清淡，多喝水，少吃油腻和辛辣的食物，要注意个人清洁卫生，勤洗阴部，注意休息。

【T波低平】：

(1)建议往心血管内科诊断治疗，定期复查。

【异常Q波】：

(1)也可以见于正常人，不排除既往有陈旧性心肌梗死病史。既往有冠心病、心梗病史者，特别伴ST-T改变，建议在心血管内科医生指导下坚持治疗，严防心脑血管意外事件发生，尤其在秋冬季节。无既往病史者，建议密切动态观察，心血管内科结合临床诊治。

【窦性心动过速】：

(1)可见于精神紧张或运动后。无症状者可定期随访，密切观察病情。有症状者需治疗原发疾病，建议做动态心电图检查及甲功五项检查，需排除甲亢。并在医生的指导下服用抗心律失常药物如：受体阻滞剂等。

(2)请到心内科、内分泌科等相关科室复诊。定期复查心电图。

【二尖瓣少量反流】：

(1)由于二尖瓣瓣膜轻微的改变而产生二尖瓣相对关闭不全。在很多人中，没有临床症状，只有在做心脏彩超时发现。一般不需要治疗，建议定期复查，必要时心内科结合临床考虑。

【甲状腺右侧叶结节】：

(1)甲状腺结节是一种常见的甲状腺疾病，很多甲状腺疾病可表现为结节，如可由甲状腺退行性变、炎症、自身免疫性及新生物等多种病变所致。甲状腺结节在各个年龄段的男女人群中均可见到，但中年女性中较多。

(2)甲状腺结节分良性和恶性两大类，良性的占绝大多数，恶性者不足1%，判断甲状腺结节的良恶主要依靠病史、体格检查、放射性核素扫描、穿刺细胞学检查。

(3) 建议往外科就诊，进一步检查，明确诊断，结合临床诊治并定期复查。

汇总医生： 丁昊炜

主检日期： 2023-11-16

主检医生：

分科结果

检验报告

尿液分析+尿沉渣

项目名称	检查结果	单位	参考值	提示
白细胞尿	0	个/ul	0--13	
上皮细胞(EC)	0	/HP	0--28	
管型(CAST)	0	个/ul	0--1	
霉菌(尿)	0	/HP	0--0	
结晶	0	/HP	0--10	
透明度(CLA)	清亮			
胆红素(BIL)	-		阴性	
隐血(ERY)	-		阴性	
小圆上皮细胞(SRC)	0	个/ul	0--0	
维生素C	-		阴性	
异常红细胞	0	个/ul	0--3	
红细胞(正常)	0	个/ul	0--6	
鳞状上皮细胞	0	个/ul	0--0	
粘液丝	1	个/ul	0--0	↑
颜色(Colour)	淡黄色			
尿葡萄糖(GLU)	-		阴性	
酮体(KET)	-		阴性	
比重(SG)	1.020		1.003--1.030	
酸碱度(PH)	6.0		4.5--8.0	
尿蛋白质(PRO)	-		阴性	
尿胆原(URO)	-		阴性	
亚硝酸盐(NIT)	-		阴性	
红细胞(尿)(RBC)	0	个/ul	0--6	
尿白细胞(LEU)	-		阴性	

*小结:

粘液丝偏高(1 /HP)

操作员：赵伟 检查日期:2023-11-15 检查医生:陈建国

血常规（五分类）

项目名称	检查结果	单位	参考值	提示
白细胞(WBC)	4.48	10 ⁹ /L	3.5--9.5	
淋巴细胞绝对值(LY#)	2.06	10 ⁹ /L	1.1--3.2	
淋巴细胞百分比(LY%)	46.1	%	20--50	
中性粒细胞绝对值(GR#)	2.06	10 ⁹ /L	1.8--6.3	
中性粒细胞百分比(GR%)	45.9	%	40--75	
嗜碱性粒细胞绝对值(BA#)	0.02	10 ⁹ /L	0--0.06	
嗜碱性粒细胞百分比(BA%)	0.5	%	0--1.0	
嗜酸性粒细胞绝对值(EO#)	0.13	10 ⁹ /L	0.02--0.52	
嗜酸性粒细胞百分比(EO%)	2.8	%	0.4--8.0	
血小板(PLT)	206	10 ⁹ /L	125--350	
血小板分布宽度(PDW)	15.8	%	15--17	
平均血小板体积(MPV)	10.6	fl	6.0--14.0	
血小板压积(PCT)	0.217	%	0.11--0.28	
红细胞(RBC)	3.96	10 ¹² /L	3.8--5.1	
血红蛋白	131	g/L	115--150	
红细胞压积(HCT)	38.7	%	35--45	
红细胞平均体积(MCV)	97.8	fl	82--100	
平均血红蛋白含量(MCH)	33.0	pg	27--34	
平均血红蛋白浓度(MCHC)	338	g/L	316--354	
单核细胞绝对值(MO#)	0.21	10 ⁹ /L	0.1--0.60	
单核细胞百分比(MO%)	4.7	%	3--10	
红细胞分布宽度标准差	44.2	fl	35--56	

(RDW-SD)				
红细胞分布宽度变异系数 (RDW-CV)	11.9	%	10.6--16.6	
大血小板比率	29.1	%	11--45	
大血小板数目	60	10 ⁹ /L	30--90	
未成熟粒细胞数目	0.03	10 ⁹ /L	0--999	
未成熟粒细胞百分比	0.6	%	0--100	
有核红细胞数目	0.000	10 ⁹ /L	0--9999	
有核红细胞百分比	0.00	/100WBC	0--9999	

***小结:**

未见异常

操作员：余雅倩 检查日期:2023-11-15 检查医生:陈建国

空腹血糖

项目名称	检查结果	单位	参考值	提示
葡萄糖(GLU)	5.96	mmol/L	3.89--6.1	

***小结:**

未见异常

操作员：刘慧芳 检查日期:2023-11-15 检查医生:陈建国

肝功能九项

项目名称	检查结果	单位	参考值	提示
总蛋白(T PROT)	73.1	g/L	65--85	
白蛋白(ALB)	46.60	g/L	40--55	
球蛋白(GLB)	26.50	g/L	15--35	
白蛋白/球蛋白(ALB/GLB)	1.76		1.0--2.5	
总胆红素(TBIL)	10.80	umol/L	0--21	
直接胆红素(DBIL)	2.0	umol/L	0--8.0	

间接胆红素(IBIL)	8.80	umol/L	0--17.39	
丙氨酸氨基转移酶(ALT)	14.00	U/L	7--40	
门冬氨酸氨基转移酶(AST)	25.00	U/L	13--35	
谷草比谷丙	1.79		0.4--2.5	

***小结:**

未见异常

操作员：刘慧芳 检查日期:2023-11-15 检查医生:陈建国

血脂四项

项目名称	检查结果	单位	参考值	提示
动脉硬化指数	1.30		1.31--3.19	↓
总胆固醇(CHOL)	4.87	mmol/L	2.59--5.2	
甘油三脂(TG)	3.76	mmol/L	0.7--1.7	↑
低密度脂蛋白(LDL)	2.10	mmol/L	0--4.13	
高密度脂蛋白(HDL)	1.61	mmol/L	0.77--1.55	↑

***小结:**

动脉硬化指数偏低(1.30) 甘油三脂(TG)偏高(3.76 mmol/L) 高密度脂蛋白(HDL)偏高(1.61 mmol/L)

操作员：刘慧芳 检查日期:2023-11-15 检查医生:陈建国

肾功能五项

项目名称	检查结果	单位	参考值	提示
肌酐(CREA)	44.00	umol/L	41--73	
尿酸(UA)	361.00	umol/L	140--340	↑
β2 微球蛋白测定	1.48	mg/L	0.8--1.8	
尿素测定 (Urea)	7.10	mmol/L	2.6--7.5	
尿微量白蛋白	32.72	ug/ml	0--30	↑

***小结:**

尿酸(UA)偏高(361.00 umol/L) 尿微量白蛋白偏高(32.72 ug/ml)

操作员：刘慧芳 检查日期:2023-11-15 检查医生:陈建国

大同瑞慈康复医院 12导联心电图报告

杜清梅 女 47岁 体检号:426125

病床号:

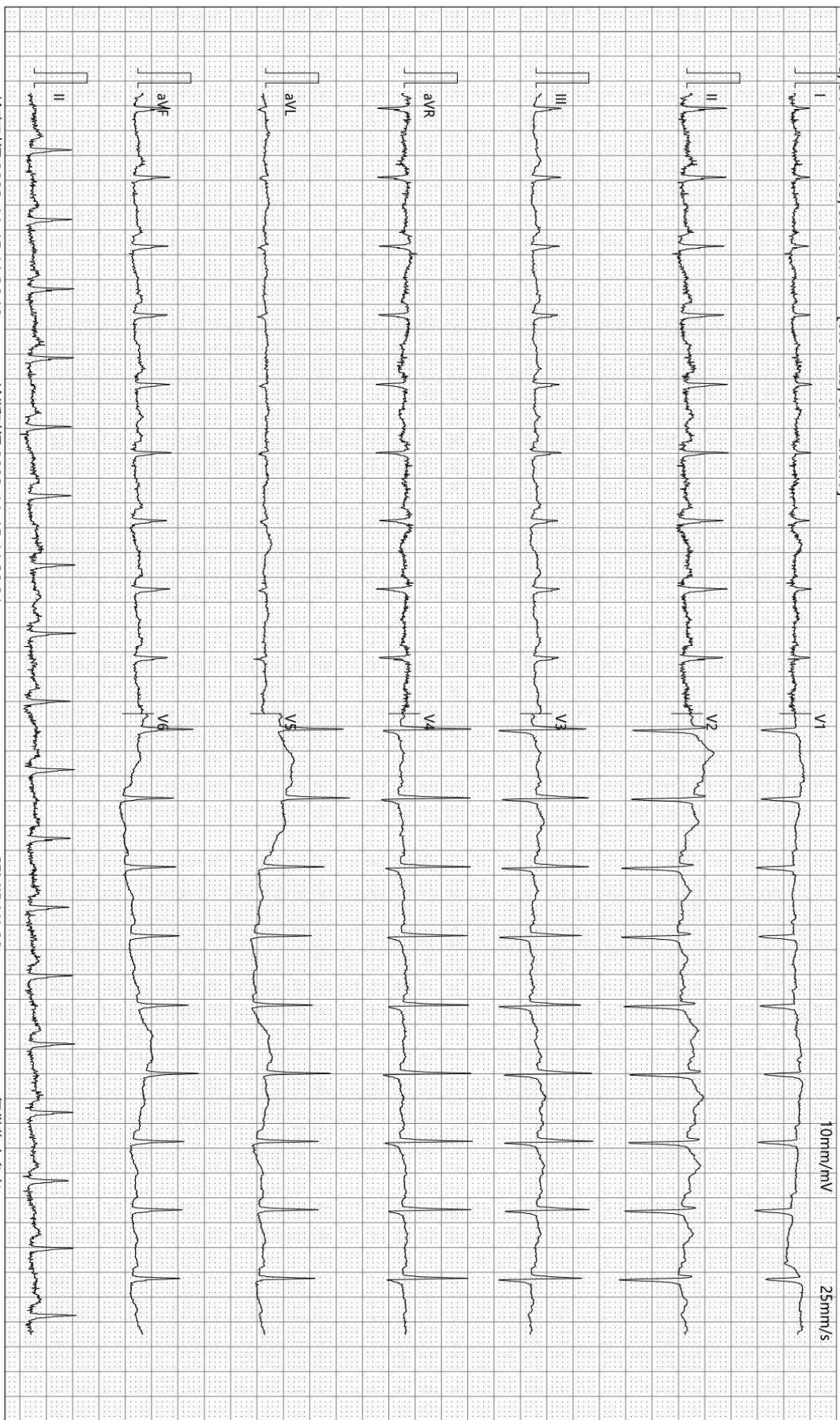
诊断结果:

- 1. 窦性心动过速
- 2. 异常Q波
- 3. T波低平

诊断医生:

张之生

HR : 108 ↑ bpm [60 ~ 100bpm]
 P : 102ms [0 ~ 110ms]
 PR : 148ms [120 ~ 200ms]
 QRS : 87ms [60 ~ 100ms]
 QT/QTc : 318/428ms [320 ~ 440/0 ~ 460ms]
 P/QRS/T : 63/66/52deg. [0 ~ 75/-30 ~ 90/0 ~ 75deg]
 RV5/SV1 : 1.103/0.668mV [0.0 ~ 2.5/0.0 ~ 2.0mV]



检查时间:2023-11-15 11:36:18

诊断时间:2023-11-15 11:39:31

SEMIP V1 90

仅供临床参考

DR 诊断图文报告

流水号: 2305101479

影像号: DX20231115022

姓名: 杜清梅

年龄: 47 岁

性别: 女

检查设备: 西门子数字 X 线摄影

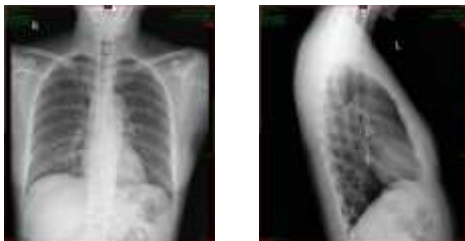体检号: 426125

申请医院: 本院

体检科室: 体检科

检查部位: 胸部照相

经典图像:



影像所见:

胸廓对称。气管居中，纵隔无移位。双肺野清晰。肺门影未见增大。心脏大小、形态正常。双膈面光滑，肋膈角锐利。

影像诊断:

胸部平片未见异常。

报告医师: 李贵

检查日期: 2023-11-15

审核医师: 李贵

报告日期: 2023-11-15

超声诊断图文报告

流水号: 2305101479

影像号: 1450100

姓名: 杜清梅

年龄: 47岁

性别: 女

检查设备: Vivid E95

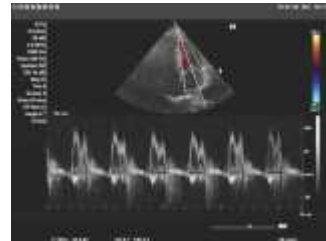
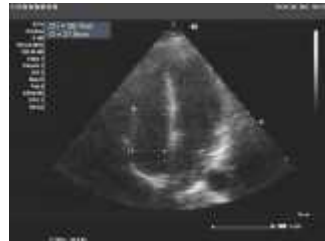体检号: 426125

申请医院: 本院

体检科室: 体检科

检查部位: 心脏彩超

经典图像:



影像所见:

超声测量 (单位: mm)

升主动脉内径 22 (32±3mm)

左房内径 24 (35mm)

室间隔 8 (8-11mm)

左室内径 43 (47±4mm)

左室后壁 9 (8-11mm)

EF66% (50-80%)

右室内径 28 (36±4mm)

右房内径 27 (36±4mm)

FS36% (28-41%)

主肺动脉内径 17 (23±3mm)

升主动脉内径正常, 心脏各腔室大小正常, 室间隔厚度正常, 左室壁未见明显节段性运动异常, 二尖瓣回声正常, 收缩期房侧可见少量返流信号, 余瓣膜及启闭功能未见明显异常, 舒张期二尖瓣口血流频谱 E/A>1, 心包腔未见积液。

影像诊断:

二尖瓣少量反流

报告医师: 李菊蓉

检查日期: 2023-11-15

审核医师: 李菊蓉

报告日期: 2023-11-15

超声诊断图文报告

流水号: 2305101479

影像号: 1450094

姓名: 杜清梅

年龄: 47 岁

性别: 女

检查设备: Vivid E95

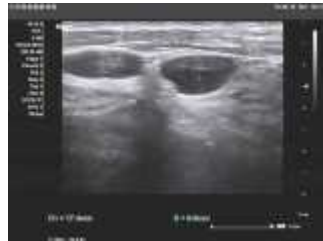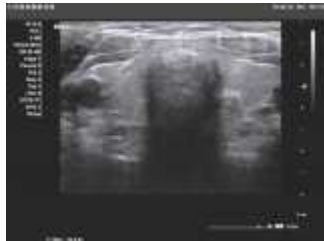体检号: 426125

申请医院: 本院

体检科室: 体检科

检查部位: 甲状腺彩超

经典图像:



影像所见:

甲状腺双侧叶形态正常, 包膜完整, 于右侧叶下极探及大小约 1.7*1.0cm 囊性结节, 形态规则, 边界清, 余实质回声均匀, CDFI: 未见异常血流信号。

双侧颈部未见明显肿大淋巴结。

影像诊断:

甲状腺右侧叶结节 TI-RADS 2 级 定期复查

报告医师: 李菊蓉

检查日期: 2023-11-15

审核医师: 李菊蓉

报告日期: 2023-11-15

超声诊断图文报告

流水号: 2305101479

影像号: 1450098

姓名: 杜清梅

年龄: 47 岁

性别: 女

检查设备: Vivid E95

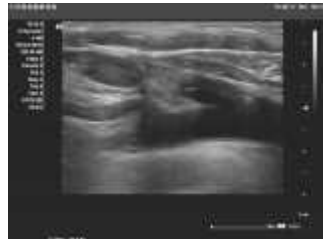
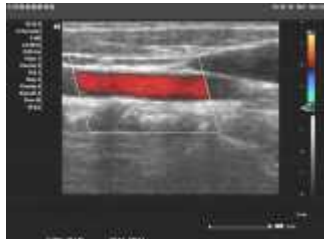
体检号: 426125

申请医院: 本院

体检科室: 体检科

检查部位: 颈部血管彩超

经典图像:



影像所见:

右锁骨下动脉起始处、双侧颈总动脉、颈内、颈外动脉起始段内中膜不增厚，内壁欠光滑，管壁未见明确强回声斑。CDFI: 血流充盈好。PW: 频谱形态正常。

双侧椎动脉走行正常，椎动脉内径正常，管壁不厚，管腔内为无回声，CDFI: 血流充盈好。PW: 频谱正常。

影像诊断:

双侧颈动脉、椎动脉未见明显异常

报告医师: 李菊蓉

检查日期: 2023-11-15

审核医师: 李菊蓉

报告日期: 2023-11-15

超声诊断图文报告

流水号: 2305101479

影像号: 1450102

姓名: 杜清梅

年龄: 47 岁

性别: 女

检查设备: Vivid E95

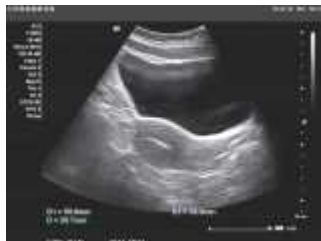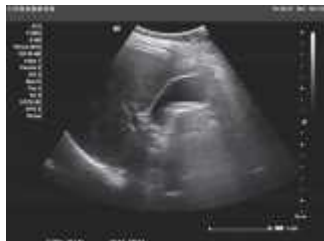体检号: 426125

申请医院: 本院

体检科室: 体检科

检查部位: 全腹彩超

经典图像:



影像所见:

肝脏大小形态正常, 包膜光滑完整, 实质回声均匀, 肝内管道系统走行清晰, 门静脉及肝内胆管不扩张。

胆囊大小形态正常, 壁不厚、光滑, 囊内透声好, 肝外胆管不扩张。

胰腺大小形态正常, 实质回声均匀, 主胰管不扩张。

脾脏大小形态正常, 实质回声均匀, 脾门静脉不宽。

双肾大小形态正常, 皮髓质分界清晰, 集合系统未见分离, 双侧输尿管未见扩张。

膀胱充盈佳, 未见明显异常。

前位子宫, 大小约 5.1*4.0*4.1cm, 肌壁回声均匀, 内膜线清晰, 厚 0.5cm, 宫腔内探及节育器回声, 位置正常, 宫颈厚约 2.7cm, 双侧附件区未见异常。

影像诊断:

宫内节育器位置正常

报告医师: 李菊蓉

检查日期: 2023-11-15

审核医师: 李菊蓉

报告日期: 2023-11-15