

2305101397

大同瑞慈健康体检

报 告 册

体检编号	426043	工号	456
姓名	冯宁宁		
性别	女	年龄	72岁
单位	山西银行大同分行		
部门	山西银行大同分行-河西路支行		
联系电话	13994331293		
体检日期	2023-10-29		

尊敬的 冯宁宁女士 您好！

首先，瑞慈健康体检全体员工欢迎您的光临，并对您的信任表示衷心的感谢！

您于 2023-10-29 （体检编号：426043）完成健康检查，本机构的各科医生已根据您的体检项目及结果，汇总成此份健康体检报告，并经总检医生审核。据此提出对您健康状况的综合分析及建议。

瑞慈健康体检倡导“大健康、大康复”，提出“健康是第一财富（Rich）”的人文理念。希望您仔细阅读并妥善地保管此份健康体检报告，并认真关注报告中的提示与建议，若您对报告内容有任何疑问，可直接与瑞慈健康体检客服部联系，进一步咨询。

健康体检咨询电话：**0352-2824444**

客户服务咨询电话：**0352-2830597**
400-6112995

瑞慈健康体检报告由下列内容组成：

第一部分：主检报告

第二部分：分科分项结果

第三部分：检验报告

第四部分：附表

主检报告

检查综述

- 1、【身高、体重、血压】（1）血压 155/61：本次测量收缩期血压偏高
- 2、【血常规（五分类）】淋巴细胞百分比(LY%)偏低(19.5 %)
- 3、【肝功能九项】球蛋白(GLB)偏高(38.70 g/L)
- 4、【甲状腺功能系列】甲状腺球蛋白(TG)偏高(81.30 ng/ml)
- 5、【血脂四项】甘油三酯(TG)偏高(1.86 mmol/L)
- 6、【肾功能五项】肌酐(CREA)偏高(97.00 umol/L) 尿酸(UA)偏高(372.00 umol/L) β 2 微球蛋白偏高(3.98 mg/L)
- 7、【尿液分析+尿沉渣】白细胞尿偏高(18 个/u1) 鳞状上皮细胞偏高(16 /HP) 粘液丝偏高(1 /HP) 尿白细胞(LEU)+-
- 8、【CT 检查二】腰椎退行性变 L3/4、L4/5 L5/S1 椎间盘膨出 两侧骶髂关节炎
- 9、【妇科内诊】（1）宫颈那囊 宫颈：宫颈糜烂
- 10、【心脏彩超】左室舒张功能减低
- 11、【甲状腺彩超】甲状腺双侧叶结节（多发） TI-RADS 3 级
- 12、【颈部血管彩超】双侧颈总动脉粥样斑块形成（多发）
- 13、【全腹彩超】 1.肝囊肿 2.胆囊结石 3.双肾囊肿 4.宫内节育器位置正常

医生建议

【本次测量收缩期血压偏高】：

- (1)所谓单纯收缩期高血压，顾名思义是指一个人的舒张压（即低压）不高，仅仅是收缩压（即高压）超过正常范围。
- (2)单纯收缩期高血压标准为收缩压在 140mmHg 以上，舒张压为 90mmHg 以下。如果收缩压在 140-149mmHg，又称单纯收缩期临界高血压。由于单纯收缩期高血压大部分发生在 60 岁以上的老年人，故又称老年单纯收缩期高血压。
- (3)当病人患动脉硬化、甲状腺功能亢进、主动脉关闭不全、体循环动静脉瘘、动脉导管未闭及原因不明的高动力循环状态时，也常伴有收缩期高血压，但这些不包括在单纯收缩期高血压范围内。
- (4)劳逸结合，保持良好身心状态。避免各种诱因：如情绪低落、紧张等。改进生活方式，适当低盐、低脂、低胆固醇饮食，戒烟酒。必要时心血管专科诊治，定期复诊。
- (5)平时应低盐（每天 5~10g）、低脂饮食（少吃动物脂肪与内脏）；忌烟限酒。遵照医嘱坚持服药，定期测量血压，宜控制在 140/90mmHg 以下，若合并有糖尿病和肾病，要把血压控制在 130/80mmHg 以下。
- (6)血压到正常水平时，说明此时选用的降压药和治疗方案基本合适，但并不意味着高血压已被“治愈”，应坚持治疗。若盲目自行停药或间断服药，常会使血压波动很大，而加重心、脑、肾和血管的损害。

【淋巴细胞百分比(LY%)偏低】：

- (1)供内科结合临床参考。

【球蛋白(GLB)偏高】：

- (1)蛋白质是反映肝脏合成功能的指标。由肝脏合成的蛋白质约占人体每天合成蛋白质总量的 40%以上，血清中的蛋白质全部由肝脏合成，而球蛋白则主要由浆细胞合成。

(2)肝细胞还能将糖、脂肪转化为氨基酸，作为进一步合成蛋白质的原料，当肝脏发生病变时，血清中蛋白质的质和量均会发生改变。

(3)总蛋白、白蛋白还是反映肝病预后的指标，随着肝功能损害加重，失代偿期肝脏合成功能下降，肝合成蛋白功能减低，白蛋白(A)下降，球蛋白(G)升高，致使白蛋白/球蛋白(A/G)比值倒置。

(4)若血清总蛋白低于60g/L或白蛋白减少到25g/L，称为低蛋白血症，易出现腹水，白蛋白/球蛋白比值小于1，见于肝功能损害严重，预后不良(如重度肝炎肝硬化，肝外因素有肾病综合症、大面积烧伤、恶性肿瘤等)。

(5)若治疗后白蛋白值回升，白蛋白/球蛋白比值也趋于正常，为治疗最有效的标志。

(6)建议看肝功能化验单，一定要结合病情、病史、查体、彩超、影像学等结果，还有其他相关化验指标，综合考虑。若发现肝功明显增高，应尽快前往消化科诊治。

【甲状腺球蛋白(TG)偏高】：

(1)甲状腺球蛋白(TG)是由甲状腺滤泡上皮细胞合成，存储在甲状腺滤泡内的大分子糖蛋白，是甲状腺滤泡内胶质的主要成分。

(2)在正常情况下，甲状腺球蛋白(TG)只在甲状腺腔内循环，并不进入到血液中循环。

(3)只有在甲状腺炎症引起甲状腺滤泡破坏(如桥本甲状腺炎、慢性淋巴细胞性甲状腺炎和自身免疫性甲状腺功能减退等)、出血(如结节性甲状腺肿)或甲状腺组织无序的快速增长(如Graver病和甲状腺滤泡细胞癌等)，可能使甲状腺球蛋白(TG)进入血循环。

(4)甲状腺球蛋白(TG)也可用于甲状腺癌的诊断，但敏感性不高。目前仅用于甲状腺滤泡状腺癌的疗效观察和复发监测，若手术后或放射碘(RAI)治疗后血TG升高，则提示肿瘤复发或转移；若降低到无法测出，则提示预后良好。

(5)注意，在进行甲状腺穿刺术后或甲状腺扫描后的1~2周内，血中甲状腺球蛋白(TG)可有不同程度的升高。

【甘油三酯(TG)偏高】：

(1)甘油三酯是甘油和脂肪酸所构成的有机化合物，甘油三酯测定是脂类代谢的重要指标之一。

(2)甘油三酯增高与冠心病的发生有着重要的相关性，随年龄增大而有上升的趋势，其增高最常见于高脂和过量糖类饮食、肥胖等。

(3)甘油三酯主要功能是为机体提供能量，其正常值在0.7-1.7mmol/L之间，1.7-2.29mmol/L为边缘增高，提示应该注意饮食和运动了。

(4)甘油三酯大于2.3mmol/L，就称为高甘油三酯血症。甘油三酯增高虽然不会直接导致血管斑块的形成，但也会间接引起心脑血管疾病风险增加，同时，当甘油三酯大于5.6mmol/L时，还会增加急性胰腺炎的风险，所以降低甘油三酯的基础主要是控制饮食，饮食控制不佳可以选择药物治疗。

(5)生活方式的干预是控制甘油三酯水平升高的基础，包括减重，增加运动量，限制酒精摄入以及避免食用果糖和高碳水化合物食物。多食蔬菜水果，定期复查。

(6)明显增高者在医师的指导下使用降脂药物治疗，首选他汀和贝特类药物。

【尿酸(UA)偏高】：

(1)尿酸(UA)是体内嘌呤代谢的最终产物。食物中的核酸分解生成嘌呤，体内组织中的核酸分解成嘌呤核苷，嘌呤和嘌呤核苷经过分解脱氨及氧化作用生成尿酸(UA)。

(2)大部分的尿酸由肾脏排出，其余在肝脏分解破坏或随胆汁排泄。肾脏在排泄尿酸过程中，由肾小球滤出尿酸，若肾功能不好的人，排泄功能差，尿中排出的尿酸少了，血尿酸就会增高。

(3)常见于肾脏疾病(如急慢性肾炎、肾结核、肾积水晚期等)；还可见于长期吃高嘌呤食物，如动物内脏、海鲜、贝类等，这种情况下，若不控制饮食，导致嘌呤长期偏高，即使肾功能正常，也会受高浓度尿酸的影响。

(4)另外，需要警惕的是，若尿酸长期偏高，会由尿酸盐结晶沉积引起痛风性关节炎、慢性间质性肾炎，血尿酸增高是诊断痛风的主要依据。

(5)应避免食用含嘌呤高的食物，如各种动物内脏、豆制品、海鲜等，不要喝酒，尤其是啤酒。忌酸性食物，忌醋，多饮水，每日尿量在2公升以上，碱化尿液。

(6)必要时在肾内科医生指导下进行降尿酸治疗，定期复查。

【β2微球蛋白偏高】：

(1) 建议泌尿外科结合临床参考。

【肌酐(CREA)偏高】：

- (1) 临床上肾功能检查项目很多，常规体检一般只做三项测定，即血肌酐(Cr)、血尿素氮(BUN)、血尿酸(UA)，通过这三项可初筛肾功能的情况。
- (2) 血肌酐(Cr)由外源性和内源性两类组成。血肌酐是肌肉中肌酸代谢的最终产物，产生之后会被血液运到肾脏由肾小球滤过排出体外，肾小管基本不吸收且分泌量较少。
- (3) 在外源性肌酐摄入量保持稳定的情况下，血中肌酐浓度取决于肾小球滤过能力，当肾实质损害，肾小球滤过率下降至正常人的1/3时肌酐浓度就会明显上升，故测定肌酐浓度可作为肾小球滤过受损的指标，也是判定肾功能是否受损的重要指标。
- (4) 血肌酐升高常见于各种原因引起的滤过功能减退，如急慢性肾衰竭；另外如果血肌酐在正常高值附近，就要引起重视了，若同时尿常规也有问题，建议尽快前往肾内科诊治。
- (5) 在临床上如果肉食摄入过多、体育活动多导致肌肉分解代谢旺盛、体型强壮的人肌酐水平易偏高；反之，长期素食、卧床、肌肉萎缩、体型瘦小的人肌酐水平易偏低，需要饮食均衡，加强蛋白质的摄入。

【鳞状上皮细胞偏高】：

- (1) 在生理情况下，机体正常的新陈代谢都会引起鳞状上皮细胞的脱离，这是一种正常的机体现象。如果长时间出现鳞状上皮细胞偏高的现象时，则有可能是尿路感染、泌尿系统结石等因素导致，应及时往泌尿外科进一步诊断治疗。

【粘液丝偏高】：

- (1) 尿常规中粘液丝是由尿路中细胞分泌出来的，在有尿路感染时分泌会明显增多，且伴有炎症细胞的出现。
- (2) 粘液丝偏高，可分为生理性偏高和病理性偏高两种，生理性偏高一般是由于喝水较少导致的尿液浓缩，一般在喝水后就能达到稀释的效果。
- (3) 病理性的粘液丝偏高是由于泌尿系炎症或者是前列腺炎导致的，需要注意观察，多喝水，同时有白细胞等炎症细胞增多时，应及时服用抗感染药物治疗。如果仅有粘液丝的增多而没有白细胞等炎症细胞增多时，尿路有炎症的可能性不大。
- (4) 建议平时饮食注意清淡，多喝水，少吃油腻和辛辣的食物，要注意个人清洁卫生，勤洗阴部，注意休息。

【白细胞尿偏高】：

- (1) 白细胞尿偏高，一般提示为泌尿系感染，白细胞数目跟感染的程度相关，细菌感染的程度越重，白细胞数目增加的越高。建议往泌尿外科诊断治疗。

【尿白细胞(LEU)+-】：

- (1) 建议结合临床参考。

【骶髂关节炎】：

- (1) 建议骨科诊断治疗。

【椎间盘膨出】：

- (1) 椎间盘膨出指的是由于退行性变或者外伤导致间盘中央的髓核细胞组织突破内层纤维环，而未突破外层纤维环的状态。属于椎间盘突出症当中较轻的一种，临床症状较轻，可采取保守治疗，并可取得良好的疗效。建议骨科咨询及诊治。

【腰椎退行性变】：

- (1) 腰椎退行性病变是腰椎因长期不恰当姿势，不适当的运动，外伤或发育不良而随年龄增加发生的改变。建议：避免久坐，应睡硬板床，腰部的适当运动和保护，若出现症状，请到骨科治疗。必要时脊柱外科治疗，康复理疗科协同治疗。

【宫颈糜烂】：

- (1)宫颈糜烂是慢性宫颈炎最常见的一种病理改变。由于宫颈表面的鳞状上皮长期浸于碱性炎症分泌物中而剥脱，被宫颈管内柱状上皮所代替，因柱状上皮薄，可显露皮下血管，宫颈表面呈红色，通称宫颈糜烂。
- (2)宫颈糜烂根据糜烂面积大小，可将宫颈糜烂分为三度，轻度指糜烂面小于整个宫颈的 1/3；中度指糜烂面占整个宫颈面积的 1/3-2/3；重度指糜烂面超过整个宫颈的 2/3。
- (3)宫颈糜烂根据类型分为单纯性糜烂，在炎症初期，糜烂面光滑；颗粒状糜烂，因腺体及间质增生，表面凹凸不平，呈颗粒状；乳头状糜烂，增生更显著，呈乳头状。
- (4)以局部治疗为主，主要有药物局部治疗和物理治疗。
- (5)请在妇科医生指导下规范治疗，并定期复查。

【宫颈那囊】：

- (1)宫颈腺体囊肿又叫宫颈纳氏囊肿（可称‘纳囊’或‘那囊’），同宫颈糜烂、宫颈息肉一样，是慢性宫颈炎的一种表现。
- (2)临床表现时可以看到宫颈表面突出多个大小不一的青白色囊泡（并非紫色），内含黏液，小的有米粒大，大的有玉米粒大，有的可以长得很大，突出于宫颈表面，甚至到达阴道口，根部与宫颈之间有蒂相连，常合并有宫颈肥大。
- (3)对其形成原因是在宫颈糜烂愈合过程中，新生的鳞状上皮覆盖宫颈腺管口或伸入腺管，将腺管口阻塞；腺管周围的结缔组织增生或瘢痕形成压迫腺管，使腺管变窄甚至阻塞，腺体分泌物引流受阻，滞留形成的囊肿叫宫颈纳氏囊肿。
- (4)对小的纳囊，无任何临床症状可不予处理；对于密集的较小的纳囊或比较大的纳囊，可考虑光疗、激光、微波、自凝刀等物理治疗。
- (5)对于较大的突出于宫颈表面的纳囊，可考虑电刀切除治疗。上述治疗方法均无太大痛苦，也基本不会影响日常的工作和生活。

【左室舒张功能减低】：

- (1)左心室舒张功能是指心肌弹性减低，心脏泵血功能减退。其引起原因，一是随着年龄的增长，心肌组织退行性变。其二是由于冠心病、高血压等慢性心肌病变。一般来说没有原发病变及年龄偏大的人员又无症状，不需要特殊处理，建议心内科结合临床考虑。

【甲状腺双侧叶结节】：

- (1)甲状腺结节是一种常见的甲状腺疾病，很多甲状腺疾病可表现为结节，如可由甲状腺退行性变、炎症、自身免疫性及新生物等多种病变所致。甲状腺结节在各个年龄段的男女人群中均可见到，但中年女性中较多。
- (2)甲状腺结节分良性和恶性两大类，良性的占绝大多数，恶性者不足 1%，判断甲状腺结节的良恶主要依靠病史、体格检查、放射性核素扫描、穿刺细胞学检查。
- (3)建议往外科就诊，进一步检查，明确诊断，结合临床诊治并定期复查。

【双侧颈总动脉粥样斑块形成】：

- (1)建议心血管内科诊断治疗。

【双肾囊肿】：

- (1)建议泌尿科诊断治疗

【肝囊肿】：

- (1)肝囊肿，通俗说就是肝脏中的水泡。绝大多数的肝囊肿都是先天性的，即因先天发育的某些异常导致了肝囊肿形成。
- (2)肝囊肿病因大多数系肝内小胆管发育障碍所致，单发性肝囊肿的发生是由于异位胆管造成。肝囊肿生长缓慢，所以可能长期或终生无症状，其临床表现也随囊肿位置、大小、数目以及有无压迫邻近器官和有无并发症而异。
- (3)肝囊肿是一种较常见的肝脏良性疾病，一般没有什么症状，也不会影响肝功。5CM 以下的肝囊肿一般不需要特殊治疗。当囊肿长大到一定程度，可能会压迫胃肠道而引起症状，如上腹不适饱胀；也有因囊肿继发细菌感染而有腹痛、发热的。

- (4)肝囊肿首次发现，建议作MRI或CT检查，除外肝内其它占位性病变。
- (5)过大的肝囊肿，对肝脏本身或周围的器官有压迫症状的，或有炎症的，往外科治疗。
- (6)已确诊为肝囊肿，动态观察，定期B超检查进行对照，监测囊肿大小。
- (7)解除顾虑和紧张情绪，保持良好心态，切忌大怒。
- (8)多食新鲜蔬菜和水果，保持大便通畅，防止便秘；保证营养，宜食清淡富含蛋白质的食物为主；限制饮酒。
- (9)不宜剧烈运动，防止过度用力，以免增加腹腔压力。
- (10)如有症状请及时就诊。

【胆囊结石】：

- (1)胆囊结石主要为胆固醇性结石或以胆固醇为主的混合性结石，胆囊结石主要见于成年人，女性常见，尤以经产妇和服用避孕药者常见。
- (2)胆囊结石一般认为与胆汁淤积、胆道细菌和寄生虫感染、胆固醇代谢失调以及胆囊的运动功能失调有关。
- (3)临床表现取决于胆石的动态、所在部位和并发症，大多数与慢性胆囊炎同时存在。主要多发于成年女性，由以中年肥胖妇女为多见。平时大多无症状，部分表现为消化不良、中上腹或右上腹饱胀感，有时胃灼热、嗝气，在饱餐或高脂饮食后更为明显。
- (4)胆囊结石患者应少吃肥肉和胆固醇含量高的食物，如蛋黄、鱼卵、蟹黄、动物内脏等食品，不吃油炸食品。
- (5)如有右上腹隐痛不适，应素食，右侧卧位，服用654-2、阿托品等解痉药物，消炎利胆片、金胆片、胆通等可任选一种口服。
- (6)如发生上腹剧痛，应到医院治疗，不要自己随便应用止痛药。出现黄疸时，应立即就医检查，查明黄疸原因，作相应处理，切勿拖延。
- (7)除药物治疗外，有的需震波治疗、有的可作腹腔镜手术、有的则需剖腹手术，应按医生的指导选择合适的治疗方法。定期彩超复查。

汇总医生： 丁昊炜

主检日期： 2023-11-06

主检医生：

分科结果

身高、体重、血压

项目名称	检查结果	项目名称	检查结果
身高	164cm	体重	58kg
血压	155/61mmHg		

***小结：**

(1) 血压 155/61：本次测量收缩期血压偏高

操作员：张文静

检查日期:2023-10-29

检查医生：名燕凌

妇科内诊

项目名称	检查结果	项目名称	检查结果
外阴	正常	尿道口	正常
阴道	通畅	子宫	正常
附件	正常	宫颈	宫颈那囊&轻度糜烂
后穹窿	正常		

***小结：**

(1) 宫颈那囊 宫颈：宫颈糜烂

操作员：许艳华

检查日期:2023-11-04

检查医生：许艳华

检验报告

尿液分析+尿沉渣

项目名称	检查结果	单位	参考值	提示
白细胞尿	18	个/ul	0--13	↑
上皮细胞(EC)	16	/HP	0--28	
管型(CAST)	0	个/ul	0--1	
霉菌(尿)	0	/HP	0--0	
结晶	0	/HP	0--10	
透明度(CLA)	清亮			
胆红素(BIL)	-		阴性	
隐血(ERY)	-		阴性	
小圆上皮细胞(SRC)	0	个/ul	0--0	
维生素C	-		阴性	
异常红细胞	0	个/ul	0--3	
红细胞(正常)	0	个/ul	0--6	
鳞状上皮细胞	16	个/ul	0--0	↑
粘液丝	1	个/ul	0--0	↑
颜色(Colour)	淡黄色			
尿葡萄糖(GLU)	-		阴性	
酮体(KET)	-		阴性	
比重(SG)	1.010		1.003--1.030	
酸碱度(PH)	6.0		4.5--8.0	
尿蛋白质(PRO)	-		阴性	
尿胆原(URO)	-		阴性	
亚硝酸盐(NIT)	-		阴性	
红细胞(尿)(RBC)	0	个/ul	0--6	
尿白细胞(LEU)	+-		阴性	

*小结:

白细胞尿偏高(18 个/ul) 鳞状上皮细胞偏高(16 /HP) 粘液丝偏高(1 /HP) 尿白细胞(LEU)+-

操作员：梁可欣 检查日期:2023-10-29 检查医生:陈建国

血常规（五分类）

项目名称	检查结果	单位	参考值	提示
白细胞(WBC)	7.64	10 ⁹ /L	3.5--9.5	
淋巴细胞绝对值(LY#)	1.49	10 ⁹ /L	1.1--3.2	
淋巴细胞百分比(LY%)	19.5	%	20--50	↓
中性粒细胞绝对值(GR#)	5.64	10 ⁹ /L	1.8--6.3	
中性粒细胞百分比(GR%)	73.8	%	40--75	
嗜碱性粒细胞绝对值(BA#)	0.02	10 ⁹ /L	0--0.06	
嗜碱性粒细胞百分比(BA%)	0.3	%	0--1.0	
嗜酸性粒细胞绝对值(EO#)	0.15	10 ⁹ /L	0.02--0.52	
嗜酸性粒细胞百分比(EO%)	2.0	%	0.4--8.0	
血小板(PLT)	216	10 ⁹ /L	125--350	
血小板分布宽度(PDW)	15.8	%	15--17	
平均血小板体积(MPV)	9.1	fl	6.0--14.0	
血小板压积(PCT)	0.197	%	0.11--0.28	
红细胞(RBC)	4.72	10 ¹² /L	3.8--5.1	
血红蛋白	135	g/L	115--150	
红细胞压积(HCT)	41.0	%	35--45	
红细胞平均体积(MCV)	86.7	fl	82--100	
平均血红蛋白含量(MCH)	28.5	pg	27--34	
平均血红蛋白浓度(MCHC)	329	g/L	316--354	
单核细胞绝对值(MO#)	0.34	10 ⁹ /L	0.1--0.60	
单核细胞百分比(MO%)	4.4	%	3--10	
红细胞分布宽度标准差	46.9	fl	35--56	

(RDW-SD)				
红细胞分布宽度变异系数 (RDW-CV)	14.2	%	10.6--16.6	
大血小板比率	19.3	%	11--45	
大血小板数目	42	10 ⁹ /L	30--90	
未成熟粒细胞数目	0.03	10 ⁹ /L	0--999	
未成熟粒细胞百分比	0.3	%	0--100	
有核红细胞数目	0.000	10 ⁹ /L	0--9999	
有核红细胞百分比	0.00	/100WBC	0--9999	

***小结:**

淋巴细胞百分比(LY%)偏低(19.5 %)

操作员：李佳敏 检查日期:2023-10-29 检查医生:陈建国

空腹血糖

项目名称	检查结果	单位	参考值	提示
葡萄糖(GLU)	5.85	mmol/L	3.89--6.1	

***小结:**

未见异常

操作员：刘慧芳 检查日期:2023-10-29 检查医生:陈建国

肝功能九项

项目名称	检查结果	单位	参考值	提示
总蛋白(T PROT)	80.6	g/L	65--85	
白蛋白(ALB)	41.90	g/L	40--55	
球蛋白(GLB)	38.70	g/L	15--35	↑
白蛋白/球蛋白(ALB/GLB)	1.08		1.0--2.5	
总胆红素(TBIL)	20.60	umol/L	0--21	
直接胆红素(DBIL)	3.8	umol/L	0--8.0	

间接胆红素(IBIL)	16.80	umol/L	0--17.39	
丙氨酸氨基转移酶(ALT)	17.00	U/L	7--40	
门冬氨酸氨基转移酶(AST)	23.00	U/L	13--35	
谷草比谷丙	1.35		0.4--2.5	

***小结:**

球蛋白(GLB)偏高(38.70 g/L)

操作员：刘慧芳 检查日期:2023-10-29 检查医生:陈建国

甲状腺功能系列

项目名称	检查结果	单位	参考值	提示
甲状腺球蛋白(TG)	81.30	ng/ml	3.5--77	↑
促甲状腺素(TSH)	2.49	uIU/ml	0.55--4.78	
甲状腺过氧化物酶抗体	28.0	IU/ml	0--60	
游离三碘甲状腺原氨酸(FT3)	4.99	pmol/L	3.5--6.5	
游离甲状腺素(FT4)	15.19	pmol/L	11.5--22.70	

***小结:**

甲状腺球蛋白(TG)偏高(81.30 ng/ml)

操作员：刘慧芳 检查日期:2023-10-29 检查医生:陈建国

血脂四项

项目名称	检查结果	单位	参考值	提示
动脉硬化指数	2.23		1.31--3.19	
总胆固醇(CHOL)	5.16	mmol/L	2.59--5.2	
甘油三脂(TG)	1.86	mmol/L	0.7--1.7	↑
低密度脂蛋白(LDL)	3.08	mmol/L	0--4.13	
高密度脂蛋白(HDL)	1.38	mmol/L	0.77--1.55	

***小结:**

甘油三脂(TG)偏高(1.86 mmol/L)

操作员：刘慧芳 检查日期:2023-10-29 检查医生:陈建国

肾功能五项

项目名称	检查结果	单位	参考值	提示
肌酐(CREA)	97.00	umol/L	41--81	↑
尿酸(UA)	372.00	umol/L	140--340	↑
β2 微球蛋白测定	3.98	mg/L	0.8--1.8	↑
尿素测定 (Urea)	5.40	mmol/L	3.1--8.8	
尿微量白蛋白	8.01	ug/ml	0--30	

*小结:

肌酐(CREA)偏高(97.00 umol/L) 尿酸(UA)偏高(372.00 umol/L) β2 微球蛋白偏高(3.98 mg/L)

操作员：刘慧芳 检查日期:2023-10-29 检查医生:陈建国

大同现代医学检验实验室

液基薄层细胞学图文报告

ID: 2023090951

病理号: 087216

姓名: 冯宁宁

性别: 女

年龄: 72岁

送检科室: 体检科

电话号码: 13994331293

床号:

病历号:

体检号: 2305101397

送检医院: 大同瑞慈康复体检 送检日期: 2023-11-04

末次月经:

送检医生:

采样日期:

报告日期: 2023-11-05

标本满意度: 满意

细胞量: >40%

红细胞:

经期样本:

颈管细胞:

化生细胞:

鳞状细胞:

宫颈柱状细胞:

未见上皮内病变/恶性细胞:

正常范围内:

良性反应性改变:

- 炎性:
 - 轻度:
 - 中度:
 - 重度:
- 放疗:
- 妊娠:
- 萎缩性:
- 宫内避孕器:
- 其他:

病原体: 滴虫感染: 念珠菌感染: 细菌感染:

提示 HPV 感染: 疱疹病毒感染:

鳞状上皮细胞分析:

非典型鳞状细胞:

- 倾向上皮内瘤变:
- 倾向良性反应性改变:
- 不能明确意义(ASC-US):
- 不排除高度病变(ASC-H):

上皮内低度病变: 鳞癌:

上皮内高度病变:

- CIN2:
- CIN3:

腺上皮细胞分析:

非典型腺细胞:

- 宫内膜:
- 来源不明:

非典型腺细胞(宫颈管):

- 倾向原位腺癌:
- 不能明确意义:
- 倾向良性反应性改变:

腺癌:

- 宫颈管:
- 宫内膜:
- 其它:

炎细胞:

- 轻度:
- 中度:
- 重度:

可疑腺癌:

诊断意见: 未见上皮内病变或恶性细胞 (NILM)。

建议:

报告医师: 张荣生

地址: 大同市魏都大道 79 号, 本报告医师签字后有效
咨询: 0352-2830587 4006-122-995

妇科细胞学是筛查项目, 出于技术原因, 可能会有假阴性结果, 本检测仅对来样负责, 如果对结果有疑义, 请在收到报告 7 天内与我们联系。

大同瑞慈康复医院 12导联心电图报告

冯宁宁

女

72岁

ID:2305101397

申请科室:瑞慈体检科

体检号:426043

病床号:

HR: 98bpm
QT/QTc:353/452ms

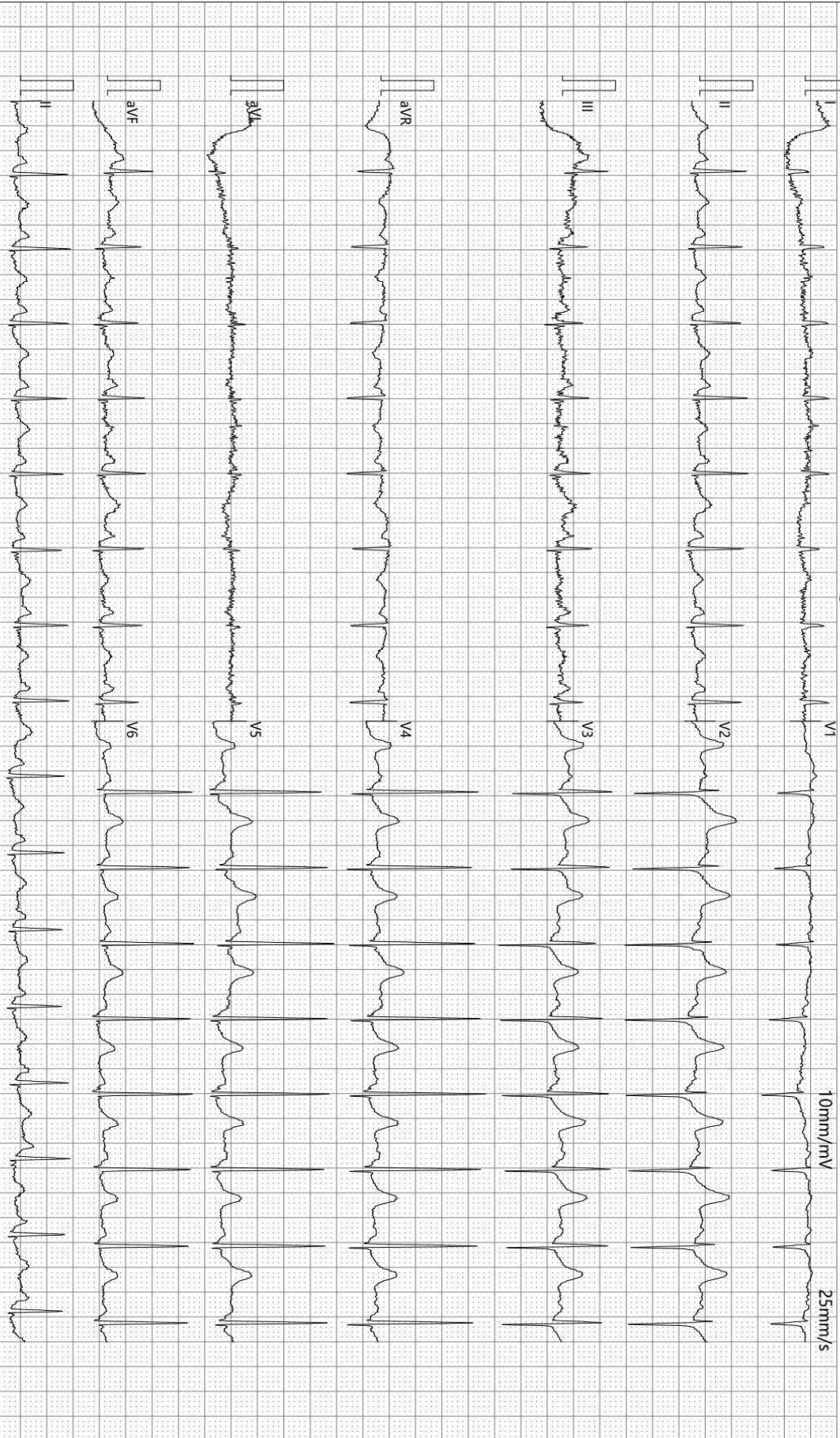
P: 101ms
P/QRS/T: 81 / 63/62deg.

PR: 129ms
RV5/SV1: 1.995/0.635mV

QRS: 82ms

10mm/mV

25mm/s



诊断结果:

- 1.窦性心律
- 2.正常心电图

-35Hz AC50

检查:2023-10-29 09:22:35

打印:2023-10-29 09:31:37

报告需医生确认:

SE-1515 V1.40

SEMIP V1.90

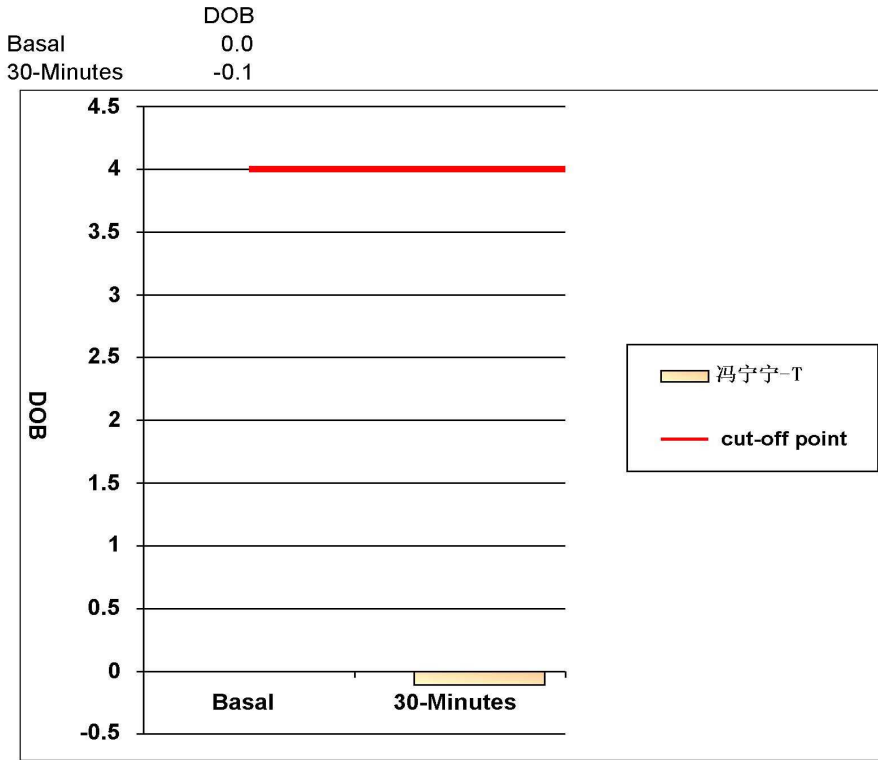
仅供临床参考

大同瑞慈健康体检

¹³C呼气试验检验报告

患者姓名	冯宁宁-T	年龄	72	性别	女
患者 ID	2305101397	日期	2023年10月29日	联系电话	
申请医生		备注		设备型号	YH08

¹³C呼气试验



阳性参考值 (Delta Over Baseline(DOB)):

30分钟的DOB值:	≥ 4.0	阳性+
	< 4.0	阴性-

检测结果: DOB= -0.1 阴性-

结论: 您本次检测结果为阴性, 正常, 无感染

检测医生: 曹居杰

DR 诊断图文报告

流水号: 2305101397

影像号: DX20231028051

姓名: 冯宁宁

年龄: 72 岁

性别: 女

检查设备: 西门子数字 X 线摄影

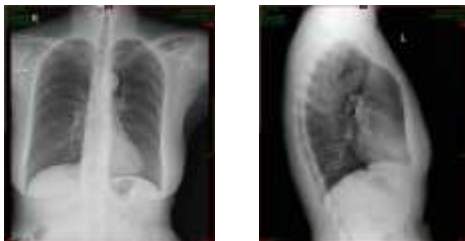
体检号: 426043

申请医院: 本院

体检科室: 体检科

检查部位: 胸部照相

经典图像:



影像所见:

胸廓对称。气管居中，纵隔无移位。双肺野清晰。肺门影未见增大。心脏大小、形态正常。双膈面光滑，肋膈角锐利。

影像诊断:

胸部平片未见异常。

报告医师: 李贵

检查日期: 2023-10-29

审核医师: 李贵

报告日期: 2023-10-29

双源 CT 诊断图文报告

流水号: 2305101397

影像号: CT20231028126

姓名: 冯宁宁

年龄: 72 岁

性别: 女

检查设备: 西门子量子双源 CT

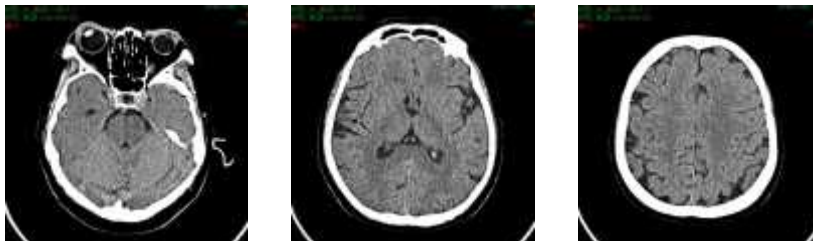体检号: 426043

申请医院: 本院

体检科室: 体检科

检查部位: CT 检查

经典图像:



影像所见:

颅脑结构双侧对称, 脑实质内未见异常密度。中线结构居中。脑沟、裂、池及脑室系统等未见异常。

影像诊断:

颅脑未见明显异常

报告医师: 剧艳军

检查日期: 2023-10-29

审核医师: 剧艳军

报告日期: 2023-10-29

双源 CT 诊断图文报告

流水号: 2305101397

影像号: CT20231028125

姓名: 冯宁宁

年龄: 72 岁

性别: 女

检查设备: 西门子量子双源 CT

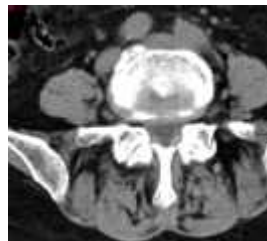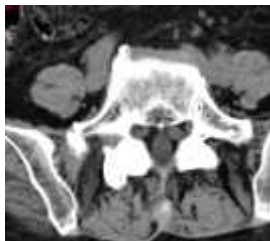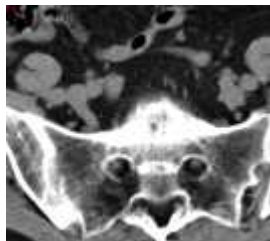
体检号: 426043

申请医院: 本院

体检科室: 体检科

检查部位: CT 检查二

经典图像:



影像所见:

腰椎曲度变直, 序列整齐, L2-5 椎体边缘唇样骨质增生, 附件骨质硬化增生, L3/4、L4/5 L5/S1 椎间盘软组织膨出, 压迫硬膜囊, 侧隐窝未见明显狭窄, 椎管内脊髓密度形态未见异常。两侧骶髂关节间隙狭窄, 骨性关节面毛糙硬化。

影像诊断:

腰椎退行性变

L3/4、L4/5 L5/S1 椎间盘膨出

两侧骶髂关节炎

报告医师: 剧艳军

检查日期: 2023-10-29

审核医师: 剧艳军

报告日期: 2023-10-29

超声诊断图文报告

流水号: 2305101397

影像号: 1433192

姓名: 冯宁宁

年龄: 72 岁

性别: 女

检查设备: Vivid E95

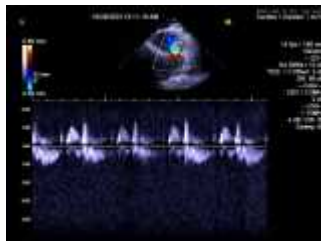
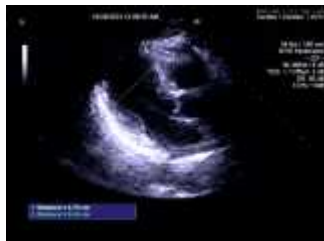体检号: 426043

申请医院: 本院

体检科室: 体检科

检查部位: 心脏彩超

经典图像:



影像所见:

超声测量 (单位: mm)

升主动脉内径 24 (32±3mm)

左房内径 23 (35mm)

室间隔 9 (8-11mm)

左室内径 47 (47±4mm)

左室后壁 9 (8-11mm)

EF66% (50-80%)

右室内径 27 (36±4mm)

右房内径 30 (36±4mm)

FS36% (28-41%)

主肺动脉内径 20 (23±3mm)

升主动脉内径正常, 心脏各腔室大小正常, 室间隔厚度正常, 左室壁未见明显节段性运动异常, 各瓣膜及启闭功能未见明显异常, 舒张期二尖瓣口血流频谱 E/A<1, 心包腔未见积液。

影像诊断:

左室舒张功能减低

报告医师: 李菊蓉

检查日期: 2023-10-29

审核医师: 李菊蓉

报告日期: 2023-10-29



大同市医学影像研究中心

注: 本报告仅供临床医生参考!

地址: 大同市魏都大道 79 号。若有疑问, 请致电: 0352---2830580

超声诊断图文报告

流水号: 2305101397

影像号: 1433184

姓名: 冯宁宁

年龄: 72 岁

性别: 女

检查设备: Vivid E95

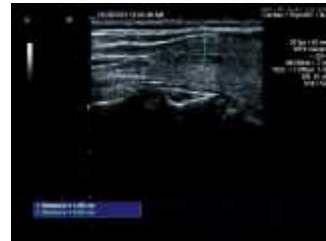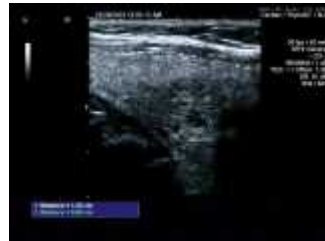
体检号: 426043

申请医院: 本院

体检科室: 体检科

检查部位: 甲状腺彩超

经典图像:



影像所见:

甲状腺双侧叶形态正常, 包膜完整, 于双侧叶均探及多个不均质低回声结节, 右侧叶较大位于下极, 大小约 1.3*1.0cm, 左侧叶较大位于上极, 大小约 1.1*0.6cm, 均边界清, CDFI: 双侧叶结节周边及内部可见血流信号。双侧颈部未见明显肿大淋巴结。

影像诊断:

甲状腺双侧叶结节 (多发) TI-RADS 3 级

报告医师: 李菊蓉

检查日期: 2023-10-29

审核医师: 李菊蓉

报告日期: 2023-10-29

超声诊断图文报告

流水号: 2305101397

影像号: 1433186

姓名: 冯宁宁

年龄: 72 岁

性别: 女

检查设备: Vivid E95

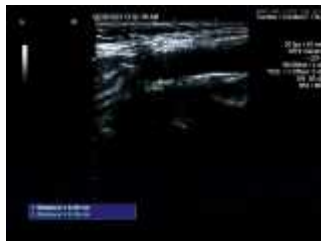
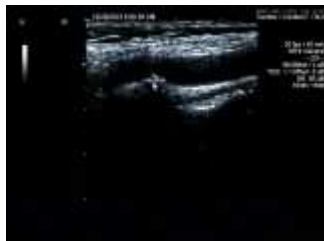
体检号: 426043

申请医院: 本院

体检科室: 体检科

检查部位: 颈部血管彩超

经典图像:



影像所见:

双侧颈总动脉膨大处探及多个混合回声斑, 较大均位于后壁, 右侧大小约 5.9*2.4mm, 左侧大小约 4.9*1.9mm, 右锁骨下动脉起始处、双侧颈内、颈外动脉起始段内中膜不增厚, 内壁欠光滑, 管壁未见明确强回声斑。CDFI: 血流充盈好。PW: 频谱形态正常。

双侧椎动脉走行正常, 椎动脉内径正常, 管壁不厚, 管腔内为无回声, CDFI: 血流充盈好。PW: 频谱正常。

影像诊断:

双侧颈总动脉粥样斑块形成 (多发)

报告医师: 李菊蓉

检查日期: 2023-10-29

审核医师: 李菊蓉

报告日期: 2023-10-29

超声诊断图文报告

流水号: 2305101397

影像号: 1433188

姓名: 冯宁宁

年龄: 72 岁

性别: 女

检查设备: Vivid E95

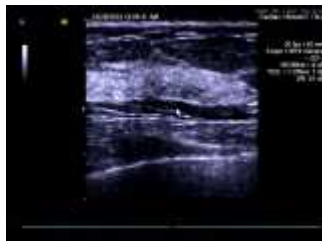
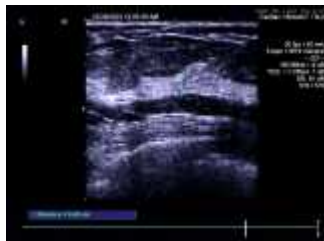
体检号: 426043

申请医院: 本院

体检科室: 体检科

检查部位: 乳腺彩超

经典图像:



影像所见:

双侧乳腺腺体层次清晰, 右乳腺体厚 0.5cm, 左乳腺体厚 0.7cm, 乳导管未见扩张, 未见明显占位性病变, CDFI: 未见异常血流信号。

影像诊断:

双侧乳腺未见明显异常

报告医师: 李菊蓉

检查日期: 2023-10-29

审核医师: 李菊蓉

报告日期: 2023-10-29

超声诊断图文报告

流水号: 2305101397

影像号: 1433190

姓名: 冯宁宁

年龄: 72岁

性别: 女

检查设备: Vivid E95

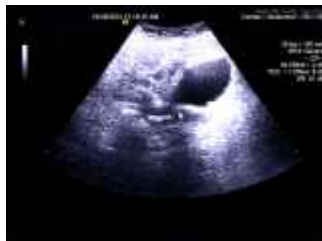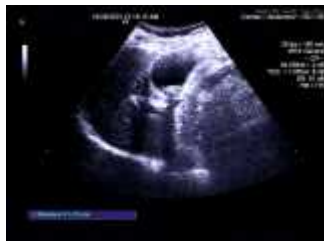体检号: 426043

申请医院: 本院

体检科室: 体检科

检查部位: 全腹彩超

经典图像:



影像所见:

肝脏大小形态正常,包膜光滑完整,于右叶探及囊性结构,大小约1.3*1.3cm,边界清,余实质回声均匀,肝内管道系统走行清晰,门静脉及肝内胆管不扩张。

胆囊大小形态正常,壁不厚、光滑,囊内探及强回声团,直径约1.7cm,后伴声影,肝外胆管不扩张。

胰腺大小形态正常,实质回声均匀,主胰管不扩张。

脾脏大小形态正常,实质回声均匀,脾门静脉不宽。

双肾大小形态正常,于双肾上极均探及囊性结构,左肾大小约4.3*3.2cm,右肾大小约5.8*4.1cm,均边界清,皮髓质分界清晰,集合系统未见分离,双侧输尿管未见扩张。

膀胱充盈佳,未见明显异常。

绝经后子宫,大小约3.6*3.3*2.2cm,肌壁回声均匀,内膜线清晰,厚0.3cm,宫腔内探及节育器回声,位置正常,宫颈厚约1.6cm,双侧附件区未见异常。

影像诊断:

1. 肝囊肿
2. 胆囊结石
3. 双肾囊肿
4. 宫内节育器位置正常

报告医师: 李菊蓉

检查日期: 2023-10-29

审核医师: 李菊蓉

报告日期: 2023-10-29