

2305101342

大同瑞慈健康体检

报 告 册

体检编号	425988	工号	339
姓名	杨丽霞		
性别	女	年龄	32岁
单位	山西银行大同分行		
部门	山西银行大同分行-御河北路支		
联系电话	13509784573		
体检日期	2023-11-12		

尊敬的 杨丽霞女士 您好！

首先,瑞慈健康体检全体员工欢迎您的光临,并对您的信任表示衷心的感谢 !

您于 2023-11-12 (体检编号: 425988) 完成健康检查,本机构的各科医生已根据您的体检项目及结果,汇总成此份健康体检报告,并经总检医生审核。据此提出对您健康状况的综合分析及建议。

瑞慈健康体检倡导“大健康、大康复”,提出“健康是第一财富 (Rich)” 的人文理念。希望您仔细阅读并妥善地保管此份健康体检报告,并认真关注报告中的提示与建议,若您对报告内容有任何疑问,可直接与瑞慈健康体检客服部联系,进一步咨询。

健康体检咨询电话: **0352-2824444**

客户服务咨询电话: **0352-2830597**

400-6112995

瑞慈健康体检报告由下列内容组成:

第一部分: 主检报告

第二部分: 分科分项结果

第三部分: 检验报告

第四部分: 附表

主检报告

检查综述

- 1、【身高、体重、血压】（1）血压 112/59：本次测量基础血压偏低
- 2、【血常规（五分类）】中性粒细胞绝对值(GR#)偏低($1.79 \times 10^9/L$)
- 3、【血脂四项】动脉硬化指数偏低(1.24) 甘油三脂(TG)偏低(0.64 mmol/L) 高密度脂蛋白(HDL)偏高(1.96 mmol/L)
- 4、【尿液分析+尿沉渣】鳞状上皮细胞偏高(5 /HP) 粘液丝偏高(10 /HP) 尿蛋白质(PRO)+-
- 5、【妇科内诊】（1）宫颈肥大 宫颈那囊
- 6、【心电图】 1. 窦性心律 2. T波改变

医生建议

【本次测量基础血压偏低】：

- (1) 由于生理或病理原因造成血压低于 90/60mmHg，就会形成低血压，平时我们讨论的低血压大多为慢性低血压。慢性低血压据统计发病率为 4%左右，老年人群中可高达 10%。
- (2) 低血压一般可分为三类：一是体质性低血压，一般认为与遗传和体质瘦弱有关，多见于 20—50 岁的妇女和老年人，轻者可无如何症状，重者出现精神疲惫、头晕、头痛，甚至昏厥。夏季气温较高时更明显。
- (3) 二是体位性低血压，体位性低血压是患者从卧位到坐位或直立位时，或长时间站立出现血压突然下降超过 20mmHg，并伴有明显症状，这些症状包括：头昏、头晕、视力模糊、乏力、恶心、认识功能障碍、心悸、颈背部疼痛。
- (4) 体位性低血压与多种疾病有关，如多系统萎缩、糖尿病、帕金森氏病、多发性硬化病、更年期障碍、血液透析、手术后遗症、麻醉、降压药、利尿药、催眠药、抗精神抑郁药等，或其他如久病卧床，体质虚弱的老年人。
- (5) 三是继发性低血压，由某些疾病或药物引起的低血压，如脊髓空洞症、风湿性心脏病、降压药、抗抑郁药和慢性营养不良症、血液透析病人。
- (6) 饮食疗法是治疗本病的有力措施之一，可逐渐提高病患者的身体素质，改善心血管功能，增加心肌收缩力，增加心排血量，提高动脉管壁紧张度，从而逐步使血压上升并稳定正常水平，消除低血压带来的种种不适症状。
- (7) 荤素兼吃，合理搭配膳食，保证摄入全面充足的营养物质，使体质从纤弱逐渐变得健壮。
- (8) 如伴有红细胞计数过低，血红蛋白不足的贫血症，宜适当多吃富含蛋白质、铁、铜、叶酸、维生素 B12、维生素 C 等食物，诸如猪肝、蛋黄、瘦肉、牛奶、鱼虾、贝类、大豆、红糖及新鲜蔬菜、水果。有利于增加心排血量，改善大脑的供血量，提高血压和消除血压偏低引起的不良症状。
- (9) 莲子、桂圆、大枣、桑椹等果品，具有养心益血、健脾补脑之力，可常食用。
- (10) 伴有食少纳差者，宜适当食用能刺激食欲的食物和调味品，如姜、葱、醋、酱、糖、胡椒、辣椒、啤酒、葡萄酒等。
- (11) 加强锻炼，选择适合自己的运动方式。

【中性粒细胞绝对值(GR#)偏低】：

- (1) 结合白细胞计数，供内科临床参考。

【动脉硬化指数偏低】：

- (1) 建议内科结合临床参考。

【甘油三脂(TG)偏低】：

- (1)可适当增加脂类食品的摄入。
- (2)也可见于甲亢、肾上腺皮质功能低下、肝功能障碍者，往内科咨询，进一步诊治。
- (3)高蛋白，高维生素饮食，适当增加奶、豆类制品、鱼类、新鲜水果和蔬菜。
- (4)适当增加户外活动和日光照射，避免过度劳累，保持良好睡眠。
- (5)定期复查，如检验结果异常，应在医师指导下治疗。

【高密度脂蛋白(HDL)偏高】：

- (1)高密度脂蛋白(HDL)主要在肝脏合成，具有抗动脉粥样硬化的功能，是冠心病的保护因子。高密度脂蛋白(HDL)能将周围组织包括动脉壁内的胆固醇运转到肝脏进行代谢，是一种抗动脉粥样硬化的血浆脂蛋白。
- (2)高密度脂蛋白(HDL)的含量与心血管的发病率和病变程度呈负相关，即高密度脂蛋白(HDL)减低，患冠心病的危险性增加；高密度脂蛋白(HDL)含量增高，患冠心病的危险性降低。
- (3)高密度脂蛋白(HDL)对冠心病的临床诊断是一个重要的参考指标。它的升高是临床冠心病保护因子之一，并能防治和延缓动脉粥样硬化的发展。
- (4)血清中高密度脂蛋白(HDL)的降低，预示着冠心病的出现。临床上常同时测定高密度脂蛋白(HDL)和血清总胆固醇，并根据它们的比值作为冠心病的信息指标。
- (5)高密度脂蛋白(HDL)减少，主要见于冠心病、冠状动脉粥样硬化、高甘油三酯血症、慢性贫血、脑血管病、糖尿病、急慢性肝炎、肝硬化等疾病。
- (6)戒烟，增强运动，采用低脂、低糖饮食，少食富含脂肪、胆固醇及饱和脂肪酸的食物，多进食蔬菜、水果、豆制品、粗粮、鱼和高纤维食品。
- (7)建议当高密度脂蛋白(HDL)减少时，可参考其他相关指标，积极治疗基础性疾病，往内分泌科复诊。

【鳞状上皮细胞偏高】：

- (1)在生理情况下，机体正常的新陈代谢都会引起鳞状上皮细胞的脱离，这是一种正常的机体现象。如果长时间出现鳞状上皮细胞偏高的现象时，则有可能是尿路感染、泌尿系统结石等因素导致，应及时往泌尿外科进一步诊断治疗。

【粘液丝偏高】：

- (1)尿常规中粘液丝是由尿路中细胞分泌出来的，在有尿路感染时分泌会明显增多，且伴有炎症细胞的出现。
- (2)粘液丝偏高，可分为生理性偏高和病理性偏高两种，生理性偏高一般是由于喝水较少导致的尿液浓缩，一般在喝水后就能达到稀释的效果。
- (3)病理性的粘液丝偏高是由于泌尿系炎症或者是前列腺炎导致的，需要注意观察，多喝水，同时有白细胞等炎症细胞增多时，应及时服用抗感染药物治疗。如果仅有粘液丝的增多而没有白细胞等炎症细胞增多时，尿路有炎症的可能性不大。
- (4)建议平时饮食注意清淡，多喝水，少吃油腻和辛辣的食物，要注意个人清洁卫生，勤洗阴部，注意休息。

【尿蛋白质(PRO)+-】：

- (1)建议专科复查，结合临床诊治。

【宫颈肥大】：

- (1)宫颈肥大引起的原因一是慢性炎症长期刺激，使宫颈充血、水肿，宫颈腺体和间质发生增生而导致宫颈不同程度的肥大、硬度增加。
- (2)二是在宫颈腺体的深部可能出现粘液潴留，形成大小不等的囊肿，使宫颈变得肥大。
- (3)宫颈肥大有时可比正常宫颈增大2~4倍，宫颈表面可以是光滑的，也可有糜烂。宫颈质地一般较硬，这是纤维结缔组织增生所致的。
- (4)如果是单纯性的宫颈肥大，一般不需特殊处理，妇科定期复查即可。

【宫颈那囊】：

(1) 宫颈腺体囊肿又叫宫颈纳氏囊肿（可称‘纳囊’或‘那囊’），同宫颈糜烂、宫颈息肉一样，是慢性宫颈炎的一种表现。

(2) 临床表现时可以看到宫颈表面突出多个大小不一的青白色囊泡（并非紫色），内含黏液，小的有米粒大，大的有玉米粒大，有的可以长得很大，突出于宫颈表面，甚至到达阴道口，根部与宫颈之间有蒂相连，常合并有宫颈肥大。

(3) 对其形成原因是在宫颈糜烂愈合过程中，新生的鳞状上皮覆盖宫颈腺管口或伸入腺管，将腺管口阻塞；腺管周围的结缔组织增生或瘢痕形成压迫腺管，使腺管变窄甚至阻塞，腺体分泌物引流受阻，滞留形成的囊肿叫宫颈纳氏囊肿。

(4) 对小的纳囊，无任何临床症状可不予处理；对于密集的较小的纳囊或比较大的纳囊，可考虑光疗、激光、微波、自凝刀等物理治疗。

(5) 对于较大的突出于宫颈表面的纳囊，可考虑电刀切除治疗。上述治疗方法均无太大痛苦，也基本不会影响日常的工作和生活。

【T波改变】：

(1) 可见于心肌劳损，电解质混乱及神经调节异常，如疲劳，精神紧张等，往心血管内科咨询，进一步查找病因及治疗。

汇总医生： 樊兴国

主检日期： 2023-11-18

主检医生：

分科结果

身高、体重、血压

项目名称	检查结果	项目名称	检查结果
身高	169cm	体重	66kg
血压	112/59mmHg		

***小结：**

(1) 血压 112/59：本次测量基础血压偏低

操作员：张悦

检查日期：2023-11-12

检查医生：张彬艳

妇科内诊

项目名称	检查结果	项目名称	检查结果
外阴	正常	尿道口	正常
阴道	通畅	子宫	正常
附件	正常	宫颈	宫颈肥大&宫颈那囊
后穹窿	正常		

***小结：**

(1) 宫颈肥大 宫颈那囊

操作员：智美玲

检查日期：2023-11-12

检查医生：智美玲

检验报告

宫颈涂片

项目名称	检查结果	单位	参考值	提示
宫颈涂片	巴氏 I 级			

*小结:

未见异常

操作员：李佳敏 检查日期:2023-11-13

检查医生:陈建国

尿液分析+尿沉渣

项目名称	检查结果	单位	参考值	提示
白细胞尿	5	个/ul	0--13	
上皮细胞(EC)	5	/HP	0--28	
管型(CAST)	0	个/ul	0--1	
霉菌(尿)	0	/HP	0--0	
结晶	0	/HP	0--10	
透明度(CLA)	清亮			
胆红素(BIL)	-		阴性	
隐血(ERY)	-		阴性	
小圆上皮细胞(SRC)	0	个/ul	0--0	
维生素 C	-		阴性	
异常红细胞	0	个/ul	0--3	
红细胞(正常)	2	个/ul	0--6	
鳞状上皮细胞	5	个/ul	0--0	↑
粘液丝	10	个/ul	0--0	↑
颜色(Colour)	淡黄色			
尿葡萄糖(GLU)	-		阴性	
酮体(KET)	-		阴性	

比重(SG)	1.025		1.003--1.030	
酸碱度(PH)	6.5		4.5--8.0	
尿蛋白质(PRO)	+-		阴性	
尿胆原(URO)	-		阴性	
亚硝酸盐(NIT)	-		阴性	
红细胞(尿)(RBC)	2	个/ul	0--6	
尿白细胞(LEU)	-		阴性	

***小结:**

鳞状上皮细胞偏高(5 /HP) 粘液丝偏高(10 /HP) 尿蛋白质(PRO)++

操作员：余雅倩 检查日期:2023-11-17 检查医生:陈建国

大便常规+便潜血

项目名称	检查结果	单位	参考值	提示
性状	软便			
虫卵	未检见		未检见	
红细胞(大便)	未检见		未检见	
白细胞(大便)	未检见		未检见	
颜色(大便)	黄色			
潜血实验	阴性		阴性	

***小结:**

未见异常

操作员：赵伟 检查日期:2023-11-16 检查医生:陈建国

血常规（五分类）

项目名称	检查结果	单位	参考值	提示
白细胞(WBC)	3.78	10 ⁹ /L	3.5--9.5	
淋巴细胞绝对值(LY#)	1.75	10 ⁹ /L	1.1--3.2	
淋巴细胞百分比(LY%)	46.3	%	20--50	

中性粒细胞绝对值(GR#)	1.79	10 ⁹ /L	1.8--6.3	↓
中性粒细胞百分比(GR%)	47.5	%	40--75	
嗜碱性粒细胞绝对值(BA#)	0.02	10 ⁹ /L	0--0.06	
嗜碱性粒细胞百分比(BA%)	0.4	%	0--1.0	
嗜酸性粒细胞绝对值(EO#)	0.03	10 ⁹ /L	0.02--0.52	
嗜酸性粒细胞百分比(EO%)	0.7	%	0.4--8.0	
血小板(PLT)	227	10 ⁹ /L	125--350	
血小板分布宽度(PDW)	15.6	%	15--17	
平均血小板体积(MPV)	8.8	fl	6.0--14.0	
血小板压积(PCT)	0.200	%	0.11--0.28	
红细胞(RBC)	4.40	10 ¹² /L	3.8--5.1	
血红蛋白	134	g/L	115--150	
红细胞压积(HCT)	39.6	%	35--45	
红细胞平均体积(MCV)	90.0	fl	82--100	
平均血红蛋白含量(MCH)	30.5	pg	27--34	
平均血红蛋白浓度(MCHC)	339	g/L	316--354	
单核细胞绝对值(MO#)	0.19	10 ⁹ /L	0.1--0.60	
单核细胞百分比(MO%)	5.1	%	3--10	
红细胞分布宽度标准差(RDW-SD)	43.2	fl	35--56	
红细胞分布宽度变异系数(RDW-CV)	12.6	%	10.6--16.6	
大血小板比率	15.8	%	11--45	
大血小板数目	36	10 ⁹ /L	30--90	
未成熟粒细胞数目	0.00	10 ⁹ /L	0--999	
未成熟粒细胞百分比	0.0	%	0--100	
有核红细胞数目	0.000	10 ⁹ /L	0--9999	
有核红细胞百分比	0.00	/100WBC	0--9999	

***小结：**

中性粒细胞绝对值(GR#)偏低($1.79 \times 10^9/L$)

操作员：贺琰 检查日期：2023-11-12 检查医生：陈建国

空腹血糖

项目名称	检查结果	单位	参考值	提示
葡萄糖(GLU)	4.92	mmol/L	3.89--6.1	

***小结：**

未见异常

操作员：王文静 检查日期：2023-11-12 检查医生：陈建国

肝功能九项

项目名称	检查结果	单位	参考值	提示
总蛋白(T PROT)	73.5	g/L	65--85	
白蛋白(ALB)	44.20	g/L	40--55	
球蛋白(GLB)	29.30	g/L	15--35	
白蛋白/球蛋白(ALB/GLB)	1.51		1.0--2.5	
总胆红素(TBIL)	18.30	umol/L	0--21	
直接胆红素(DBIL)	4.1	umol/L	0--8.0	
间接胆红素(IBIL)	14.20	umol/L	0--17.39	
丙氨酸氨基转移酶(ALT)	11.00	U/L	7--40	
门冬氨酸氨基转移酶(AST)	22.00	U/L	13--35	
谷草比谷丙	2.00		0.4--2.5	

***小结：**

未见异常

操作员：王文静 检查日期：2023-11-12 检查医生：陈建国

血脂四项

项目名称	检查结果	单位	参考值	提示
动脉硬化指数	1.24		1.31--3.19	↓
总胆固醇(CHOL)	5.03	mmol/L	2.59--5.2	
甘油三脂(TG)	0.64	mmol/L	0.7--1.7	↓
低密度脂蛋白(LDL)	2.43	mmol/L	0--4.13	
高密度脂蛋白(HDL)	1.96	mmol/L	0.77--1.55	↑

***小结:**

动脉硬化指数偏低(1.24) 甘油三脂(TG)偏低(0.64 mmol/L) 高密度脂蛋白(HDL)偏高(1.96 mmol/L)

操作员：王文静 检查日期:2023-11-12 检查医生:陈建国

肾功能五项

项目名称	检查结果	单位	参考值	提示
肌酐(CREA)	53.00	umol/L	41--73	
尿酸(UA)	293.00	umol/L	140--340	
β2 微球蛋白测定	1.65	mg/L	0.8--1.8	
尿素测定 (Urea)	4.40	mmol/L	2.6--7.5	
尿微量白蛋白	13.01	ug/ml	0--30	

***小结:**

未见异常

操作员：王文静 检查日期:2023-11-12 检查医生:陈建国

人乳头瘤病毒检查 (HPV)

项目名称	检查结果	单位	参考值	提示
人乳头瘤病毒 (HPV)	HPV 低危型：阴性 HPV 高危型：阴性			

***小结:**

HPV 低危型：阴性

HPV 高危型：阴性

姓名：杨丽霞 性别：女 年龄：32 登记流水：2305101342 体检日期：2023-11-12

操作员：康建忠 检查日期:2023-11-13 检查医生:

大同现代医学检验实验室

液基薄层细胞学图文报告

ID: 2023091465

病理号: 087605

姓名: 杨丽霞

性别: 女

年龄: 32岁

送检科室:

电话号码: 13509784573

床号:

病历号:

体检号: 2305101342

送检医院: 大同瑞慈康复体检

送检日期: 2023-11-13

末次月经:

送检医生:

采样日期:

报告日期: 2023-11-13

标本满意度: 满意

细胞量: >45%

红细胞:

经期样本:

颈管细胞:

化生细胞:

鳞状细胞:

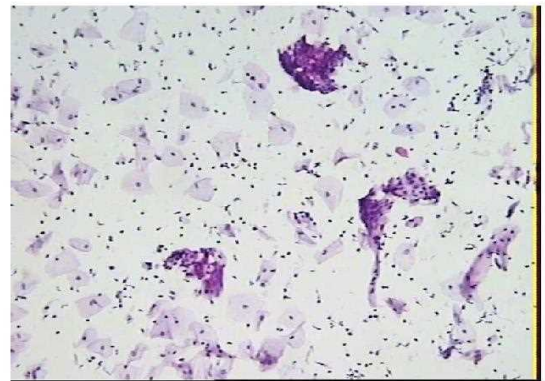
宫颈柱状细胞:

未见上皮内病变/恶性细胞:

正常范围内:

良性反应性改变:

- 炎症:
 - 轻度:
 - 中度:
 - 重度:
- 放疗:
- 妊娠:
- 萎缩性:
- 宫内避孕器:
- 其他:



病原体: 滴虫感染: 念珠菌感染: 细菌感染:

提示 HPV 感染: 疱疹病毒感染:

鳞状上皮细胞分析:

非典型鳞状细胞:

- 倾向上皮内瘤变:
- 倾向良性反应性改变:
- 不能明确意义(ASC-US):
- 不排除高度病变(ASC-H):

上皮内低度病变: 鳞癌:

上皮内高度病变:

- CIN2:
- CIN3:

腺上皮细胞分析:

非典型腺细胞:

- 宫内膜:
- 来源不明:

非典型腺细胞(宫颈管):

- 倾向原位腺癌:
- 不能明确意义:
- 倾向良性反应性改变:

腺癌:

- 宫颈管:
- 宫内膜:
- 其它:

炎细胞:

- 轻度:
- 中度:
- 重度:

可疑腺癌:

诊断意见: 未见上皮内病变或恶性细胞 (NILM)。

建议:

报告医师: 张荣生

地址: 大同市魏都大道 79 号, 本报告医师签字后有效
咨询: 0352-2830587 4006-122-995

妇科细胞学是筛查项目, 出于技术原因, 可能会有假阴性结果, 本检测仅对来样负责, 如果对结果有疑义, 请在收到报告 7 天内与我们联系。

瑞慈健康体检

人乳头瘤病毒（HPV）基因分型检测报告

姓名：杨丽霞 科室：妇科 病历号：
性别：女 房/床号： 标本编号： 133425
年龄：32 送检医生： 接收日期： 2023年11月12日
电话： 门诊/住院号 标本条码号： 2311123000131
临床诊断：

标本类型：宫颈脱落细胞 标本状态：可用
检测方法：反向点杂交法
检测内容：低危型：HPV6、11、42、43、81、83
高危型：HPV16、18、31、33、35、39、45、51、52、53、56、58、59、66、68、73、82

检测结果：低危型：阴性
高危型：阴性

6	11	16	18	31	33	35	39	编号
42	43	45	51	52	53	56	58	133425
59	66	68	73	81	82	83	IC ●	HPV

结果分析及提示：

- HPV感染是宫颈癌的主要病因，大部分HPV感染会自行消退，与年龄及个人免疫能力有关。
- HPV基因分型检测是宫颈病变及宫颈癌筛查的重要手段。
- 低危型HPV感染能引起良性病变，如生殖器湿疣。
- 高危型HPV持续感染导致宫颈高级别病变的风险显著增加。

检测日期：2023年11月13日 检测者：余雅倩 审核者：康建忠

备注：本报告仅对所检测样本负责，结果分析和提示仅供临床参考。

大同瑞慈康复医院 12导联心电图报告

杨丽霞 女 32岁

体检号:425988

病床号:

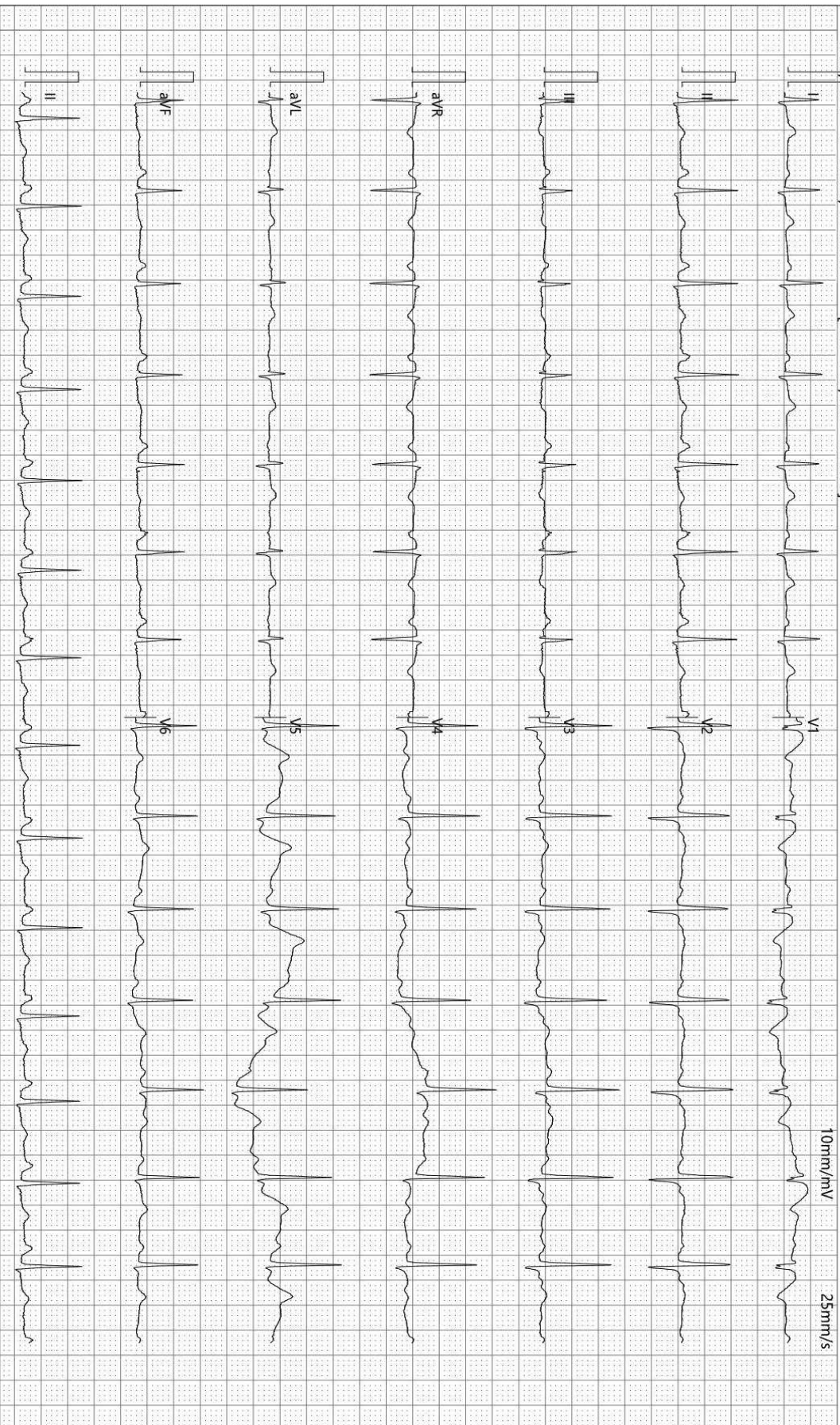
诊断结果:

- 1.窦性心律
- 2.T波改变

诊断医生:

张之生

HR : 85bpm [60 ~ 100bpm]
 P : 115 ↑ ms [0 ~ 110ms]
 PR : 170ms [120 ~ 200ms]
 QRS : 87ms [60 ~ 100ms]
 QT/QTc : 356/424ms [320 ~ 440/0 ~ 460ms]
 P/QRS/T : 71/57/9deg. [0 ~ 75/-30 ~ 90/0 ~ 75deg]
 RV5/SV1 : 1.336/0.288mV [0.0 ~ 2.5/0.0 ~ 2.0mV]



检查时间:2023-11-12 08:40:34

诊断时间:2023-11-12 08:43:42

SEMIP V1.90

仅供临床参考

DR 诊断图文报告

流水号: 2305101342

影像号: DX20231111031

姓名: 杨丽霞

年龄: 32 岁

性别: 女

检查设备: 西门子数字 X 线摄影

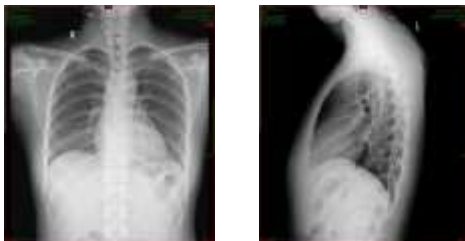体检号: 425988

申请医院: 本院

体检科室: 体检科

检查部位: 胸部照相

经典图像:



影像所见:

胸廓对称。气管居中，纵隔无移位。双肺野清晰。肺门影未见增大。心脏大小、形态正常。双膈面光滑，肋膈角锐利。

影像诊断:

胸部平片未见异常。

报告医师: 李贵

检查日期: 2023-11-12

审核医师: 李贵

报告日期: 2023-11-12

超声诊断图文报告

流水号: 2305101342

影像号: 1447064

姓名: 杨丽霞

年龄: 32 岁

性别: 女

检查设备: Vivid E95

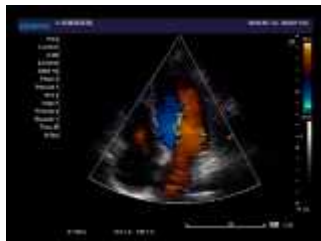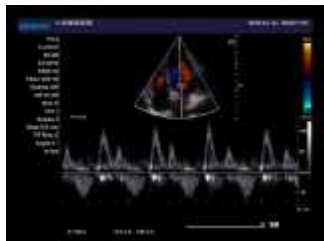
体检号: 425988

申请医院: 本院

体检科室: 体检科

检查部位: 心脏彩超

经典图像:



影像所见:

超声测量 (单位: mm)

升主动脉内径 26 (32±3mm)

左房内径 32 (35mm)

室间隔 8.6 (8-11mm)

左室内径 45 (47±4mm)

左室后壁 8.6 (8-11mm)

EF72% (50-80%)

右室内径 32 (36±4mm)

右房内径 34 (36±4mm)

FS38% (28-41%)

主肺动脉内径 20 (23±3mm)

升主动脉内径正常, 心脏各腔室大小正常, 室间隔厚度正常, 左室壁未见明显节段性运动异常, 各瓣膜及启闭功能未见明显异常, 舒张期二尖瓣口血流频谱 E/A>1, 心包腔未见积液。

影像诊断:

心脏结构及功能未见明显异常

报告医师: 李菊蓉

检查日期: 2023-11-12

审核医师: 李菊蓉

报告日期: 2023-11-12

超声诊断图文报告

流水号: 2305101342

影像号: 1447072

姓名: 杨丽霞

年龄: 32 岁

性别: 女

检查设备: Vivid E95

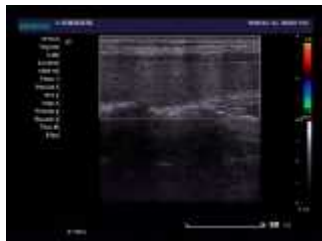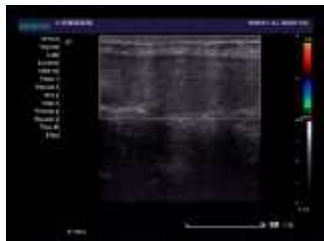体检号: 425988

申请医院: 本院

体检科室: 体检科

检查部位: 甲状腺彩超

经典图像:



影像所见:

甲状腺双侧叶形态正常, 包膜完整, 实质回声均匀, CDFI: 未见异常血流信号。
双侧颈部未见明显肿大淋巴结。

影像诊断:

甲状腺双侧叶未见异常

报告医师: 李菊蓉

检查日期: 2023-11-12

审核医师: 李菊蓉

报告日期: 2023-11-12

超声诊断图文报告

流水号: 2305101342

影像号: 1447083

姓名: 杨丽霞

年龄: 32 岁

性别: 女

检查设备: Vivid E95

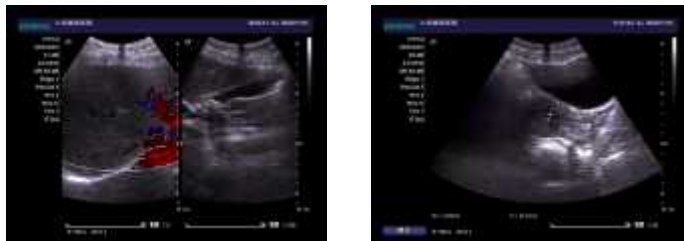体检号: 425988

申请医院: 本院

体检科室: 体检科

检查部位: 全腹彩超

经典图像:



影像所见:

肝脏大小形态正常, 包膜光滑完整, 实质回声均匀, 肝内管道系统走行清晰, 门静脉及肝内胆管不扩张。

胆囊大小形态正常, 壁不厚、光滑, 囊内透声好, 肝外胆管不扩张。

胰腺大小形态正常, 实质回声均匀, 主胰管不扩张。

脾脏大小形态正常, 实质回声均匀, 脾门静脉不宽。

双肾大小形态正常, 皮髓质分界清晰, 集合系统未见分离, 双侧输尿管未见扩张。

膀胱充盈佳, 未见明显异常。

前位子宫, 大小约 4.8*3.5*4.5cm, 肌壁回声均匀, 内膜线清晰, 厚 0.6cm, 宫颈厚约 2.8cm, 双侧附件区未见异常。

影像诊断:

肝、胆、脾、胰、双肾、子宫、双侧附件区未见明显异常

报告医师: 李菊蓉

检查日期: 2023-11-12

审核医师: 李菊蓉

报告日期: 2023-11-12