

2305101338

大同瑞慈健康体检

报 告 册

体检编号	425984	工号	323
姓名	王芳		
性别	女	年龄	37岁
单位	山西银行大同分行		
部门	山西银行大同分行-康乐街支行		
联系电话	15286085074		
体检日期	2023-11-02		

尊敬的王芳女士您好！

首先，瑞慈健康体检全体员工欢迎您的光临，并对您的信任表示衷心的感谢！

您于 2023-11-02 （体检编号：425984）完成健康检查，本机构的各科医生已根据您的体检项目及结果，汇总成此份健康体检报告，并经总检医生审核。据此提出对您健康状况的综合分析及建议。

瑞慈健康体检倡导“大健康、大康复”，提出“健康是第一财富（Rich）”的人文理念。希望您仔细阅读并妥善地保管此份健康体检报告，并认真关注报告中的提示与建议，若您对报告内容有任何疑问，可直接与瑞慈健康体检客服部联系，进一步咨询。

健康体检咨询电话：**0352-2824444**

客户服务咨询电话：**0352-2830597**

400-6112995

瑞慈健康体检报告由下列内容组成：

第一部分：主检报告

第二部分：分科分项结果

第三部分：检验报告

第四部分：附表

主检报告

检查综述

- 1、【血常规（五分类）】嗜碱性粒细胞绝对值(BA#)偏高(0.07 $10^9/L$) 嗜碱性粒细胞百分比(BA%)偏高(1.4%)
- 2、【血脂四项】甘油三脂(TG)偏低(0.68 mmol/L)
- 3、【尿液分析+尿沉渣】鳞状上皮细胞偏高(1 /HP) 粘液丝偏高(6 /HP)
- 4、【颅脑MRI】松果体区囊肿
- 5、【心电图】1.窦性心律不齐
- 6、【心脏彩超】二尖瓣、三尖瓣微量返流
- 7、【甲状腺彩超】甲状腺右侧叶结节 TI-RADS III级 定期复查
- 8、【乳腺彩超】左乳结节 BI-RADS 3级

医生建议

【嗜碱性粒细胞绝对值(BA#)偏高】：

- (1)供内科结合临床参考。

【嗜碱性粒细胞百分比(BA%)偏高】：

- (1)供内科结合临床参考。

【甘油三脂(TG)偏低】：

- (1)可适当增加脂类食品的摄入。
- (2)也可见于甲亢、肾上腺皮质功能低下、肝功能障碍者，往内科咨询，进一步诊治。
- (3)高蛋白，高维生素饮食，适当增加奶、豆类制品、鱼类、新鲜水果和蔬菜。
- (4)适当增加户外活动和日光照射，避免过度劳累，保持良好睡眠。
- (5)定期复查，如检验结果异常，应在医师指导下治疗。

【鳞状上皮细胞偏高】：

- (1)在生理情况下，机体正常的新陈代谢都会引起鳞状上皮细胞的脱离，这是一种正常的机体现象。如果长时间出现鳞状上皮细胞偏高的现象时，则有可能是尿路感染、泌尿系统结石等因素导致，应及时往泌尿外科进一步诊断治疗。

【粘液丝偏高】：

- (1)尿常规中粘液丝是由尿路中细胞分泌出来的，在有尿路感染时分泌会明显增多，且伴有炎症细胞的出现。
- (2)粘液丝偏高，可分为生理性偏高和病理性偏高两种，生理性偏高一般是由于喝水较少导致的尿液浓缩，一般在喝水后就能达到稀释的效果。
- (3)病理性的粘液丝偏高是由于泌尿系炎症或者是前列腺炎导致的，需要注意观察，多喝水，同时有白细胞等炎症细胞增多时，应及时服用抗感染药物治疗。如果仅有粘液丝的增多而没有白细胞等炎症细胞增多时，尿路有炎症的可能性不大。
- (4)建议平时饮食注意清淡，多喝水，少吃油腻和辛辣的食物，要注意个人清洁卫生，勤洗阴部，注意休息。

【松果体区囊肿】：

(1) 建议脑外科诊断治疗。

【窦性心律不齐】：

(1) 供内科临床参考，可见于正常人，无重要临床意义。

(2) 见于正常人，是一种随呼吸节律而变化的正常心律。

【二尖瓣、三尖瓣微量返流】：

(1) 建议心血管内科诊断治疗。

【甲状腺右侧叶结节】：

(1) 甲状腺结节是一种常见的甲状腺疾病，很多甲状腺疾病可表现为结节，如可由甲状腺退行性变、炎症、自身免疫性及新生物等多种病变所致。甲状腺结节在各个年龄段的男女人群中均可见到，但中年女性中较多。

(2) 甲状腺结节分良性和恶性两大类，良性的占绝大多数，恶性者不足 1%，判断甲状腺结节的良恶主要依靠病史、体格检查、放射性核素扫描、穿刺细胞学检查。

(3) 建议往外科就诊，进一步检查，明确诊断，结合临床诊治并定期复查。

【左乳结节 BI-RADS 3 级】：

(1) 建议外科诊断治疗

汇总医生： 樊兴国

主检日期： 2023-11-03

主检医生：

分科结果

身高、体重、血压

项目名称	检查结果	项目名称	检查结果
身高	162cm	体重	51kg
血压	137/84mmHg		

***小结：**

未见异常

操作员：杨彦霞

检查日期：2023-11-03

检查医生：张彬艳

检验报告

尿液分析+尿沉渣

项目名称	检查结果	单位	参考值	提示
白细胞尿	3	个/ul	0--13	
上皮细胞(EC)	1	/HP	0--28	
管型(CAST)	0	个/ul	0--1	
霉菌(尿)	0	/HP	0--0	
结晶	0	/HP	0--10	
透明度(CLA)	清亮			
胆红素(BIL)	-		阴性	
隐血(ERY)	-		阴性	
小圆上皮细胞(SRC)	0	个/ul	0--0	
维生素C	-		阴性	
异常红细胞	0	个/ul	0--3	
红细胞(正常)	3	个/ul	0--6	
鳞状上皮细胞	1	个/ul	0--0	↑
粘液丝	6	个/ul	0--0	↑
颜色(Colour)	淡黄色			
尿葡萄糖(GLU)	-		阴性	
酮体(KET)	-		阴性	
比重(SG)	1.020		1.003--1.030	
酸碱度(PH)	6.0		4.5--8.0	
尿蛋白质(PRO)	-		阴性	
尿胆原(URO)	-		阴性	
亚硝酸盐(NIT)	-		阴性	
红细胞(尿)(RBC)	3	个/ul	0--6	
尿白细胞(LEU)	-		阴性	

*小结:

鳞状上皮细胞偏高(1 /HP) 粘液丝偏高(6 /HP)

操作员：祁佳佳 检查日期：2023-11-03 检查医生：陈建国

血常规（五分类）

项目名称	检查结果	单位	参考值	提示
白细胞(WBC)	5.17	10 ⁹ /L	3.5--9.5	
淋巴细胞绝对值(LY#)	1.47	10 ⁹ /L	1.1--3.2	
淋巴细胞百分比(LY%)	28.4	%	20--50	
中性粒细胞绝对值(GR#)	3.33	10 ⁹ /L	1.8--6.3	
中性粒细胞百分比(GR%)	64.5	%	40--75	
嗜碱性粒细胞绝对值(BA#)	0.07	10 ⁹ /L	0--0.06	↑
嗜碱性粒细胞百分比(BA%)	1.4	%	0--1.0	↑
嗜酸性粒细胞绝对值(EO#)	0.07	10 ⁹ /L	0.02--0.52	
嗜酸性粒细胞百分比(EO%)	1.3	%	0.4--8.0	
血小板(PLT)	206	10 ⁹ /L	125--350	
血小板分布宽度(PDW)	16.4	%	15--17	
平均血小板体积(MPV)	11.9	fl	6.0--14.0	
血小板压积(PCT)	0.246	%	0.11--0.28	
红细胞(RBC)	4.24	10 ¹² /L	3.8--5.1	
血红蛋白	117	g/L	115--150	
红细胞压积(HCT)	35.0	%	35--45	
红细胞平均体积(MCV)	82.5	fl	82--100	
平均血红蛋白含量(MCH)	27.5	pg	27--34	
平均血红蛋白浓度(MCHC)	333	g/L	316--354	
单核细胞绝对值(MO#)	0.23	10 ⁹ /L	0.1--0.60	
单核细胞百分比(MO%)	4.4	%	3--10	
红细胞分布宽度标准差	44.3	fl	35--56	

(RDW-SD)				
红细胞分布宽度变异系数 (RDW-CV)	14.1	%	10.6--16.6	
大血小板比率	38.5	%	11--45	
大血小板数目	79	10 ⁹ /L	30--90	
未成熟粒细胞数目	0.01	10 ⁹ /L	0--999	
未成熟粒细胞百分比	0.1	%	0--100	
有核红细胞数目	0.000	10 ⁹ /L	0--9999	
有核红细胞百分比	0.00	/100WBC	0--9999	

***小结:**

嗜碱性粒细胞绝对值(BA#)偏高(0.07 10⁹/L) 嗜碱性粒细胞百分比(BA%)偏高(1.4 %)

操作员：贺琰 检查日期:2023-11-02 检查医生:陈建国

空腹血糖

项目名称	检查结果	单位	参考值	提示
葡萄糖(GLU)	4.49	mmol/L	3.89--6.1	

***小结:**

未见异常

操作员：李丹 检查日期:2023-11-02 检查医生:陈建国

肝功能九项

项目名称	检查结果	单位	参考值	提示
总蛋白(T PROT)	69.7	g/L	65--85	
白蛋白(ALB)	44.20	g/L	40--55	
球蛋白(GLB)	25.50	g/L	15--35	
白蛋白/球蛋白(ALB/GLB)	1.73		1.0--2.5	
总胆红素(TBIL)	15.90	umol/L	0--21	
直接胆红素(DBIL)	3.9	umol/L	0--8.0	

间接胆红素(IBIL)	12.00	umol/L	0--17.39	
丙氨酸氨基转移酶(ALT)	15.00	U/L	7--40	
门冬氨酸氨基转移酶(AST)	16.00	U/L	13--35	
谷草比谷丙	1.07		0.4--2.5	

***小结:**

未见异常

操作员：李丹 检查日期:2023-11-02 检查医生:陈建国

血脂四项

项目名称	检查结果	单位	参考值	提示
动脉硬化指数	1.40		1.31--3.19	
总胆固醇(CHOL)	4.18	mmol/L	2.59--5.2	
甘油三脂(TG)	0.68	mmol/L	0.7--1.7	↓
低密度脂蛋白(LDL)	2.03	mmol/L	0--4.13	
高密度脂蛋白(HDL)	1.45	mmol/L	0.77--1.55	

***小结:**

甘油三脂(TG)偏低(0.68 mmol/L)

操作员：李丹 检查日期:2023-11-02 检查医生:陈建国

肾功能五项

项目名称	检查结果	单位	参考值	提示
肌酐(CREA)	58.00	umol/L	41--73	
尿酸(UA)	194.00	umol/L	140--340	
β2 微球蛋白测定	1.21	mg/L	0.8--1.8	
尿素测定 (Urea)	6.40	mmol/L	2.6--7.5	
尿微量白蛋白	20.00	ug/ml	0--30	

***小结:**

未见异常

姓名：王芳 性别：女 年龄：37 登记流水：2305101338 体检日期：2023-11-02

操作员：李丹 检查日期:2023-11-02 检查医生:陈建国

大同瑞慈康复医院 12导联心电图报告

王芳 女 37岁 ID:2305101338

申请科室:瑞慈体检科

体检号:425984

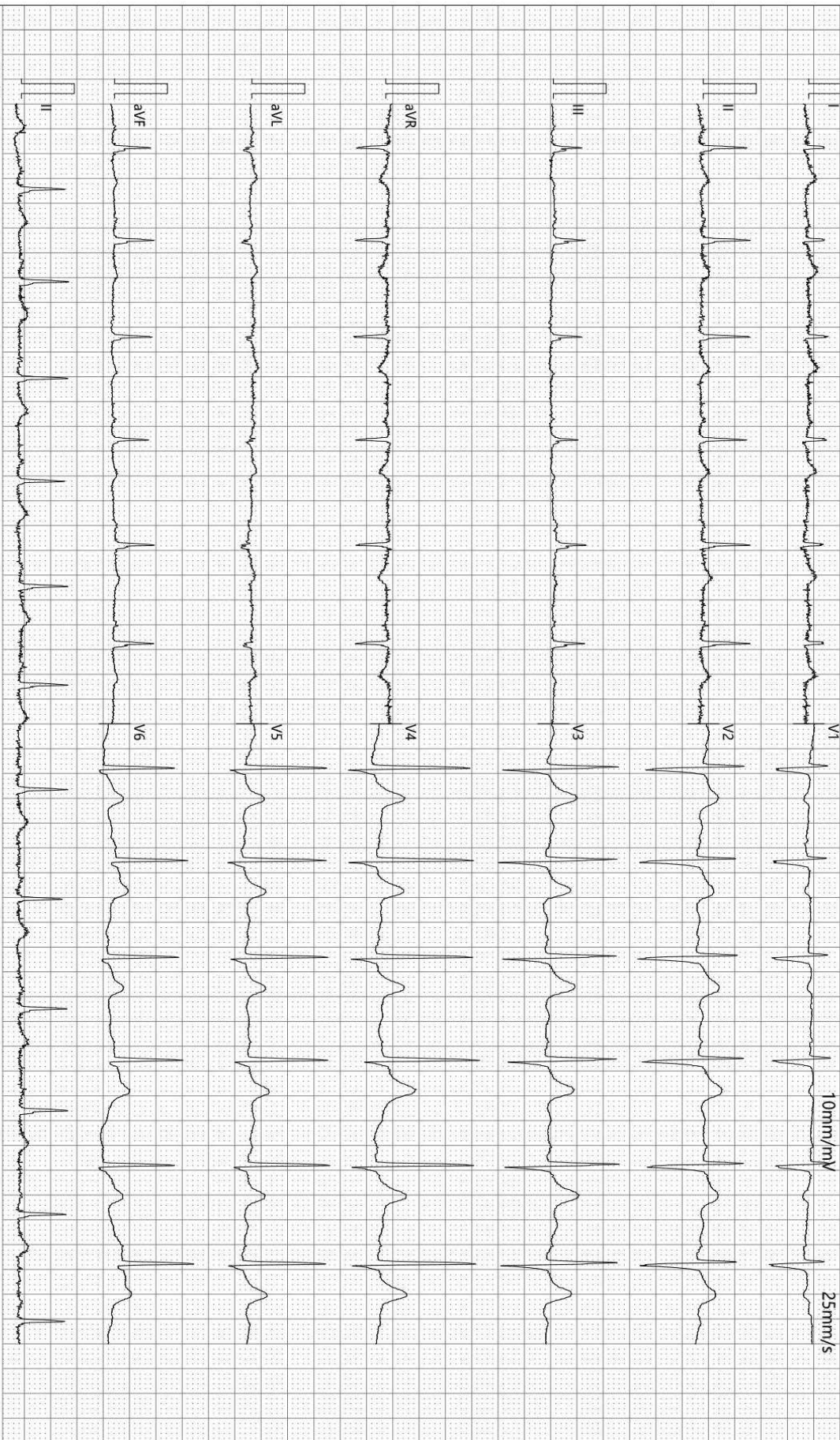
病床号:

HR: 71bpm
QT/QTc:381/416ms

P: 112 ↑ms
P/QRS/T: .44/71/38deg.

PR: 159ms
RV5/SV1: 1.546/0.683mV

QRS: 86ms



诊断结果:
窦性心律不齐

-35Hz AC50

检查:2023-11-02 09:44:31

打印:2023-11-02 09:49:53

报告需医生确认:

SE-1515 V1.40

SEMIP V1.90

仅供临床参考

DR 诊断图文报告

流水号: 2305101338

影像号: DX20231102024

姓名: 王芳

年龄: 37 岁

性别: 女

检查设备: 西门子数字 X 线摄影

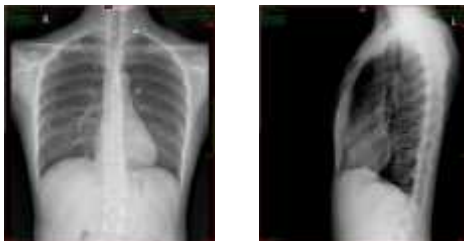体检号: 425984

申请医院: 本院

体检科室: 体检科

检查部位: 胸部照相

经典图像:



影像所见:

胸廓对称。气管居中, 纵隔无移位。双肺野清晰。肺门影未见增大。心脏大小、形态正常。双膈面光滑, 肋膈角锐利。

影像诊断:

胸部平片未见异常。

报告医师: 李贵

检查日期: 2023-11-02

审核医师: 李贵

报告日期: 2023-11-02

MRI 诊断图文报告

流水号: 2305101338

影像号: MR20231102040

姓名: 王芳

年龄: 37 岁

性别: 女

检查设备: 西门子 1.5T 磁共振

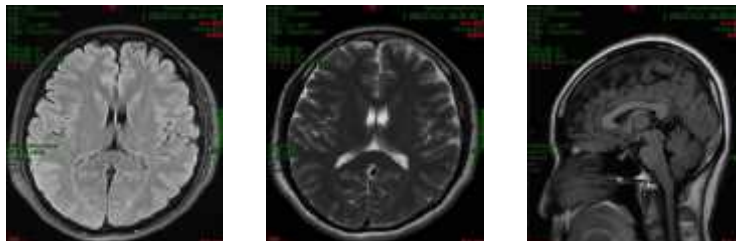
体检号: 425984

申请医院: 本院

体检科室: 体检科

检查部位: 颅脑 MRI

经典图像:



影像所见:

双侧大脑半球对称, 皮髓质分界清, 未见异常信号。松果体区见一直径约 1.0cm 长 T1 长 T2 信号, T2FLAIR 呈低信号。脑干、双侧小脑半球未见异常信号及占位征象。脑室、脑池无扩大, 脑沟、脑裂无增宽。中线结构居中。

影像诊断:

松果体区囊肿

报告医师: 李贵 1

检查日期: 2023-11-03

审核医师: 陈江莲

报告日期: 2023-11-03

超声诊断图文报告

流水号: 2305101338

影像号: 1438139

姓名: 王芳

年龄: 37 岁

性别: 女

检查设备: Vivid E95

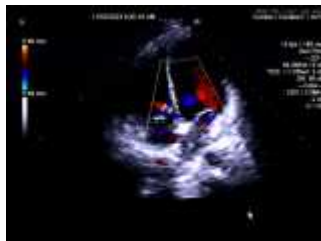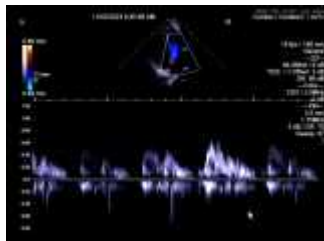
体检号: 425984

申请医院: 本院

体检科室: 体检科

检查部位: 心脏彩超

经典图像:



影像所见:

超声测量 (单位: mm)

升主动脉内径 21 (32±3mm)

左房内径 27 (35mm)

室间隔 10 (8-11mm)

左室内径 43 (47±4mm)

左室后壁 10 (8-11mm)

EF73% (50-80%)

右室内径 25 (36±4mm)

右房内径 28 (36±4mm)

FS41% (28-41%)

主肺动脉内径 20 (23±3mm)

升主动脉内径正常, 心脏各腔室大小正常, 室间隔厚度正常, 左室壁未见明显节段性运动异常, 二尖瓣回声正常, 收缩期房侧可见微量返流信号, 三尖瓣回声正常, 收缩期房侧可见微量返流信号, 余瓣膜及启闭功能未见明显异常, 舒张期二尖瓣口血流频谱 E/A>1, 心包腔未见积液。

影像诊断:

二尖瓣、三尖瓣微量返流

报告医师: 李菊蓉

检查日期: 2023-11-02

审核医师: 李菊蓉

报告日期: 2023-11-02



大同市医学影像研究中心

注: 本报告仅供临床医生参考!

地址: 大同市魏都大道 79 号。若有疑问, 请致电: 0352-2830580

超声诊断图文报告

流水号: 2305101338

影像号: 1438141

姓名: 王芳

年龄: 37 岁

性别: 女

检查设备: Vivid E95

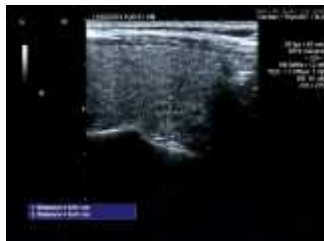体检号: 425984

申请医院: 本院

体检科室: 体检科

检查部位: 甲状腺彩超

经典图像:



影像所见:

甲状腺双侧叶形态正常, 包膜完整, 于右侧叶探及大小约 0.6*0.4cm 低回声结节, 形态规则, 边界清, 余实质回声均匀, CDFI: 未见异常血流信号。

双侧颈部未见明显肿大淋巴结。

影像诊断:

甲状腺右侧叶结节 TI-RADS III 级 定期复查

报告医师: 李菊蓉

检查日期: 2023-11-02

审核医师: 李菊蓉

报告日期: 2023-11-02

超声诊断图文报告

流水号: 2305101338

影像号: 1438143

姓名: 王芳

年龄: 37 岁

性别: 女

检查设备: Vivid E95

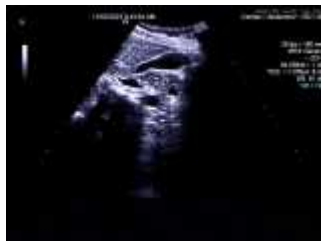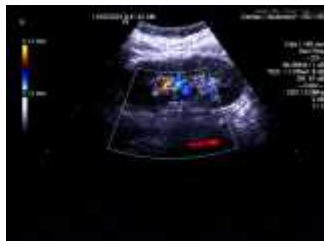体检号: 425984

申请医院: 本院

体检科室: 体检科

检查部位: 腹部彩超

经典图像:



影像所见:

肝脏大小形态正常, 包膜光滑完整, 实质回声均匀, 肝内管道系统走行清晰, 门静脉及肝内胆管不扩张。

胆囊大小形态正常, 壁不厚、光滑, 囊内透声好, 肝外胆管不扩张。

胰腺大小形态正常, 实质回声均匀, 主胰管不扩张。

脾脏大小形态正常, 实质回声均匀, 脾门静脉不宽。

双肾大小形态正常, 皮髓质分界清晰, 集合系统未见分离, 双侧输尿管未见扩张。

影像诊断:

肝、胆、脾、胰、双肾未见明显异常

报告医师: 李菊蓉

检查日期: 2023-11-02

审核医师: 李菊蓉

报告日期: 2023-11-02



大同市医学影像研究中心

注: 本报告仅供临床医生参考!

地址: 大同市魏都大道 79 号。若有疑问, 请致电: 0352---2830580

超声诊断图文报告

流水号: 2305101338

影像号: 1438301

姓名: 王芳

年龄: 37 岁

性别: 女

检查设备: Vivid E95

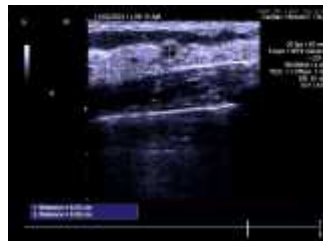
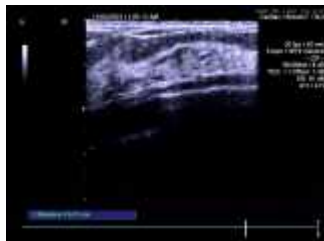
体检号: 425984

申请医院: 本院

体检科室: 体检科

检查部位: 乳腺彩超

经典图像:



影像所见:

双侧乳腺腺体层次清晰, 右乳腺体厚 0.7cm, 左乳腺体厚 0.7cm, 乳导管未见扩张, 左乳 2 点位探及低回声结节, 大小约 0.3*0.3cm, 边界清, CDFI: 未见异常血流信号。

双侧腋下未见明显肿大淋巴结。

影像诊断:

左乳结节 BI-RADS 3 级

报告医师: 李菊蓉

检查日期: 2023-11-02

审核医师: 李菊蓉

报告日期: 2023-11-02

超声诊断图文报告

流水号: 2305101338

影像号: 1438145

姓名: 王芳

年龄: 37 岁

性别: 女

检查设备: Vivid E95

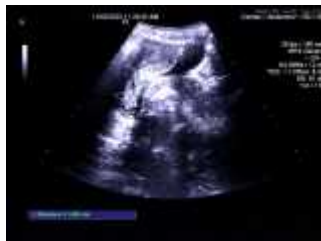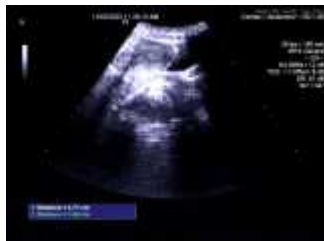体检号: 425984

申请医院: 本院

体检科室: 体检科

检查部位: 盆腔彩超

经典图像:



影像所见:

膀胱充盈佳, 未见明显异常。

前位子宫, 大小约 4.7*3.4*4.5cm, 肌壁回声均匀, 内膜线清晰, 厚 0.9cm, 宫颈厚约 3.0cm, 双侧附件区未见异常。

影像诊断:

子宫、双侧附件区未见明显异常

报告医师: 李菊蓉

检查日期: 2023-11-02

审核医师: 李菊蓉

报告日期: 2023-11-02