



2305101331

大同瑞慈健康体检

报 告 册

体检编号	425977	工号	310
姓名	李辉		
性别	女	年龄	27岁
单位	山西银行大同分行		
部门	山西银行大同分行-永宁街支行		
联系电话	17835247887		
体检日期	2023-11-11		

尊敬的 李辉女士 您好！

首先，瑞慈健康体检全体员工欢迎您的光临，并对您的信任表示衷心的感谢！

您于 2023-11-11 （体检编号：425977）完成健康检查，本机构的各科医生已根据您的体检项目及结果，汇总成此份健康体检报告，并经总检医生审核。据此提出对您健康状况的综合分析及建议。

瑞慈健康体检倡导“大健康、大康复”，提出“健康是第一财富（Rich）”的人文理念。希望您仔细阅读并妥善地保管此份健康体检报告，并认真关注报告中的提示与建议，若您对报告内容有任何疑问，可直接与瑞慈健康体检客服部联系，进一步咨询。

健康体检咨询电话：**0352-2824444**

客户服务咨询电话：**0352-2830597**

400-6112995

瑞慈健康体检报告由下列内容组成：

第一部分：主检报告

第二部分：分科分项结果

第三部分：检验报告

第四部分：附表

主检报告

检查综述

- 1、【血常规（五分类）】 淋巴细胞绝对值(LY#)偏低 ($1.09 \times 10^9/L$) 淋巴细胞百分比(LY%)偏低 (14.9 %) 中性粒细胞百分比(GR%)偏高 (77.0 %) 嗜酸性粒细胞绝对值(E0#)偏低 ($0.01 \times 10^9/L$) 嗜酸性粒细胞百分比(E0%)偏低 (0.1 %)
- 2、【肾功能五项】 $\beta 2$ 微球蛋白偏高 (3.06 mg/L)
- 3、【尿液分析+尿沉渣】 维生素 C+- 鳞状上皮细胞偏高 (26 个/u1) 粘液丝偏高 (21 个/u1)
- 4、【心电图】 1. 窦性心律不齐
- 5、【C13 检测幽门螺杆菌】 阳性+
- 6、【甲状腺彩超】 甲状腺右侧叶结节 TI-RADS 3 级 建议复查

医生建议

【淋巴细胞绝对值(LY#)偏低】：

(1) 成人全血淋巴细胞正常参考值为 $0.8-4.0 \times 10^9/L$ ，占白细胞总数的 20-40%，降低多见于中性粒细胞增高而致淋巴细胞相对减少。建议复查并结合其它血常规指标及临床进行综合评估。

【嗜酸性粒细胞百分比(E0%)偏低】：

(1) 供内科结合临床参考。

【嗜酸性粒细胞绝对值(E0#)偏低】：

(1) 建议内科咨询，定期复查。

【淋巴细胞百分比(LY%)偏低】：

(1) 供内科结合临床参考。

【中性粒细胞百分比(GR%)偏高】：

(1) 供内科结合临床参考。

【 $\beta 2$ 微球蛋白偏高】：

(1) 建议泌尿外科结合临床参考。

【鳞状上皮细胞偏高】：

(1) 在生理情况下，机体正常的新陈代谢都会引起鳞状上皮细胞的脱离，这是一种正常的机体现象。如果长时间出现鳞状上皮细胞偏高的现象时，则有可能是尿路感染、泌尿系统结石等因素导致，应及时往泌尿外科进一步诊断治疗。

【粘液丝偏高】：

(1) 尿常规中粘液丝是由尿路中细胞分泌出来的，在有尿路感染时分泌会明显增多，且伴有炎症细胞的出现。

(2) 粘液丝偏高，可分为生理性偏高和病理性偏高两种，生理性偏高一般是由于喝水较少导致的尿液浓缩，一般在喝水后就能达到稀释的效果。

(3) 病理性的粘液丝偏高是由于泌尿系炎症或者是前列腺炎导致的，需要注意观察，多喝水，同时有白细胞等炎症细胞增多时，应及时服用抗感染药物治疗。如果仅有粘液丝的增多而没有白细胞等炎症细胞增多时，尿路有炎症的可能性不大。

(4) 建议平时饮食注意清淡，多喝水，少吃油腻和辛辣的食物，要注意个人清洁卫生，勤洗阴部，注意休息。

【维生素 C+-】：

(1) 尿液中维生素 C 阳性，一般提示饮食中摄入维生素 C 含量较高的食物，引起尿液中维生素 C 呈阳性反应。建议定期复查尿常规。

【窦性心律不齐】：

(1) 供内科临床参考，可见于正常人，无重要临床意义。

(2) 见于正常人，是一种随呼吸节律而变化的正常心律。

【甲状腺右侧叶结节】：

(1) 甲状腺结节是一种常见的甲状腺疾病，很多甲状腺疾病可表现为结节，如可由甲状腺退行性变、炎症、自身免疫性及新生物等多种病变所致。甲状腺结节在各个年龄段的男女人群中均可见到，但中年女性中较多。

(2) 甲状腺结节分良性和恶性两大类，良性的占绝大多数，恶性者不足 1%，判断甲状腺结节的良恶主要依靠病史、体格检查、放射性核素扫描、穿刺细胞学检查。

(3) 建议往外科就诊，进一步检查，明确诊断，结合临床诊治并定期复查。

【呼气试验检验报告阳性】：

(1) 提示幽门螺旋杆菌（HP）感染。幽门螺旋杆菌是慢性活动性胃炎的病原菌，是消化道溃疡和胃癌等疾病的重要致病因子。

(2) 没有临床症状者（如中上腹不适、饱胀、反酸、恶心等），可暂不进行抗 HP 治疗。如果是 HP 感染的消化性溃疡、慢性胃炎、早期胃癌切除后和需要长期服用非甾体类抗炎药物（如阿司匹林）者，应在专科医生指导下进行抗 HP 治疗。

(3) 建议您先进行胃镜检查，或往消化内科咨询，再决定是否进行根除治疗。

汇总医生： 丁昊炜

主检日期： 2023-11-20

主检医生：

分科结果

身高、体重、血压

项目名称	检查结果	项目名称	检查结果
身高	169cm	体重	53kg
血压	114/67mmHg		

***小结：**

未见异常

操作员：赵婉如 检查日期：2023-11-19 检查医生：名燕凌

妇科内诊

项目名称	检查结果	项目名称	检查结果
外阴	正常	尿道口	正常
阴道	通畅	子宫	正常
附件	正常	宫颈	光滑
后穹窿	正常		

***小结：**

未见异常

操作员：薛荣丽 检查日期：2023-11-19 检查医生：薛荣丽

检验报告

宫颈涂片

项目名称	检查结果	单位	参考值	提示
宫颈涂片	巴氏 I 级			

***小结:**

未见异常

操作员：刘慧芳 检查日期:2023-11-20 检查医生:陈建国

尿液分析+尿沉渣

项目名称	检查结果	单位	参考值	提示
白细胞尿	8	个/ul	0.000-13.000	
上皮细胞(EC)	26	/HP	0.000-28.000	
管型(CAST)	0	个/ul	0.000-1.000	
霉菌(尿)	0	/HP	0.000-0.001	
结晶	0	/HP	0.000-10.000	
透明度(CLA)	清亮			
胆红素(BIL)	-			
隐血(ERY)	-			
小圆上皮细胞(SRC)	0	个/ul		
维生素 C	+-			
异常红细胞	0	个/ul	0.000-3.000	
红细胞(正常)	0	个/ul	0.000-6.000	
鳞状上皮细胞	26	个/ul	0.000-0.001	↑
粘液丝	21	个/ul	0.000-0.001	↑
颜色(Colour)	淡黄色			
尿葡萄糖(GLU)	-			
酮体(KET)	-			

比重(SG)	1.020		1.003-1.030	
酸碱度(PH)	6.0		4.600-8.000	
尿蛋白质(PRO)	-			
尿胆原(URO)	-			
亚硝酸盐(NIT)	-			
红细胞(尿)(RBC)	0	个/ul	0.000-6.000	
尿白细胞(LEU)	-			

***小结:**

维生素 C+- 鳞状上皮细胞偏高(26 个/ul) 粘液丝偏高(21 个/ul)

操作员：刘慧芳 检查日期:2023-11-20 检查医生:陈建国

大便常规+便潜血

项目名称	检查结果	单位	参考值	提示
性状	软便			
虫卵	未检见			
红细胞(大便)	未检见			
白细胞(大便)	未检见			
颜色(大便)	褐色			
潜血实验	阴性			

***小结:**

未见异常

操作员：刘慧芳 检查日期:2023-11-20 检查医生:陈建国

血常规（五分类）

项目名称	检查结果	单位	参考值	提示
白细胞(WBC)	7.30	10 ⁹ /L	3.5--9.5	
淋巴细胞绝对值(LY#)	1.09	10 ⁹ /L	1.1--3.2	↓
淋巴细胞百分比(LY%)	14.9	%	20--50	↓

中性粒细胞绝对值(GR#)	5.62	10 ⁹ /L	1.8--6.3	
中性粒细胞百分比(GR%)	77.0	%	40--75	↑
嗜碱性粒细胞绝对值(BA#)	0.02	10 ⁹ /L	0--0.06	
嗜碱性粒细胞百分比(BA%)	0.3	%	0--1.0	
嗜酸性粒细胞绝对值(EO#)	0.01	10 ⁹ /L	0.02--0.52	↓
嗜酸性粒细胞百分比(EO%)	0.1	%	0.4--8.0	↓
血小板(PLT)	242	10 ⁹ /L	125--350	
血小板分布宽度(PDW)	15.5	%	15--17	
平均血小板体积(MPV)	9.3	fl	6.0--14.0	
血小板压积(PCT)	0.225	%	0.11--0.28	
红细胞(RBC)	4.50	10 ¹² /L	3.8--5.1	
血红蛋白	136	g/L	115--150	
红细胞压积(HCT)	40.8	%	35--45	
红细胞平均体积(MCV)	90.7	fl	82--100	
平均血红蛋白含量(MCH)	30.2	pg	27--34	
平均血红蛋白浓度(MCHC)	333	g/L	316--354	
单核细胞绝对值(MO#)	0.56	10 ⁹ /L	0.1--0.60	
单核细胞百分比(MO%)	7.7	%	3--10	
红细胞分布宽度标准差(RDW-SD)	43.1	fl	35--56	
红细胞分布宽度变异系数(RDW-CV)	12.5	%	10.6--16.6	
大血小板比率	19.9	%	11--45	
大血小板数目	48	10 ⁹ /L	30--90	
未成熟粒细胞数目	0.01	10 ⁹ /L	0--999	
未成熟粒细胞百分比	0.1	%	0--100	
有核红细胞数目	0.000	10 ⁹ /L	0--9999	
有核红细胞百分比	0.00	/100WBC	0--9999	

***小结：**

淋巴细胞绝对值(LY#)偏低($1.09 \times 10^9/L$) 淋巴细胞百分比(LY%)偏低(14.9%) 中性粒细胞百分比(GR%)偏高(77.0%) 嗜酸性粒细胞绝对值(EO#)偏低($0.01 \times 10^9/L$) 嗜酸性粒细胞百分比(EO%)偏低(0.1%)

操作员：贺琰 检查日期：2023-11-11 检查医生：陈建国

空腹血糖

项目名称	检查结果	单位	参考值	提示
葡萄糖(GLU)	4.67	mmol/L	3.900-6.100	

***小结：**

未见异常

操作员：刘慧芳 检查日期：2023-11-20 检查医生：陈建国

肝功能九项

项目名称	检查结果	单位	参考值	提示
总蛋白(T PROT)	70.6	g/L	65.000-85.000	
白蛋白(ALB)	49.30	g/L	40.000-55.000	
球蛋白(GLB)	21.30	g/L	15.000-35.000	
白蛋白/球蛋白(ALB/GLB)	2.31		1.000-2.500	
总胆红素(TBIL)	15.90	umol/L	0.000-21.000	
直接胆红素(DBIL)	3.9	umol/L	0.000-8.000	
间接胆红素(IBIL)	12.00	umol/L	0.000-17.390	
丙氨酸氨基转移酶(ALT)	11.00	U/L	9.000-50.000	
门冬氨酸氨基转移酶(AST)	18.00	U/L	13.000-35.000	
谷草比谷丙	1.64		0.400-2.500	

***小结：**

未见异常

血脂四项

项目名称	检查结果	单位	参考值	提示
动脉硬化指数	1.59		1.310-3.190	
总胆固醇(CHOL)	4.06	mmol/L	0.000-5.200	
甘油三脂(TG)	0.70	mmol/L	0.700-1.700	
低密度脂蛋白(LDL)	2.20	mmol/L	0.000-4.130	
高密度脂蛋白(HDL)	1.38	mmol/L	0.770-1.550	

***小结：**

未见异常

肾功能五项

项目名称	检查结果	单位	参考值	提示
肌酐(CREA)	62.00	umol/L	41.000-73.000	
尿酸(UA)	300.00	umol/L	200.000-420.000	
β2 微球蛋白测定	3.06	mg/L	0.800-1.800	↑
尿素测定 (Urea)	5.10	mmol/L	2.600-7.500	
尿微量白蛋白	21.55	ug/ml	0.000-30.000	

***小结：**

β2 微球蛋白偏高(3.06 mg/L)

大同现代医学检验实验室

液基薄层细胞学图文报告

ID: 2023091867

病理号: 087905

姓名: 李辉

性别: 女

年龄: 27岁

送检科室: 体检科

电话号码: 17835247887

床号:

病历号:

体检号: 2305101331

送检医院: 大同瑞慈康复体检 送检日期: 2023-11-20

末次月经:

送检医生:

采样日期:

报告日期: 2023-11-20

标本满意度: 满意

细胞量: >40%

红细胞:

经期样本:

颈管细胞:

化生细胞:

鳞状细胞:

宫颈柱状细胞:

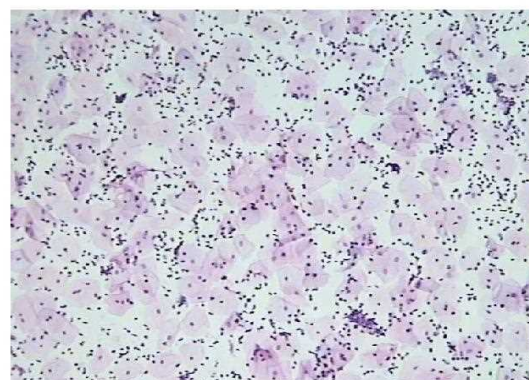
未见上皮内病变/恶性细胞:

正常范围内:

良性反应性改变:

- 炎性:
- 放疗:
- 妊娠:
- 萎缩性:
- 宫内避孕器:
- 其他:

- 轻度:
- 中度:
- 重度:



病原体: 滴虫感染: 念珠菌感染: 细菌感染:

提示 HPV 感染: 疱疹病毒感染:

鳞状上皮细胞分析:

- 非典型鳞状细胞:
- 倾向上皮内瘤变:
 - 倾向良性反应性改变:
 - 不能明确意义(ASC-US):
 - 不排除高度病变(ASC-H):

- 上皮内低度病变: 鳞癌:
- 上皮内高度病变:
- CIN2:
 - CIN3:

腺上皮细胞分析:

非典型腺细胞:

- 宫内膜:
- 来源不明:

非典型腺细胞(宫颈管):

- 倾向原位腺癌:
- 不能明确意义:
- 倾向良性反应性改变:

腺癌:

- 宫颈管:
- 宫内膜:
- 其它:

炎细胞:

- 轻度:
- 中度:
- 重度:

可疑腺癌:

诊断意见: 未见上皮内病变或恶性细胞 (NILM)。

建议:

报告医师: 张荣生

地址: 大同市魏都大道 79 号, 本报告医师签字后有效
咨询: 0352-2830587 4006-122-995

妇科细胞学是筛查项目, 出于技术原因, 可能会有假阴性结果, 本检测仅对来样负责, 如果对结果有疑义, 请在收到报告 7 天内与我们联系。

大同瑞慈康复医院 12导联心电图报告

李辉 女 27岁

体检号:425977

病床号:

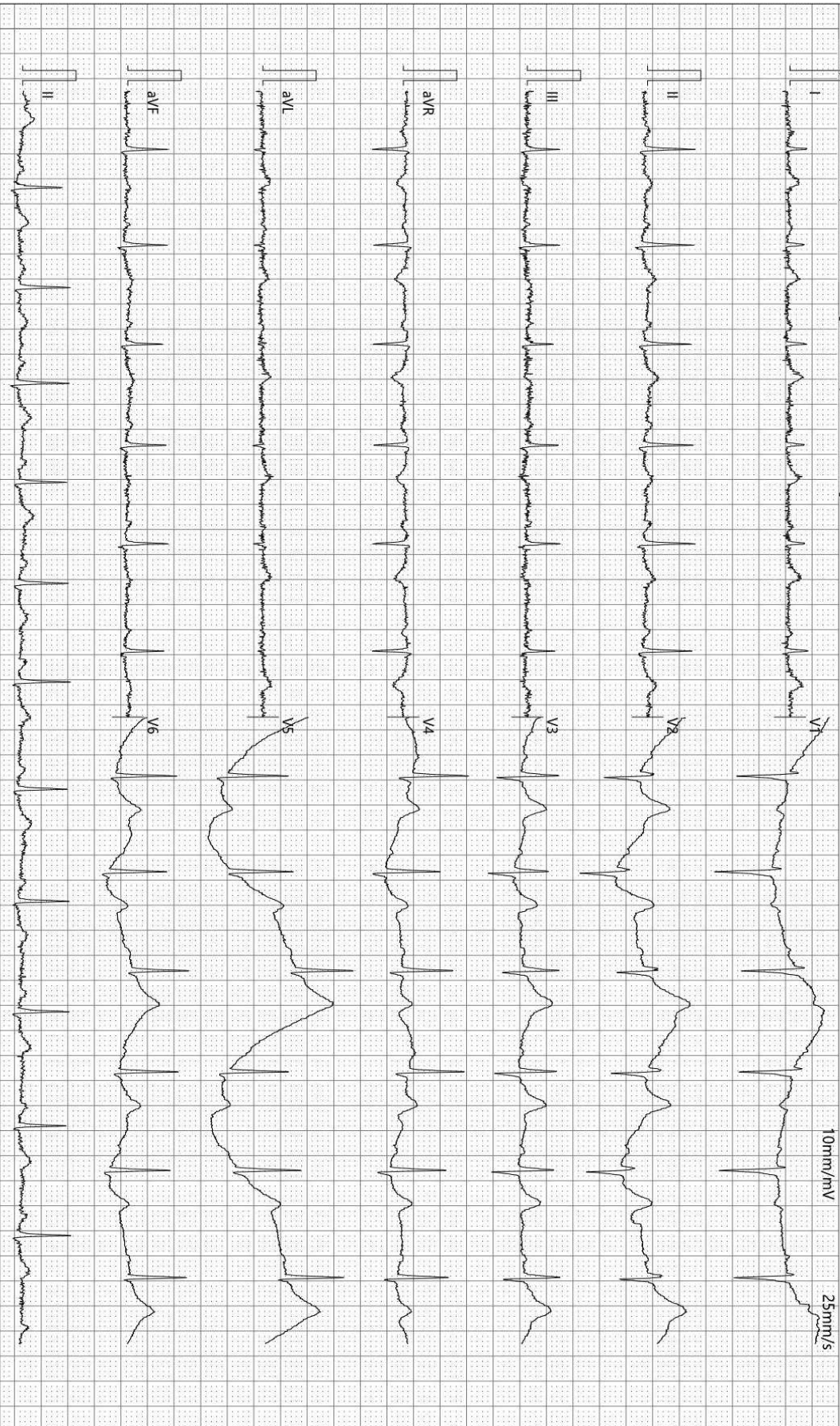
诊断结果:

窦性心律不齐

诊断医生:

张之生

HR : 71bpm [60 ~ 100bpm]
P : 105ms [0 ~ 110ms]
PR : 164ms [120 ~ 200ms]
QRS : 99ms [60 ~ 100ms]
QT/QTc : 385/421ms [320 ~ 440/0 ~ 460ms]
P/QRS/T : 61/65/14deg. [0 ~ 75/-30 ~ 90/0 ~ 75deg]
RV5/SV1 : 1.119/1.018mV [0.0 ~ 2.5/0.0 ~ 2.0mV]



检查时间:2023-11-11 08:31:52

诊断时间:2023-11-11 08:38:26

SEMIP V1.90

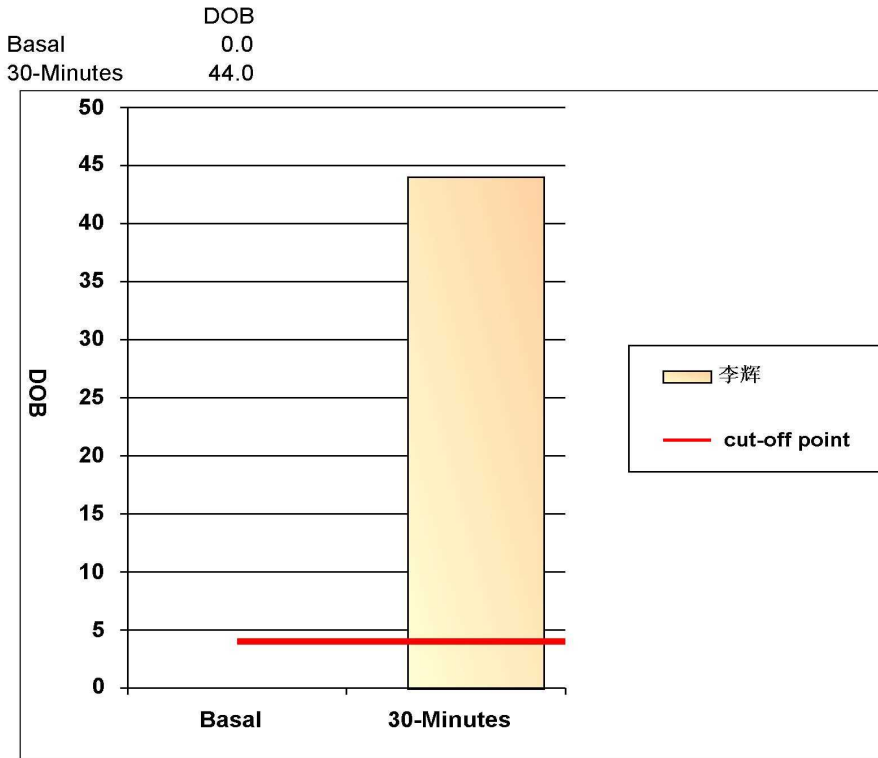
仅供临床参考

大同瑞慈健康体检

¹³C呼气试验检验报告

患者姓名	李辉	年龄	27	性别	女
患者 ID	2305101331	日期	2023年11月11日	联系电话	
申请医生		备注		设备型号	YH08

¹³C呼气试验



阳性参考值 (Delta Over Baseline(DOB)):

30分钟的DOB值:	\geq	4.0	阳性+
	$<$	4.0	阴性-

检测结果: DOB= 44 阳性+

结论: 您本次检测的结果为阳性, 有幽门螺杆菌感染

检测医生: 曹居杰

DR 诊断图文报告

流水号: 2305101331

影像号: DX20231110032

姓名: 李辉

年龄: 27 岁

性别: 女

检查设备: 西门子数字 X 线摄影

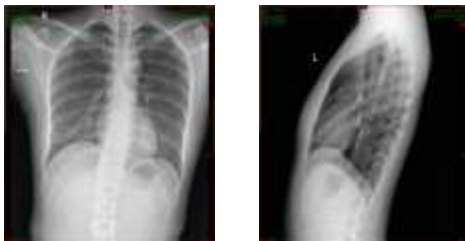体检号: 425977

申请医院: 本院

体检科室: 体检科

检查部位: 胸部照相

经典图像:



影像所见:

胸廓对称。气管居中，纵隔无移位。双肺野清晰。肺门影未见增大。心脏大小、形态正常。双膈面光滑，肋膈角锐利。

影像诊断:

胸部平片未见异常。

报告医师: 李贵

检查日期: 2023-11-11

审核医师: 李贵

报告日期: 2023-11-11

超声诊断图文报告

流水号: 2305101331

影像号: 1453858

姓名: 李辉

年龄: 27 岁

性别: 女

检查设备: Vivid E95

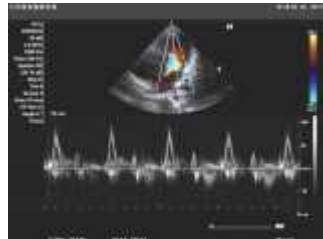
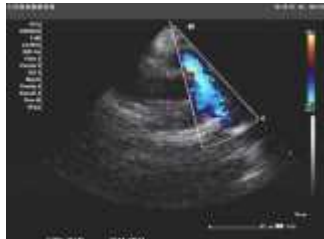体检号: 425977

申请医院: 本院

体检科室: 体检科

检查部位: 心脏彩超

经典图像:



影像所见:

超声测量 (单位: mm)

升主动脉内径 25 (32±3mm)

左房内径 30 (35mm)

室间隔 10 (8-11mm)

左室内径 39 (47±4mm)

左室后壁 9 (8-11mm)

EF68% (50-80%)

右室内径 25 (36±4mm)

右房内径 28 (36±4mm)

FS38% (28-41%)

主肺动脉内径 20 (23±3mm)

升主动脉内径正常, 心脏各腔室大小正常, 室间隔厚度正常, 左室壁未见明显节段性运动异常, 各瓣膜及启闭功能未见明显异常, 舒张期二尖瓣口血流频谱 E/A>1, 心包腔未见积液。

影像诊断:

心脏结构及功能未见明显异常

报告医师: 郭丽霞

检查日期: 2023-11-19

审核医师: 郭丽霞

报告日期: 2023-11-19



大同市医学影像研究中心

注: 本报告仅供临床医生参考!

地址: 大同市魏都大道 79 号。若有疑问, 请致电: 0352-2830580

超声诊断图文报告

流水号: 2305101331

影像号: 1453861

姓名: 李辉

年龄: 27 岁

性别: 女

检查设备: Vivid E95

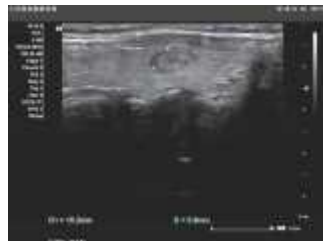
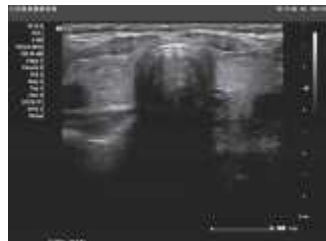体检号: 425977

申请医院: 本院

体检科室: 体检科

检查部位: 甲状腺彩超

经典图像:



影像所见:

甲状腺双侧叶形态正常, 包膜完整, 右侧叶实质内探及大小约 1.0*0.6cm 等回声结节, 形态规则, 边界清, 内回声不均匀, 见数个点状强回声, 结节周边见低回声晕, 结节内可见少许血流信号, 余实质回声均匀。

双侧颈部未见明显肿大淋巴结。

影像诊断:

甲状腺右侧叶结节 TI-RADS 3 级 建议复查

报告医师: 郭丽霞

检查日期: 2023-11-19

审核医师: 郭丽霞

报告日期: 2023-11-19

超声诊断图文报告

流水号: 2305101331

影像号: 1453863

姓名: 李辉

年龄: 27 岁

性别: 女

检查设备: Vivid E95

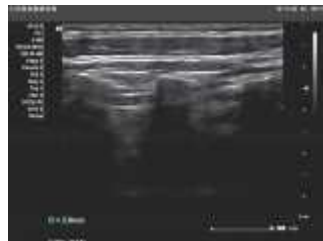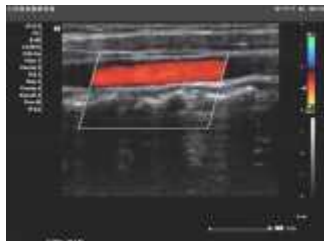
体检号: 425977

申请医院: 本院

体检科室: 体检科

检查部位: 颈部血管彩超

经典图像:



影像所见:

右锁骨下动脉起始处、双侧颈总动脉、颈内、颈外动脉起始段内中膜不增厚，内壁欠光滑，管壁未见明确强回声斑。CDFI: 血流充盈好。PW: 频谱形态正常。

双侧椎动脉走行正常，椎动脉内径正常，管壁不厚，管腔内为无回声，CDFI: 血流充盈好。PW: 频谱正常。

影像诊断:

双侧颈动脉、椎动脉未见明显异常

报告医师: 郭丽霞

检查日期: 2023-11-19

审核医师: 郭丽霞

报告日期: 2023-11-19

超声诊断图文报告

流水号: 2305101331

影像号: 1453866

姓名: 李辉

年龄: 27 岁

性别: 女

检查设备: Vivid E95

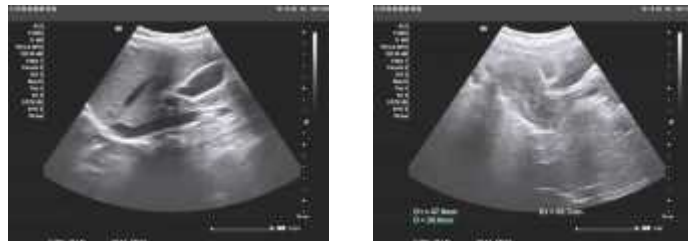
体检号: 425977

申请医院: 本院

体检科室: 体检科

检查部位: 全腹彩超

经典图像:



影像所见:

肝脏大小形态正常, 包膜光滑完整, 实质回声均匀, 肝内管道系统走行清晰, 门静脉及肝内胆管不扩张。

胆囊大小形态正常, 壁不厚、光滑, 囊内透声好, 肝外胆管不扩张。

胰腺大小形态正常, 实质回声均匀, 主胰管不扩张。

脾脏大小形态正常, 实质回声均匀, 脾门静脉不宽。

双肾大小形态正常, 皮髓质分界清晰, 集合系统未见分离, 双侧输尿管未见扩张。

膀胱充盈佳, 未见明显异常。

前位子宫, 大小约 4.8*4.4*3.6cm, 肌壁回声均匀, 内膜线清晰, 厚 0.5cm, 宫颈厚约 2.7cm, 双侧附件区未见异常。

影像诊断:

肝、胆、脾、胰、双肾、子宫、双侧附件区未见明显异常

报告医师: 郭丽霞

检查日期: 2023-11-19

审核医师: 郭丽霞

报告日期: 2023-11-19