

2305101323

大同瑞慈健康体检

报 告 册

体检编号	425969	工号	293
姓名	张文霞		
性别	女	年龄	33岁
单位	山西银行大同分行		
部门	山西银行大同分行-西环路支行		
联系电话	18635222865		
体检日期	2023-11-08		

尊敬的张文霞女士您好！

首先,瑞慈健康体检全体员工欢迎您的光临,并对您的信任表示衷心的感谢！

您于 2023-11-08 (体检编号: 425969) 完成健康检查,本机构的各科医生已根据您的体检项目及结果,汇总成此份健康体检报告,并经总检医生审核。据此提出对您健康状况的综合分析及建议。

瑞慈健康体检倡导“大健康、大康复”,提出“健康是第一财富 (Rich)”的人文理念。希望您仔细阅读并妥善地保管此份健康体检报告,并认真关注报告中的提示与建议,若您对报告内容有任何疑问,可直接与瑞慈健康体检客服部联系,进一步咨询。

健康体检咨询电话: **0352-2824444**

客户服务咨询电话: **0352-2830597**

400-6112995

瑞慈健康体检报告由下列内容组成:

第一部分:主检报告

第二部分:分科分项结果

第三部分:检验报告

第四部分:附表

主检报告

检查综述

- 1、【肾功能五项】 $\beta 2$ 微球蛋白偏高(1.94 mg/L)
- 2、【尿液分析+尿沉渣】 隐血(ERY)+- 鳞状上皮细胞偏高(9 /HP) 粘液丝偏高(1 /HP)
- 3、【乳腺彩超】 左乳结节 BI-RADS 2级

医生建议

【 $\beta 2$ 微球蛋白偏高】：

(1) 建议泌尿外科结合临床参考。

【鳞状上皮细胞偏高】：

(1) 在生理情况下，机体正常的新陈代谢都会引起鳞状上皮细胞的脱离，这是一种正常的机体现象。如果长时间出现鳞状上皮细胞偏高的现象时，则有可能是尿路感染、泌尿系统结石等因素导致，应及时往泌尿外科进一步诊断治疗。

【粘液丝偏高】：

- (1) 尿常规中粘液丝是由尿路中细胞分泌出来的，在有尿路感染时分泌会明显增多，且伴有炎症细胞的出现。
- (2) 粘液丝偏高，可分为生理性偏高和病理性偏高两种，生理性偏高一般是由于喝水较少导致的尿液浓缩，一般在喝水后就能达到稀释的效果。
- (3) 病理性的粘液丝偏高是由于泌尿系炎症或者是前列腺炎导致的，需要注意观察，多喝水，同时有白细胞等炎症细胞增多时，应及时服用抗感染药物治疗。如果仅有粘液丝的增多而没有白细胞等炎症细胞增多时，尿路有炎症的可能性不大。
- (4) 建议平时饮食注意清淡，多喝水，少吃油腻和辛辣的食物，要注意个人清洁卫生，勤洗阴部，注意休息。

【隐血(ERY)+-】：

- (1) 尿隐血可分为肉眼血尿和镜下血尿。肉眼血尿是指肉眼能见到血色的尿，尿液呈洗肉水色或血色，通常在1000ml尿中含有1ml血液即肉眼可见。镜下血尿是指尿的颜色正常，通过显微镜可以观察到尿液中含红细胞，通常离心沉淀后的尿液镜检每高倍视野有红细胞3个以上。
- (2) 尿隐血是泌尿系疾病常见的症状之一，生理情况下女性生理期、运动后等都可以引起，病理情况下大多是由泌尿系统疾病引起，如泌尿系炎症、尿路结石等，也有一些血尿是由全身性疾病或泌尿系统邻近器官所致。
- (3) 需要指出的是：尿液呈红色并不都是血尿，有些药物、食物都能使尿液呈红色、橙色或褐色；由于严重创伤、错误输血等大量红细胞或组织破坏，也可导致血红蛋白或肌红蛋白血尿。
- (4) 建议往泌尿外科进一步复查，以明确诊断。

【左乳结节】：

- (1) 乳腺结节是乳腺组织导管和乳小叶在结构上的退行性变及进行性结缔组织的生长，主要以乳房周围性疼痛为特征，或在情绪变化、劳累、天气变化时加重，每月月经前疼痛加剧，行经后疼痛减退或消失。其主要原因是由于内分泌失调。
- (2) 建议少吃刺激性食物或进行药物治疗干预，必要时外科诊治。

汇总医生： 丁昊炜

主检日期： 2023-11-09

主检医生：

分科结果

身高、体重、血压

项目名称	检查结果	项目名称	检查结果
身高	164cm	体重	58kg
血压	110/63mmHg		

***小结：**

未见异常

操作员：杨彦霞

检查日期：2023-11-08

检查医生：张彬艳

妇科内诊

项目名称	检查结果	项目名称	检查结果
外阴	正常	尿道口	正常
阴道	通畅	子宫	正常
附件	正常	宫颈	光滑
后穹窿	正常		

***小结：**

未见异常

操作员：许艳华

检查日期：2023-11-08

检查医生：许艳华

检验报告

宫颈涂片

项目名称	检查结果	单位	参考值	提示
宫颈涂片	巴氏 IIa 级			

*小结:

未见异常

操作员：李佳敏 检查日期:2023-11-08 检查医生:陈建国

尿液分析+尿沉渣

项目名称	检查结果	单位	参考值	提示
白细胞尿	3	个/ul	0--13	
上皮细胞(EC)	9	/HP	0--28	
管型(CAST)	0	个/ul	0--1	
霉菌(尿)	0	/HP	0--0	
结晶	0	/HP	0--10	
透明度(CLA)	清亮			
胆红素(BIL)	-		阴性	
隐血(ERY)	+-		阴性	
小圆上皮细胞(SRC)	0	个/ul	0--0	
维生素 C	-		阴性	
异常红细胞	0	个/ul	0--3	
红细胞(正常)	2	个/ul	0--6	
鳞状上皮细胞	9	个/ul	0--0	↑
粘液丝	1	个/ul	0--0	↑
颜色(Colour)	淡黄色			
尿葡萄糖(GLU)	-		阴性	
酮体(KET)	-		阴性	

比重(SG)	1.020		1.003--1.030	
酸碱度(PH)	6.5		4.5--8.0	
尿蛋白质(PRO)	-		阴性	
尿胆原(URO)	-		阴性	
亚硝酸盐(NIT)	-		阴性	
红细胞(尿)(RBC)	2	个/ul	0--6	
尿白细胞(LEU)	-		阴性	

***小结:**

隐血(ERY)+- 鳞状上皮细胞偏高(9 /HP) 粘液丝偏高(1 /HP)

操作员：祁佳佳 检查日期:2023-11-08 检查医生:陈建国

血常规（五分类）

项目名称	检查结果	单位	参考值	提示
白细胞(WBC)	6.25	10 ⁹ /L	3.5--9.5	
淋巴细胞绝对值(LY#)	1.84	10 ⁹ /L	1.1--3.2	
淋巴细胞百分比(LY%)	29.4	%	20--50	
中性粒细胞绝对值(GR#)	4.09	10 ⁹ /L	1.8--6.3	
中性粒细胞百分比(GR%)	65.6	%	40--75	
嗜碱性粒细胞绝对值(BA#)	0.01	10 ⁹ /L	0--0.06	
嗜碱性粒细胞百分比(BA%)	0.2	%	0--1.0	
嗜酸性粒细胞绝对值(EO#)	0.05	10 ⁹ /L	0.02--0.52	
嗜酸性粒细胞百分比(EO%)	0.7	%	0.4--8.0	
血小板(PLT)	233	10 ⁹ /L	125--350	
血小板分布宽度(PDW)	15.8	%	15--17	
平均血小板体积(MPV)	9.6	fl	6.0--14.0	
血小板压积(PCT)	0.224	%	0.11--0.28	
红细胞(RBC)	4.27	10 ¹² /L	3.8--5.1	

血红蛋白	138	g/L	115--150	
红细胞压积(HCT)	40.4	%	35--45	
红细胞平均体积(MCV)	94.6	fl	82--100	
平均血红蛋白含量(MCH)	32.4	pg	27--34	
平均血红蛋白浓度(MCHC)	342	g/L	316--354	
单核细胞绝对值(MO#)	0.26	10 ⁹ /L	0.1--0.60	
单核细胞百分比(MO%)	4.1	%	3--10	
红细胞分布宽度标准差(RDW-SD)	43.5	fl	35--56	
红细胞分布宽度变异系数(RDW-CV)	12.2	%	10.6--16.6	
大血小板比率	22.1	%	11--45	
大血小板数目	51	10 ⁹ /L	30--90	
未成熟粒细胞数目	0.01	10 ⁹ /L	0--999	
未成熟粒细胞百分比	0.1	%	0--100	
有核红细胞数目	0.000	10 ⁹ /L	0--9999	
有核红细胞百分比	0.00	/100WBC	0--9999	

***小结:**

未见异常

操作员：贺琰 检查日期:2023-11-08 检查医生:陈建国

空腹血糖

项目名称	检查结果	单位	参考值	提示
葡萄糖(GLU)	5.41	mmol/L	3.89--6.1	

***小结:**

未见异常

操作员：王文静 检查日期:2023-11-08 检查医生:陈建国

肝功能九项

项目名称	检查结果	单位	参考值	提示
总蛋白(T PROT)	71.4	g/L	65--85	
白蛋白(ALB)	48.30	g/L	40--55	
球蛋白(GLB)	23.10	g/L	15--35	
白蛋白/球蛋白(ALB/GLB)	2.09		1.0--2.5	
总胆红素(TBIL)	20.70	umol/L	0--21	
直接胆红素(DBIL)	4.7	umol/L	0--8.0	
间接胆红素(IBIL)	16.00	umol/L	0--17.39	
丙氨酸氨基转移酶(ALT)	21.00	U/L	7--40	
门冬氨酸氨基转移酶(AST)	16.00	U/L	13--35	
谷草比谷丙	0.76		0.4--2.5	

***小结:**

未见异常

操作员：王文静

检查日期:2023-11-08

检查医生:陈建国

血型检测

项目名称	检查结果	单位	参考值	提示
ABO 血型	B 型			
RH 血型	阳性			

***小结:**

未见异常

操作员：贺琰

检查日期:2023-11-08

检查医生:陈建国

血脂四项

项目名称	检查结果	单位	参考值	提示
动脉硬化指数	2.59		1.31--3.19	
总胆固醇(CHOL)	4.67	mmol/L	2.59--5.2	
甘油三脂(TG)	1.18	mmol/L	0.7--1.7	

低密度脂蛋白(LDL)	3.16	mmol/L	0--4.13	
高密度脂蛋白(HDL)	1.22	mmol/L	0.77--1.55	

***小结:**

未见异常

操作员：王文静 检查日期:2023-11-08 检查医生:陈建国

肾功能五项

项目名称	检查结果	单位	参考值	提示
肌酐(CREA)	60.00	umol/L	41--73	
尿酸(UA)	298.00	umol/L	140--340	
β2 微球蛋白测定	1.94	mg/L	0.8--1.8	↑
尿素测定 (Urea)	4.30	mmol/L	2.6--7.5	
尿微量白蛋白	14.60	ug/ml	0--30	

***小结:**

β2 微球蛋白偏高(1.94 mg/L)

操作员：王文静 检查日期:2023-11-08 检查医生:陈建国

血沉 (ESR)

项目名称	检查结果	单位	参考值	提示
红细胞沉降率 (ESR)	6.2	mm/h	0--20	

***小结:**

未见异常

操作员：梁可欣 检查日期:2023-11-08 检查医生:陈建国

大同现代医学检验实验室

液基薄层细胞学图文报告

ID: 2023091225

病理号: 087416

姓名: 张文霞

性别: 女

年龄: 33岁

送检科室: 体检科

电话号码: 18635222865

床号:

病历号:

体检号: 2305101323

送检医院: 大同瑞慈康复体检 送检日期: 2023-11-08

末次月经:

送检医生:

采样日期:

报告日期: 2023-11-08

标本满意度: 满意

细胞量: >40%

红细胞:

经期样本:

颈管细胞:

化生细胞:

鳞状细胞:

宫颈柱状细胞:

未见上皮内病变/恶性细胞:

正常范围内:

- 良性反应性改变:
- 炎症:
 - 轻度:
 - 中度:
 - 重度:
 - 放疗:
 - 妊娠:
 - 萎缩性:
 - 宫内避孕器:
 - 其他:

病原体: 滴虫感染: 念珠菌感染: 细菌感染:

提示 HPV 感染: 疱疹病毒感染:

鳞状上皮细胞分析:

- 非典型鳞状细胞:
- 倾向上皮内瘤变:
 - 倾向良性反应性改变:
 - 不能明确意义(ASC-US):
 - 不排除高度病变(ASC-H):
- 上皮内低度病变: 鳞癌:
- 上皮内高度病变:
- CIN2:
 - CIN3:

腺上皮细胞分析:

非典型腺细胞:

- 宫内膜:
- 来源不明:

非典型腺细胞(宫颈管):

- 倾向原位腺癌:
- 不能明确意义:
- 倾向良性反应性改变:

腺癌:

- 宫颈管:
- 宫内膜:
- 其它:

炎细胞:

- 轻度:
- 中度:
- 重度:

可疑腺癌:

诊断意见: 未见上皮内病变或恶性细胞 (NILM)。

建议:

报告医师: 张荣生

地址: 大同市魏都大道 79 号, 本报告医师签字后有效
咨询: 0352-2830587 4006-122-995

妇科细胞学是筛查项目, 出于技术原因, 可能会有假阴性结果, 本检测仅对来样负责, 如果对结果有疑义, 请在收到报告 7 天内与我们联系。

大同瑞慈康复医院 12导联心电图报告

张文霞

女

33岁

ID:2305101323

申请科室:瑞慈体检科

体检号:425969

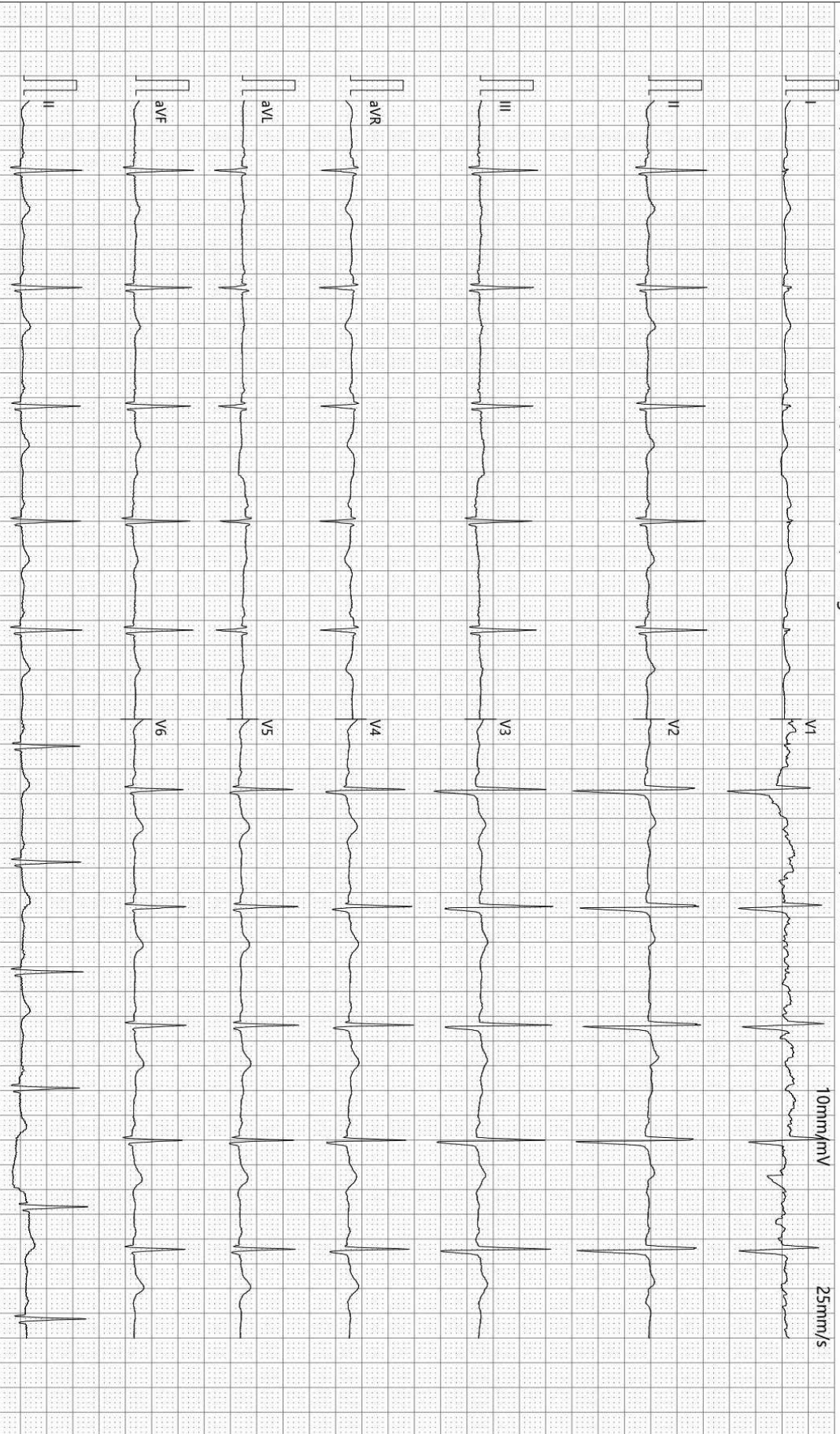
病床号:

HR: 64bpm
QT/QTc:448/465ms

P: 106ms
P/QRS/T: -21 / 82/47deg

PR: 156ms
RV5/SV1: 1.075/0.813mV

QRS: 88ms



诊断结果:

- 1 窦性心律
- 2 正常心电图

-35Hz ACS0

检查:2023-11-08 09:01:24

打印:2023-11-08 09:19:18

报告需医生确认:

SE-1515 V1.40

SEMIP V1.90

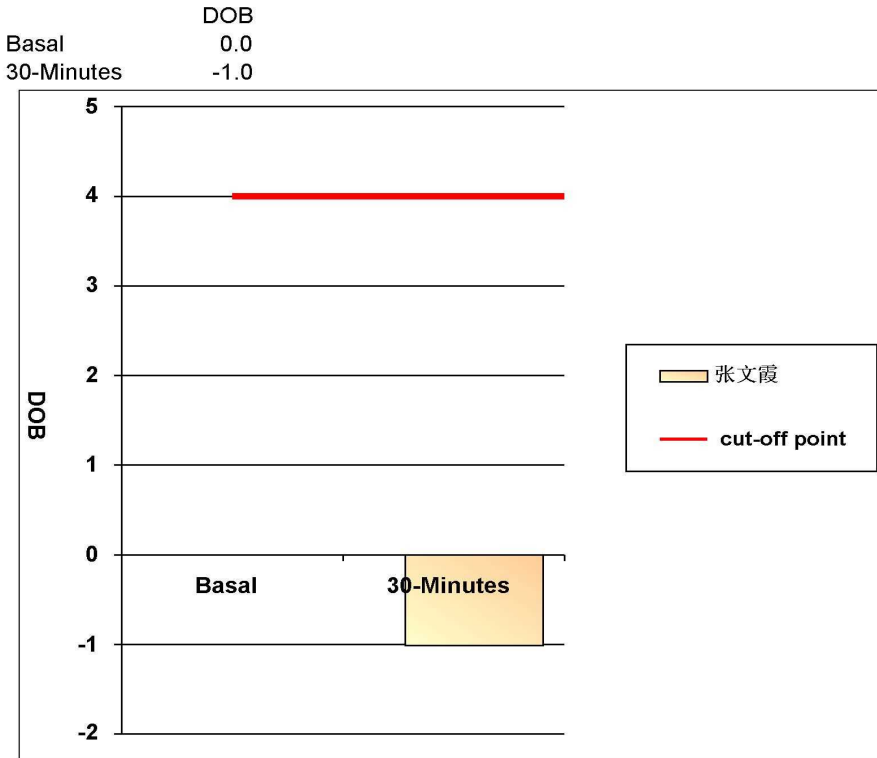
仅供临床参考

大同瑞慈健康体检

¹³C呼气试验检验报告

患者姓名	张文霞	年龄	33	性别	女
患者 ID	2305101323	日期	2023年11月08日	联系电话	
申请医生		备注		设备型号	YH08

¹³C呼气试验



阳性参考值 (Delta Over Baseline(DOB)):

30分钟的DOB值:	≥ 4.0	阳性+
	< 4.0	阴性-

检测结果: **DOB= -1** 阴性-

结论: 您本次检测结果为阴性, 正常, 无感染

检测医生: 曹居杰

双源 CT 诊断图文报告

流水号: 2305101323

影像号: CT20231108083

姓名: 张文霞

年龄: 33 岁

性别: 女

检查设备: 西门子量子双源 CT

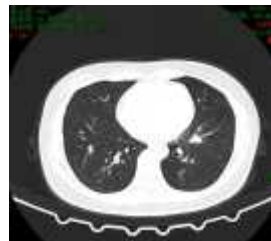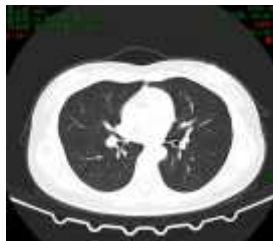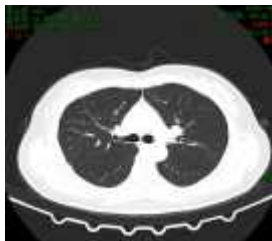体检号: 425969

申请医院: 本院

体检科室: 体检科

检查部位: CT 检查

经典图像:



影像所见:

胸廓对称, 骨性肋骨完整, 胸壁软组织结构良好, 两肺支气管血管纹理走行分布良好, 支气管束结构清晰, 双肺通气良好。肺门结构未见异常。纵隔无偏移, 段以上支气管通畅。心影及大血管形态结构正常, 纵隔内未见肿大淋巴结。胸膜未见异常。

影像诊断:

胸部未见明显异常

报告医师: 剧艳军

检查日期: 2023-11-08

审核医师: 剧艳军

报告日期: 2023-11-08

超声诊断图文报告

流水号: 2305101323

影像号: 1444069

姓名: 张文霞

年龄: 33 岁

性别: 女

检查设备: Vivid E95

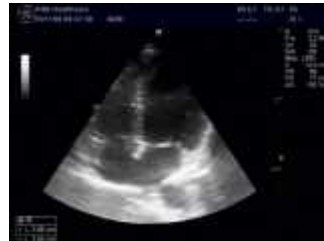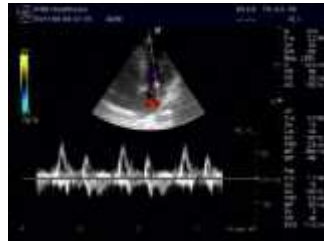
体检号: 425969

申请医院: 本院

体检科室: 体检科

检查部位: 心脏彩超

经典图像:



影像所见:

超声测量 (单位: mm)

升主动脉内径 22 (32±3mm)

左房内径 22 (35mm)

室间隔 8 (8-11mm)

左室内径 43 (47±4mm)

左室后壁 8 (8-11mm)

EF68% (50-80%)

右室内径 25 (36±4mm)

右房内径 27 (36±4mm)

FS38% (28-41%)

主肺动脉内径 20 (23±3mm)

升主动脉内径正常, 心脏各腔室大小正常, 室间隔厚度正常, 左室壁未见明显节段性运动异常, 各瓣膜及启闭功能未见明显异常, 舒张期二尖瓣口血流频谱 E/A>1, 心包腔未见积液。

影像诊断:

心脏结构及功能未见明显异常

报告医师: 李菊蓉

检查日期: 2023-11-08

审核医师: 李菊蓉

报告日期: 2023-11-08

超声诊断图文报告

流水号: 2305101323

影像号: 1444074

姓名: 张文霞

年龄: 33 岁

性别: 女

检查设备: Vivid E95

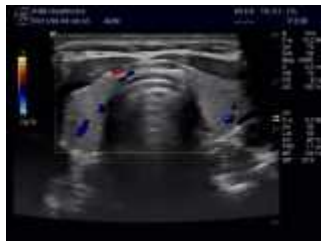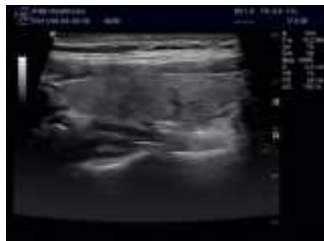体检号: 425969

申请医院: 本院

体检科室: 体检科

检查部位: 甲状腺彩超

经典图像:



影像所见:

甲状腺双侧叶形态正常, 包膜完整, 实质回声均匀, CDFI: 未见异常血流信号。
双侧颈部未见明显肿大淋巴结。

影像诊断:

甲状腺双侧叶未见异常

报告医师: 李菊蓉

检查日期: 2023-11-08

审核医师: 李菊蓉

报告日期: 2023-11-08

超声诊断图文报告

流水号: 2305101323

影像号: 1444076

姓名: 张文霞

年龄: 33 岁

性别: 女

检查设备: Vivid E95

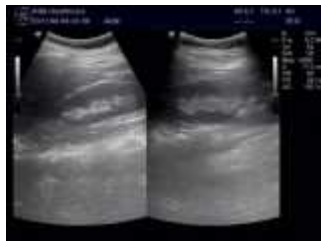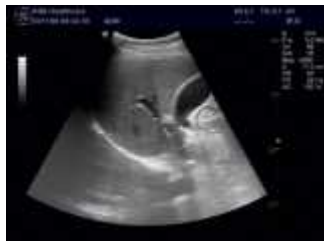体检号: 425969

申请医院: 本院

体检科室: 体检科

检查部位: 腹部彩超

经典图像:



影像所见:

肝脏大小形态正常, 包膜光滑完整, 实质回声均匀, 肝内管道系统走行清晰, 门静脉及肝内胆管不扩张。

胆囊大小形态正常, 壁不厚、光滑, 囊内透声好, 肝外胆管不扩张。

胰腺大小形态正常, 实质回声均匀, 主胰管不扩张。

脾脏大小形态正常, 实质回声均匀, 脾门静脉不宽。

双肾大小形态正常, 皮髓质分界清晰, 集合系统未见分离, 双侧输尿管未见扩张。

影像诊断:

肝、胆、脾、胰、双肾未见明显异常

报告医师: 李菊蓉

检查日期: 2023-11-08

审核医师: 李菊蓉

报告日期: 2023-11-08

超声诊断图文报告

流水号: 2305101323

影像号: 1444334

姓名: 张文霞

年龄: 33 岁

性别: 女

检查设备: Vivid E95

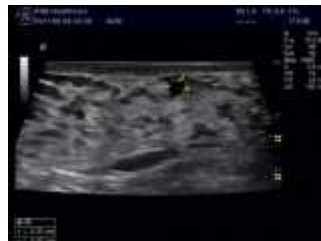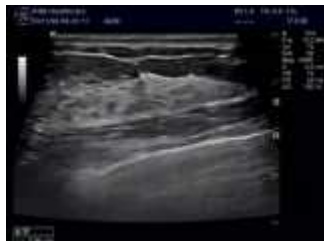体检号: 425969

申请医院: 本院

体检科室: 体检科

检查部位: 乳腺彩超

经典图像:



影像所见:

双侧乳腺腺体层次清晰, 右乳腺体厚 0.9cm, 左乳腺体厚 0.8cm, 乳导管未见扩张, 左乳乳头下方探及囊性结节, 大小约 0.4*0.3cm, 边界清, 内透声好, 右乳未见明显占位性病变, CDFI: 未见异常血流信号。

影像诊断:

左乳结节 BI-RADS 2 级

报告医师: 李菊蓉

检查日期: 2023-11-08

审核医师: 李菊蓉

报告日期: 2023-11-08