

2305101293

大同瑞慈健康体检

报 告 册

体检编号	425939	工号	222
姓名	张园园		
性别	女	年龄	27岁
单位	山西银行大同分行		
部门	山西银行大同分行-迎宾西街支		
联系电话	18335204745		
体检日期	2023-11-09		

尊敬的张园园女士您好！

首先，瑞慈健康体检全体员工欢迎您的光临，并对您的信任表示衷心的感谢！

您于 2023-11-09 （体检编号：425939）完成健康检查，本机构的各科医生已根据您的体检项目及结果，汇总成此份健康体检报告，并经总检医生审核。据此提出对您健康状况的综合分析及建议。

瑞慈健康体检倡导“大健康、大康复”，提出“健康是第一财富（Rich）”的人文理念。希望您仔细阅读并妥善地保管此份健康体检报告，并认真关注报告中的提示与建议，若您对报告内容有任何疑问，可直接与瑞慈健康体检客服部联系，进一步咨询。

健康体检咨询电话：**0352-2824444**

客户服务咨询电话：**0352-2830597**

400-6112995

瑞慈健康体检报告由下列内容组成：

第一部分：主检报告

第二部分：分科分项结果

第三部分：检验报告

第四部分：附表

主检报告

检查综述

- 1、【C13 检测幽门螺杆菌】 阳性+
- 2、【心脏彩超】 三尖瓣轻度返流

医生建议

【三尖瓣轻度返流】：

(1) 建议心血管内科诊断治疗

【呼气试验检验报告阳性】：

(1) 提示幽门螺旋杆菌（HP）感染。幽门螺旋杆菌是慢性活动性胃炎的病原菌，是消化道溃疡和胃癌等疾病的重要致病因子。

(2) 没有临床症状者（如中上腹不适、饱胀、反酸、恶心等），可暂不进行抗 HP 治疗。如果是 HP 感染的消化性溃疡、慢性胃炎、早期胃癌切除后和需要长期服用非甾体类抗炎药物（如阿司匹林）者，应在专科医生指导下进行抗 HP 治疗。

(3) 建议您先进行胃镜检查，或往消化内科咨询，再决定是否进行根除治疗。

汇总医生： 丁昊炜

主检日期： 2023-11-26

主检医生：

分科结果

身高、体重、血压

项目名称	检查结果	项目名称	检查结果
身高	170cm	体重	61kg
血压	121/83mmHg		

***小结：**

未见异常

操作员：闫辛儿

检查日期：2023-11-09

检查医生：名燕凌

检验报告

血常规（五分类）

项目名称	检查结果	单位	参考值	提示
白细胞(WBC)	5.81	10 ⁹ /L	3.5--9.5	
淋巴细胞绝对值(LY#)	2.26	10 ⁹ /L	1.1--3.2	
淋巴细胞百分比(LY%)	38.8	%	20--50	
中性粒细胞绝对值(GR#)	3.16	10 ⁹ /L	1.8--6.3	
中性粒细胞百分比(GR%)	54.4	%	40--75	
嗜碱性粒细胞绝对值(BA#)	0.02	10 ⁹ /L	0--0.06	
嗜碱性粒细胞百分比(BA%)	0.4	%	0--1.0	
嗜酸性粒细胞绝对值(EO#)	0.10	10 ⁹ /L	0.02--0.52	
嗜酸性粒细胞百分比(EO%)	1.8	%	0.4--8.0	
血小板(PLT)	170	10 ⁹ /L	125--350	
血小板分布宽度(PDW)	16.4	%	15--17	
平均血小板体积(MPV)	11.0	fl	6.0--14.0	
血小板压积(PCT)	0.186	%	0.11--0.28	
红细胞(RBC)	4.56	10 ¹² /L	3.8--5.1	
血红蛋白	144	g/L	115--150	
红细胞压积(HCT)	42.3	%	35--45	
红细胞平均体积(MCV)	92.7	fl	82--100	
平均血红蛋白含量(MCH)	31.6	pg	27--34	
平均血红蛋白浓度(MCHC)	342	g/L	316--354	
单核细胞绝对值(MO#)	0.27	10 ⁹ /L	0.1--0.60	
单核细胞百分比(MO%)	4.6	%	3--10	
红细胞分布宽度标准差(RDW-SD)	42.3	fl	35--56	
红细胞分布宽度变异系数	12.0	%	10.6--16.6	

(RDW-CV)				
大血小板比率	32.5	%	11--45	
大血小板数目	55	10 ⁹ /L	30--90	
未成熟粒细胞数目	0.00	10 ⁹ /L	0--999	
未成熟粒细胞百分比	0.1	%	0--100	
有核红细胞数目	0.000	10 ⁹ /L	0--9999	
有核红细胞百分比	0.00	/100WBC	0--9999	

***小结:**

未见异常

操作员：贺琰 检查日期:2023-11-09 检查医生:陈建国

大同瑞慈康复医院 12导联心电图报告

张园园

女

27岁

体检号:425939

病床号:

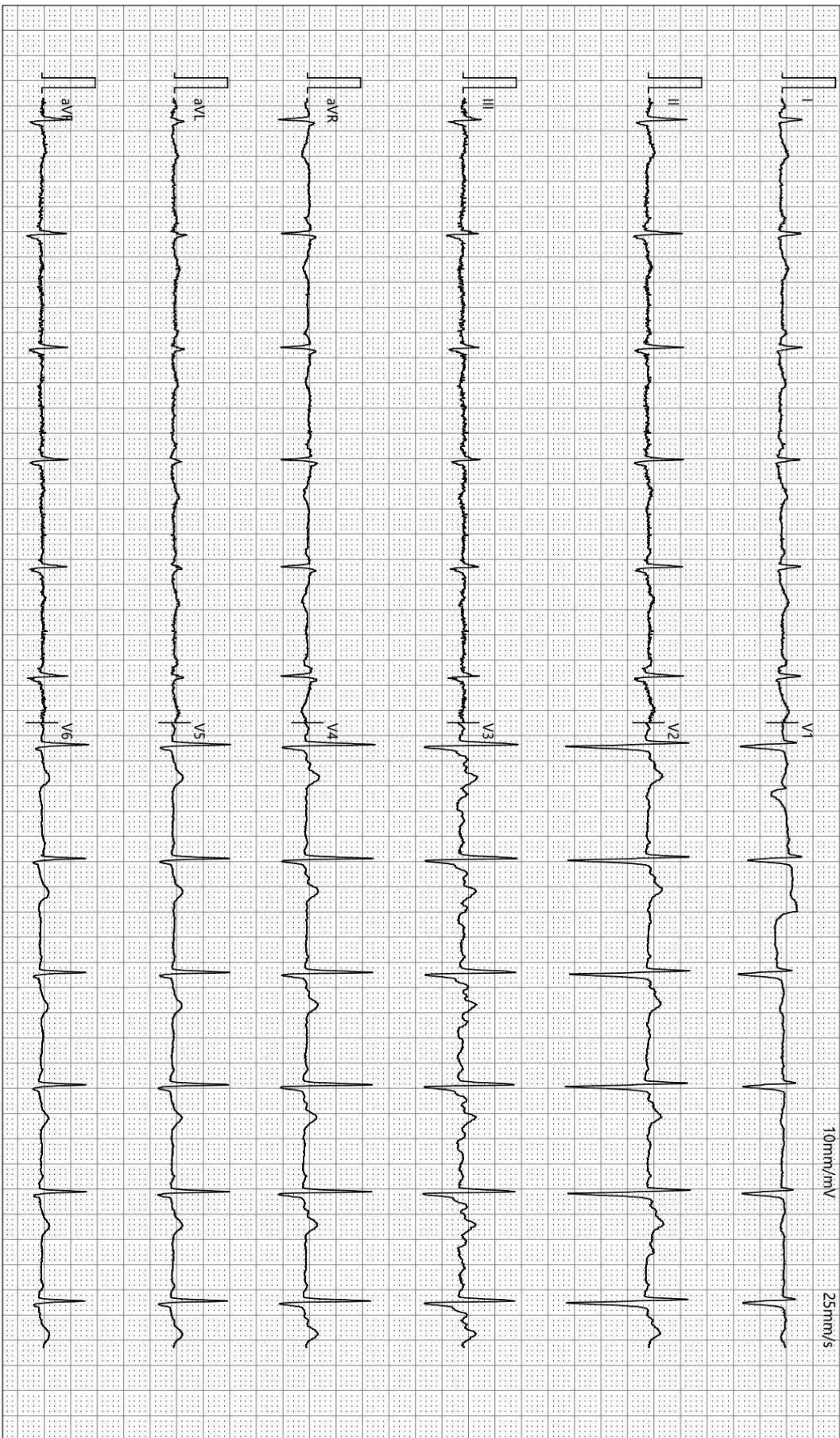
诊断结果:

- 1.窦性心律
- 2.正常心电图

诊断医生:

张生 陶志娟

HR : 68bpm [60~100bpm]
 P : 104ms [0~110ms]
 PR : 141ms [120~200ms]
 QRS : 112 ms [60~100ms]
 QT/QTc : 396/424ms [320~440/0~460ms]
 P/QRS/T : -31/38/-21 deg. [0~75/-30~90/0~75deg]
 RV5/SV1 : 1.088/0.781mV [0.0~2.5/0.0~2.0mV]



检查时间:2023-11-09 09:46:26

诊断时间:2023-11-09 09:58:21

SEMIP V1 90

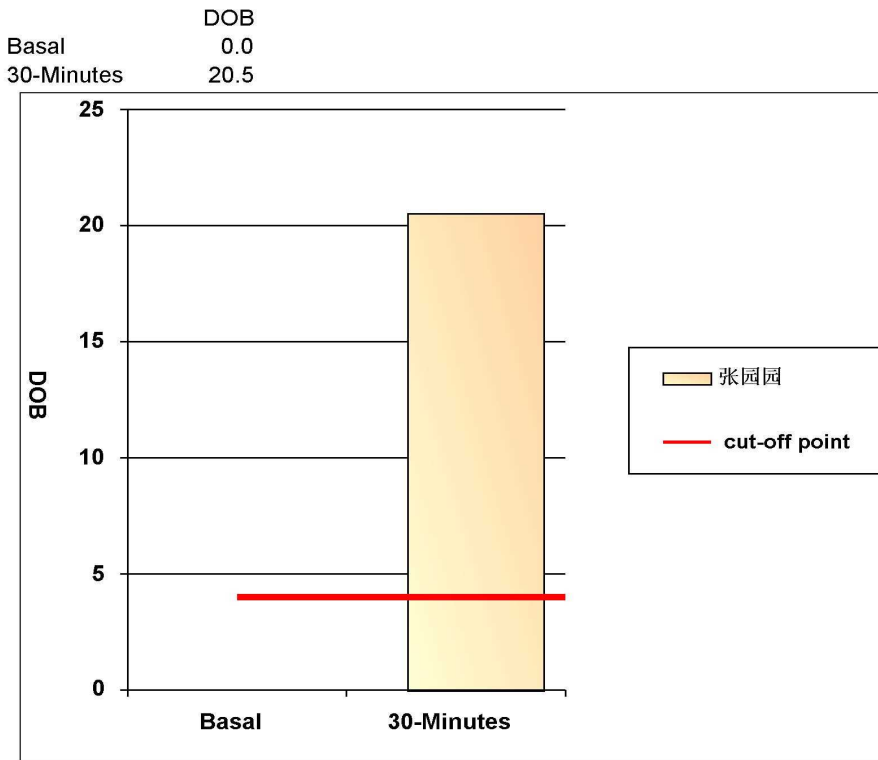
仅供临床参考

大同瑞慈健康体检

¹³C呼气试验检验报告

患者姓名	张园园	年龄	27	性别	女
患者 ID	2305101293	日期	2023年11月09日	联系电话	
申请医生		备注		设备型号	YH08

¹³C呼气试验



阳性参考值 (Delta Over Baseline(DOB)):

30分钟的DOB值:	≥	4.0	阳性+
	<	4.0	阴性-

检测结果: DOB= 20.5 阳性+

结论: 您本次检测的结果为阳性, 有幽门螺杆菌感染

检测医生: 曹居杰

DR 诊断图文报告

流水号: 2305101293

影像号: DX20231109019

姓名: 张园园

年龄: 27 岁

性别: 女

检查设备: 西门子数字 X 线摄影

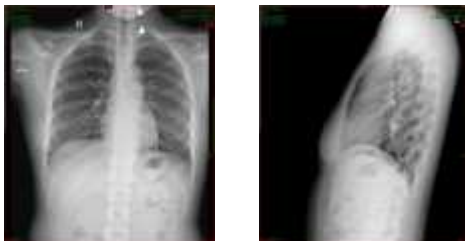体检号: 425939

申请医院: 本院

体检科室: 体检科

检查部位: 胸部照相

经典图像:



影像所见:

胸廓对称。气管居中，纵隔无移位。双肺野清晰。肺门影未见增大。心脏大小、形态正常。双膈面光滑，肋膈角锐利。

影像诊断:

肺部平片未见异常。

报告医师: 李贵

检查日期: 2023-11-09

审核医师: 李贵

报告日期: 2023-11-09

双源 CT 诊断图文报告

流水号: 2305101293

影像号: CT20231109058

姓名: 张园园

年龄: 27 岁

性别: 女

检查设备: 西门子量子双源 CT

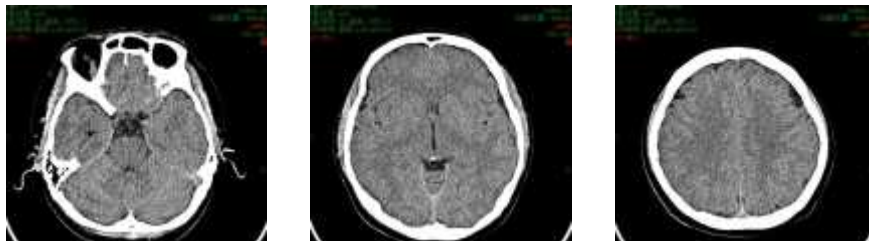体检号: 425939

申请医院: 本院

体检科室: 体检科

检查部位: CT 检查

经典图像:



影像所见:

颅脑结构双侧对称, 脑实质内未见异常密度。中线结构居中。脑沟、裂、池及脑室系统等未见异常。

影像诊断:

颅脑未见明显异常

报告医师: 剧艳军

检查日期: 2023-11-09

审核医师: 剧艳军

报告日期: 2023-11-09

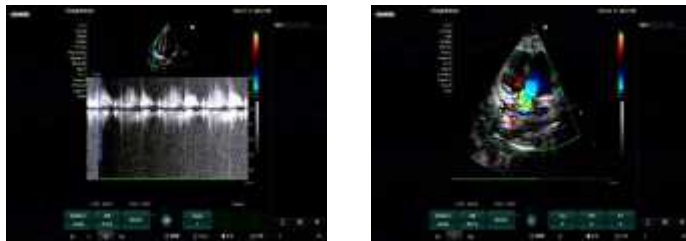
超声诊断图文报告

流水号: 2305101293

影像号: 1445207

姓名: 张园园 年龄: 27岁 性别: 女 检查设备: Vivid E95
体检号: 425939 申请医院: 本院 体检科室: 体检科 检查部位: 心脏彩超

经典图像:



影像所见:

超声测量 (单位: mm)

升主动脉内径 25 (32±3mm) 左房内径 30 (35mm) 室间隔 10 (8-11mm)
左室内径 39 (47±4mm) 左室后壁 9 (8-11mm) EF66% (50-80%)
右室内径 25 (36±4mm) 右房内径 28 (36±4mm) FS36% (28-41%)
主肺动脉内径 20 (23±3mm)

升主动脉内径正常, 心脏各腔室大小正常, 室间隔厚度正常, 左室壁未见明显节段性运动异常, 三尖瓣瓣口可见少量返流, 余瓣膜及启闭功能未见明显异常, 舒张期二尖瓣口血流频谱 E/A>1, 心包腔未见积液。

影像诊断:

三尖瓣轻度返流

报告医师: 侯爱兰

检查日期: 2023-11-09

审核医师: 侯爱兰

报告日期: 2023-11-09

超声诊断图文报告

流水号: 2305101293

影像号: 1445211

姓名: 张园园

年龄: 27 岁

性别: 女

检查设备: Vivid E95

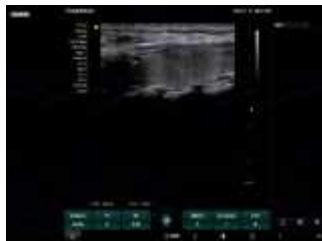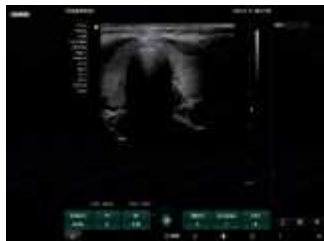体检号: 425939

申请医院: 本院

体检科室: 体检科

检查部位: 甲状腺彩超

经典图像:



影像所见:

甲状腺双侧叶形态正常, 包膜完整, 实质回声均匀, CDFI: 未见异常血流信号。
双侧颈部未见明显肿大淋巴结。

影像诊断:

甲状腺双侧叶未见异常

报告医师: 侯爱兰

检查日期: 2023-11-09

审核医师: 侯爱兰

报告日期: 2023-11-09

超声诊断图文报告

流水号: 2305101293

影像号: 1445214

姓名: 张园园

年龄: 27 岁

性别: 女

检查设备: Vivid E95

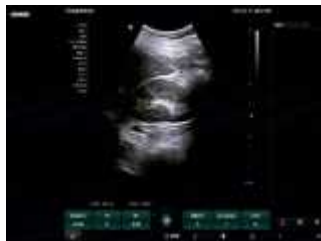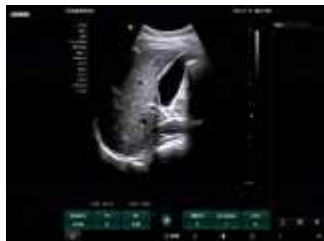体检号: 425939

申请医院: 本院

体检科室: 体检科

检查部位: 腹部彩超

经典图像:



影像所见:

肝脏大小形态正常, 包膜光滑完整, 实质回声均匀, 肝内管道系统走行清晰, 门静脉及肝内胆管不扩张。

胆囊大小形态正常, 壁不厚、光滑, 囊内透声好, 肝外胆管不扩张。

胰腺大小形态正常, 实质回声均匀, 主胰管不扩张。

脾脏大小形态正常, 实质回声均匀, 脾门静脉不宽。

双肾大小形态正常, 皮髓质分界清晰, 集合系统未见分离, 双侧输尿管未见扩张。

影像诊断:

肝、胆、脾、胰、双肾未见明显异常

报告医师: 侯爱兰

检查日期: 2023-11-09

审核医师: 侯爱兰

报告日期: 2023-11-09