



2305101284

大同瑞慈健康体检

报 告 册

体检编号	425930	工号	204
姓名	韩丽霞		
性别	女	年龄	28岁
单位	山西银行大同分行		
部门	山西银行大同分行-营业部		
联系电话	18734632593		
体检日期	2024-08-02		

尊敬的 韩丽霞女士 您好！

首先，瑞慈健康体检全体员工欢迎您的光临，并对您的信任表示衷心的感谢！

您于 2024-08-02 （体检编号：425930）完成健康检查，本机构的各科医生已根据您的体检项目及结果，汇总成此份健康体检报告，并经总检医生审核。据此提出对您健康状况的综合分析及建议。

瑞慈健康体检倡导“大健康、大康复”，提出“健康是第一财富（Rich）”的人文理念。希望您仔细阅读并妥善地保管此份健康体检报告，并认真关注报告中的提示与建议，若您对报告内容有任何疑问，可直接与瑞慈健康体检客服部联系，进一步咨询。

健康体检咨询电话：**0352-2824444**

客户服务咨询电话：**0352-2830597**
400-6112995

瑞慈健康体检报告由下列内容组成：

第一部分：主检报告

第二部分：分科分项结果

第三部分：检验报告

第四部分：附表

主检报告

检查综述

- 【血脂四项】 动脉硬化指数偏低(1.26)
- 【尿液分析+尿沉渣】 白细胞尿偏高(39 个/u1) 隐血(ERY)2+ 正常红细胞偏高(21 个/u1) 鳞状上皮细胞偏高(20 /HP) 粘液丝偏高(25 /HP) 红细胞(尿)(RBC)偏高(21 个/u1) 尿白细胞(LEU)+-
- 【妇科内诊】 (1) 阴道炎 (2) 宫颈：轻度糜烂
- 【甲状腺彩超】 1. 甲状腺峡部及左侧叶结节 TI-RADS 3 级 2. 甲状腺右侧叶囊肿 TI-RADS 2 级 3. 双侧颈部多发肿大淋巴结

医生建议

【动脉硬化指数偏低】：

(1) 建议内科结合临床参考。

【隐血(ERY)2+】：

- (1) 尿隐血可分为肉眼血尿和镜下血尿。肉眼血尿是指肉眼能见到血色的尿，尿液呈洗肉水色或血色，通常在1000ml尿中含有1ml血液即肉眼可见。镜下血尿是指尿的颜色正常，通过显微镜可以观察到尿液中含红细胞，通常离心沉淀后的尿液镜检每高倍视野有红细胞3个以上。
- (2) 尿隐血是泌尿系疾病常见的症状之一，生理情况下女性生理期、运动后等都可以引起，病理情况下大多是由泌尿系统疾病引起，如泌尿系炎症、尿路结石等，也有一些血尿是由全身性疾病或泌尿系统邻近器官所致。
- (3) 需要指出的是：尿液呈红色并不都是血尿，有些药物、食物都能使尿液呈红色、橙色或褐色；由于严重创伤、错误输血等大量红细胞或组织破坏，也可导致血红蛋白或肌红蛋白尿。
- (4) 建议往泌尿外科进一步复查，以明确诊断。

【鳞状上皮细胞偏高】：

(1) 在生理情况下，机体正常的新陈代谢都会引起鳞状上皮细胞的脱离，这是一种正常的机体现象。如果长时间出现鳞状上皮细胞偏高的现象时，则有可能是尿路感染、泌尿系统结石等因素导致，应及时往泌尿外科进一步诊断治疗。

【粘液丝偏高】：

- (1) 尿常规中粘液丝是由尿路中细胞分泌出来的，在有尿路感染时分泌会明显增多，且伴有炎症细胞的出现。
- (2) 粘液丝偏高，可分为生理性偏高和病理性偏高两种，生理性偏高一般是由于喝水较少导致的尿液浓缩，一般在喝水后就能达到稀释的效果。
- (3) 病理性的粘液丝偏高是由于泌尿系炎症或者是前列腺炎导致的，需要注意观察，多喝水，同时有白细胞等炎症细胞增多时，应及时服用抗感染药物治疗。如果仅有粘液丝的增多而没有白细胞等炎症细胞增多时，尿路有炎症的可能性不大。
- (4) 建议平时饮食注意清淡，多喝水，少吃油腻和辛辣的食物，要注意个人清洁卫生，勤洗阴部，注意休息。

【红细胞(尿)(RBC)偏高】：

(1) 建议泌尿外科复查，结合临床参考。

【白细胞尿偏高】：

(1) 白细胞尿偏高，一般提示为泌尿系感染，白细胞数目跟感染的程度相关，细菌感染的程度越重，白细胞数目增加的越高。建议往泌尿外科诊断治疗。

【尿白细胞(LEU)+-】：

(1) 建议结合临床参考。

【宫颈糜烂】：

(1) 宫颈糜烂是慢性宫颈炎最常见的一种病理改变。由于宫颈表面的鳞状上皮长期浸于碱性炎症分泌物中而剥脱，被宫颈管内柱状上皮所代替，因柱状上皮薄，可显露皮下血管，宫颈表面呈红色，通称宫颈糜烂。

(2) 宫颈糜烂根据糜烂面积大小，可将宫颈糜烂分为三度，轻度指糜烂面小于整个宫颈的 1/3；中度指糜烂面占整个宫颈的 1/3-2/3；重度指糜烂面超过整个宫颈的 2/3。

(3) 宫颈糜烂根据类型分为单纯性糜烂，在炎症初期，糜烂面光滑；颗粒状糜烂，因腺体及间质增生，表面凹凸不平，呈颗粒状；乳头状糜烂，增生更显著，呈乳头状。

(4) 以局部治疗为主，主要有药物局部治疗和物理治疗。

(5) 请在妇科医生指导下规范治疗，并定期复查。

【阴道炎】：

(1) 阴道炎是阴道粘膜及粘膜下结缔组织的炎症，是妇科门诊常见的疾病。

(2) 正常健康妇女，由于解剖学及生物化学特点，阴道对病原体的侵入有自然防御功能，当阴道的自然防御功能遭到破坏，则病原体易于侵入，导致阴道炎症。

(3) 绝经后妇女由于雌激素缺乏，阴道上皮菲薄，细胞内糖原含量减少，阴道 PH 高达 7 左右，故阴道抵抗力低下，比青春期及育龄妇女易受感染。

(4) 阴道炎临床上以白带的性状发生改变以及外阴痒痒灼痛为主要临床特点，感染累及尿道时，可有尿痛、尿急等症状。常见的阴道炎有细菌性阴道病、滴虫性阴道炎、霉菌性阴道炎、老年性阴道炎。

(5) 阴道炎由不同的病原体感染所致，一旦出现外阴不适，白带异常，立即去医院检查，确定病原体，针对病因治疗。

【甲状腺峡部及左侧叶结节】：

(1) 甲状腺结节是一种常见的甲状腺疾病，很多甲状腺疾病可表现为结节，如可由甲状腺退行性变、炎症、自身免疫性及新生物等多种病变所致。甲状腺结节在各个年龄段的男女人群中均可见到，但中年女性中较多。

(2) 甲状腺结节分良性和恶性两大类，良性的占绝大多数，恶性者不足 1%，判断甲状腺结节的良恶主要依靠病史、体格检查、放射性核素扫描、穿刺细胞学检查。建议往普外科就诊，进一步检查，明确诊断，结合临床诊治并定期复查。

【双侧颈部多发肿大淋巴结】：

(1) 建议外科诊断治疗。

【甲状腺右侧叶囊肿】：

(1) 建议往内分泌科诊治。

汇总医生： 樊兴国

主检日期： 2024-08-03

主检医生：

分科结果

身高、体重、血压

项目名称	检查结果	项目名称	检查结果
身高	155cm	体重	54kg
血压	101/61mmHg		

***小结:**

未见异常

操作员：杨柳庆 检查日期:2024-08-02 检查医生：名燕凌

妇科内诊

项目名称	检查结果	项目名称	检查结果
外阴	正常	尿道口	正常
阴道	阴道炎	子宫	正常
附件	正常	宫颈	轻度糜烂
后穹窿	正常		

***小结:**

(1) 阴道炎

(2) 宫颈：轻度糜烂

操作员：智美玲 检查日期:2024-08-02 检查医生：智美玲

检验报告

宫颈涂片

项目名称	检查结果	单位	参考值	提示
宫颈涂片	巴氏 I 级			

*小结:

未见异常

操作员：刘慧芳 检查日期:2024-08-02 检查医生:陈建国

尿液分析+尿沉渣

项目名称	检查结果	单位	参考值	提示
白细胞尿	39	个/ul	0--13	↑
上皮细胞(EC)	20	/HP	0--28	
管型(CAST)	0	个/ul	0--1	
霉菌(尿)	0	/HP	0--0	
结晶	0	/HP	0--10	
透明度(CLA)	清亮			
胆红素(BIL)	-		阴性	
隐血(ERY)	2+		阴性	
小圆上皮细胞(SRC)	0	个/ul	0--0	
维生素 C	-		阴性	
异常红细胞	0	个/ul	0--3	
红细胞(正常)	21	个/ul	0--6	↑
鳞状上皮细胞	20	个/ul	0--0	↑
粘液丝	25	个/ul	0--0	↑
颜色(Colour)	淡黄色			
尿葡萄糖(GLU)	-		阴性	
酮体(KET)	-		阴性	

比重(SG)	1.015		1.003--1.030	
酸碱度(PH)	6.0		4.5--8.0	
尿蛋白质(PRO)	-		阴性	
尿胆原(URO)	-		阴性	
亚硝酸盐(NIT)	-		阴性	
红细胞(尿)(RBC)	21	个/ul	0--6	↑
尿白细胞(LEU)	+-		阴性	

***小结:**

白细胞尿偏高(39 个/ul) 隐血(ERY)2+ 正常红细胞偏高(21 个/ul) 鳞状上皮细胞偏高(20 /HP) 粘液丝偏高(25 /HP) 红细胞(尿)(RBC)偏高(21 个/ul) 尿白细胞(LEU)+-

操作员：黄璐瑶 检查日期:2024-08-02 检查医生:陈建国

血常规（五分类）

项目名称	检查结果	单位	参考值	提示
白细胞(WBC)	7.55	10 ⁹ /L	3.5--9.5	
淋巴细胞绝对值(LY#)	2.13	10 ⁹ /L	1.1--3.2	
淋巴细胞百分比(LY%)	28.2	%	20--50	
中性粒细胞绝对值(GR#)	4.75	10 ⁹ /L	1.8--6.3	
中性粒细胞百分比(GR%)	62.9	%	40--75	
嗜碱性粒细胞绝对值(BA#)	0.02	10 ⁹ /L	0--0.06	
嗜碱性粒细胞百分比(BA%)	0.3	%	0--1.0	
嗜酸性粒细胞绝对值(EO#)	0.05	10 ⁹ /L	0.02--0.52	
嗜酸性粒细胞百分比(EO%)	0.6	%	0.4--8.0	
血小板(PLT)	279	10 ⁹ /L	125--350	
血小板分布宽度(PDW)	15.9	%	15--17	
平均血小板体积(MPV)	9.6	fl	6.0--14.0	
血小板压积(PCT)	0.268	%	0.11--0.28	

红细胞(RBC)	4.35	$10^{12}/L$	3.8--5.1	
血红蛋白	123	g/L	115--150	
红细胞压积(HCT)	38.1	%	35--45	
红细胞平均体积(MCV)	87.6	fl	82--100	
平均血红蛋白含量(MCH)	28.4	pg	27--34	
平均血红蛋白浓度(MCHC)	324	g/L	316--354	
单核细胞绝对值(MO#)	0.60	$10^9/L$	0.1--0.60	
单核细胞百分比(MO%)	8.0	%	3--10	
红细胞分布宽度标准差(RDW-SD)	41.7	fl	35--56	
红细胞分布宽度变异系数(RDW-CV)	12.7	%	10.6--16.6	
大血小板比率	22.1	%	11--45	
大血小板数目	62	$10^9/L$	30--90	
未成熟粒细胞数目	0.03	$10^9/L$	0--999	
未成熟粒细胞百分比	0.3	%	0--100	
有核红细胞数目	0.000	$10^9/L$	0--9999	
有核红细胞百分比	0.00	/100WBC	0--9999	

***小结:**

未见异常

操作员：赵伟 检查日期:2024-08-02 检查医生:陈建国

空腹血糖

项目名称	检查结果	单位	参考值	提示
葡萄糖(GLU)	4.30	mmol/L	3.89--6.1	

***小结:**

未见异常

操作员：刘慧芳 检查日期:2024-08-02 检查医生:陈建国

肝功能九项

项目名称	检查结果	单位	参考值	提示
总蛋白(T PROT)	73.3	g/L	65--85	
白蛋白(ALB)	41.00	g/L	40--55	
球蛋白(GLB)	32.30	g/L	15--35	
白蛋白/球蛋白(ALB/GLB)	1.27		1.0--2.5	
总胆红素(TBIL)	11.30	umol/L	0--21	
直接胆红素(DBIL)	2.2	umol/L	0--8.0	
间接胆红素(IBIL)	9.10	umol/L	0--17.39	
丙氨酸氨基转移酶(ALT)	16.00	U/L	7--40	
门冬氨酸氨基转移酶(AST)	13.00	U/L	13--35	
谷草比谷丙	0.81		0.4--2.5	

***小结:**

未见异常

操作员：刘慧芳 检查日期:2024-08-02 检查医生:陈建国

血脂四项

项目名称	检查结果	单位	参考值	提示
动脉硬化指数	1.26		1.31--3.19	↓
总胆固醇(CHOL)	3.61	mmol/L	2.59--5.2	
甘油三脂(TG)	0.75	mmol/L	0.7--1.7	
低密度脂蛋白(LDL)	1.45	mmol/L	0--4.13	
高密度脂蛋白(HDL)	1.15	mmol/L	0.77--1.55	

***小结:**

动脉硬化指数偏低(1.26)

操作员：刘慧芳 检查日期:2024-08-02 检查医生:陈建国

肾功能五项

项目名称	检查结果	单位	参考值	提示
肌酐(CREA)	41.00	umol/L	41--73	
尿酸(UA)	302.00	umol/L	140--340	
β 2 微球蛋白测定	1.43	mg/L	0.8--1.8	
尿素测定 (Urea)	3.20	mmol/L	2.6--7.5	
尿微量白蛋白	21.01	ug/ml	0--30	

***小结:**

未见异常

操作员：刘慧芳 检查日期:2024-08-02 检查医生:陈建国

大同现代医学检验实验室

液基薄层细胞学图文报告

ID: 2024104154

病理号: 097149

姓名: 韩丽霞

性别: 女

年龄: 28岁

送检科室:

电话号码: 18734632593

床号:

病历号:

体检号: 2305101284

送检医院: 大同瑞慈康复体检

送检日期: 2024-08-02

末次月经:

送检医生:

采样日期:

报告日期: 2024-08-02

标本满意度: 满意

细胞量: >45%

红细胞:

经期样本:

颈管细胞:

化生细胞:

鳞状细胞:

宫颈柱状细胞:

未见上皮内病变/恶性细胞:

正常范围内:

良性反应性改变:

- 炎症:
 - 轻度:
 - 中度:
 - 重度:
- 放疗:
- 妊娠:
- 萎缩性:
- 宫内避孕器:
- 其他:

病原体: 滴虫感染: 念珠菌感染: 细菌感染:

提示 HPV 感染: 疱疹病毒感染:

鳞状上皮细胞分析:

非典型鳞状细胞:

- 倾向上皮内瘤变:
- 倾向良性反应性改变:
- 不能明确意义(ASC-US):
- 不排除高度病变(ASC-H):

上皮内低度病变: 鳞癌:

上皮内高度病变:

- CIN2:
- CIN3:

腺上皮细胞分析:

非典型腺细胞:

- 宫内膜:
- 来源不明:

非典型腺细胞(宫颈管):

- 倾向原位腺癌:
- 不能明确意义:
- 倾向良性反应性改变:

腺癌:

- 宫颈管:
- 宫内膜:
- 其它:

炎细胞:

- 轻度:
- 中度:
- 重度:

可疑腺癌:

诊断意见: 未见上皮内病变或恶性细胞(NILM)。

建议:

报告医师: 张荣生

地址: 大同市魏都大道79号, 本报告医师签字后有效
咨询: 0352-2830587 4006-122-995

妇科细胞学是筛查项目, 出于技术原因, 可能会有假阴性结果, 本检测仅对来样负责, 如果对结果有疑义, 请在收到报告7天内与我们联系。

大同瑞慈康复医院 12导联心电图报告

韩丽霞 女 28岁

体检号:425930

病床号:

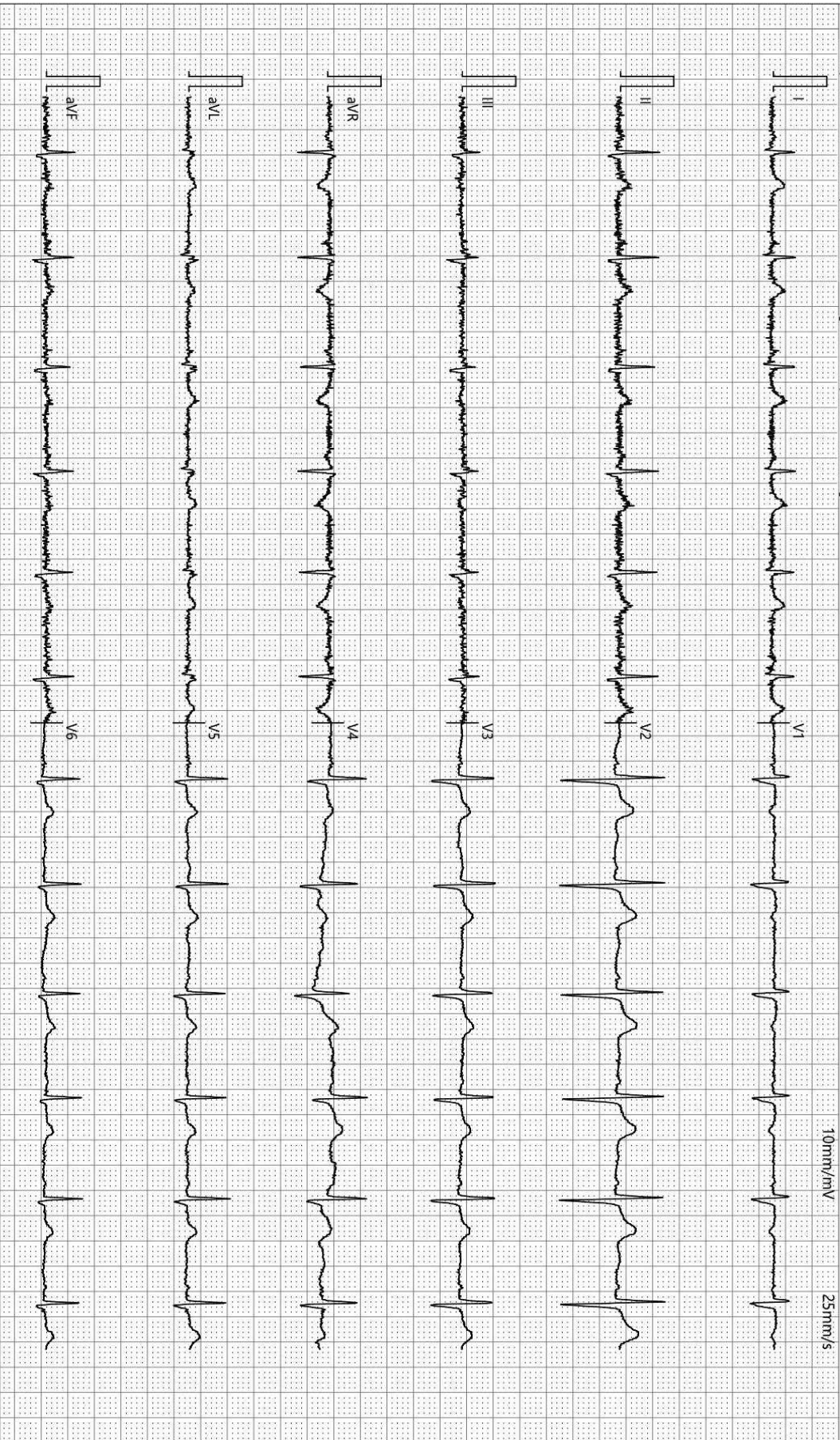
诊断结果:

- 1.窦性心律
- 2.正常心电图

诊断医生:

曹志 陶志峰

HR : 72bpm [60 ~ 100bpm]
P : 100ms [0 ~ 110ms]
PR : 139ms [120 ~ 200ms]
QRS : 96ms [60 ~ 100ms]
QT/QTc : 386/423ms [320 ~ 440/0 ~ 460ms]
P/QRS/T : 31/37/10deg. [0 ~ 75/-30 ~ 90/0 ~ 75deg]
RV5/SV1 : 0.757/0.401mV [0.0 ~ 2.5/0.0 ~ 2.0mV]



检查时间:2024-08-02 09:42:46

诊断时间:2024-08-02 10:01:22

SEMIP V1.90

仅供临床参考

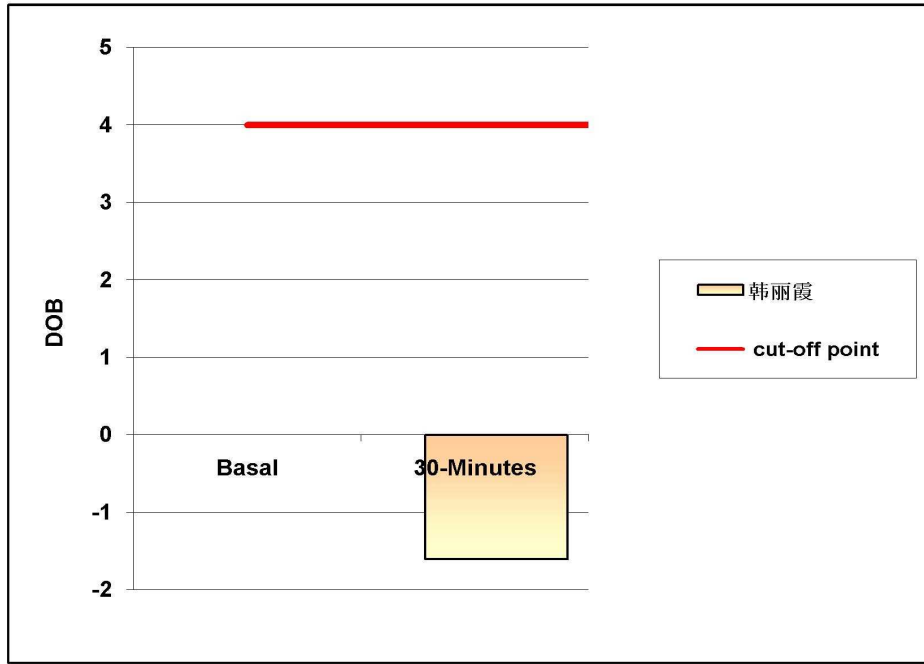
大同瑞慈健康体检

¹³C呼气试验检验报告

患者姓名	韩丽霞	年龄	28	性别	女
患者 ID	2305101284	日期	2024/8/2	联系电话	
申请医生	曹居杰	科室		住院号	

¹³C呼气试验

Basal DOB 0.0
30-Minutes DOB -1.6



阳性参考值 (Delta Over Baseline(DOB)):

30分钟的DOB值: ≥ 4.0 h.p. - 阳性
 < 4.0 正常

检测结果: DOB= -1.6 阴性

结论: 您本次幽门螺旋杆菌 (h. p.) 检测结果为阴性 (正常)。

检测医生: 曹居杰

DR 诊断图文报告

流水号: 2305101284

影像号: DX20240802050

姓名: 韩丽霞

年龄: 28 岁

性别: 女

检查设备: 西门子数字 X 线摄影

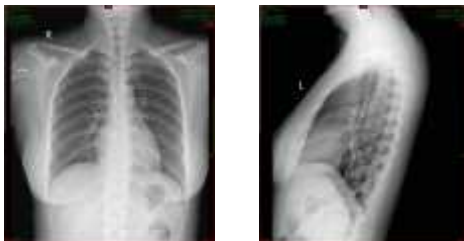体检号: 425930

申请医院: 本院

体检科室: 体检科

检查部位: 胸部照相

经典图像:



影像所见:

胸廓对称。气管居中, 纵隔无移位。双肺野清晰。肺门影未见增大。心脏大小、形态正常。双膈面光滑, 肋膈角锐利。

影像诊断:

肺部平片未见异常。

报告医师: 李贵

检查日期: 2024-08-02

审核医师: 李贵

报告日期: 2024-08-02

超声诊断图文报告

流水号: 2305101284

影像号: 1624995

姓名: 韩丽霞

年龄: 28 岁

性别: 女

检查设备: Vivid E95

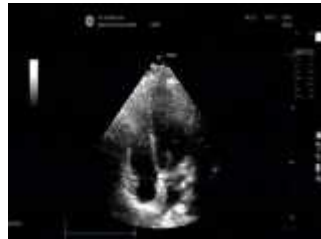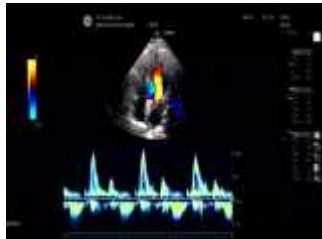
体检号: 425930

申请医院: 本院

体检科室: 体检科

检查部位: 心脏彩超

经典图像:



影像所见:

超声测量 (单位: mm)

升主动脉内径 24 (32±3mm)

左房内径 29 (35mm)

室间隔 9 (8-11mm)

左室内径 38 (47±4mm)

左室后壁 9 (8-11mm)

EF68% (50-80%)

右室内径 30 (36±4mm)

右房内径 29 (36±4mm)

FS37% (28-41%)

主肺动脉内径 19 (23±3mm)

升主动脉内径正常, 心脏各腔室大小正常, 室间隔厚度正常, 左室壁未见明显节段性运动异常, 各瓣膜及启闭功能未见明显异常, 舒张期二尖瓣口血流频谱 E/A>1, 心包腔未见积液。

影像诊断:

心脏结构及功能未见明显异常

报告医师: 陈玉荣

检查日期: 2024-08-02

审核医师: 陈玉荣

报告日期: 2024-08-02

超声诊断图文报告

流水号: 2305101284

影像号: 1624997

姓名: 韩丽霞

年龄: 28 岁

性别: 女

检查设备: Vivid E95

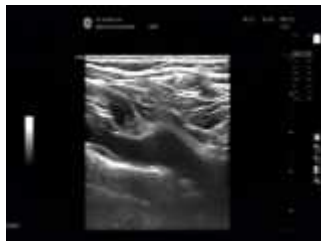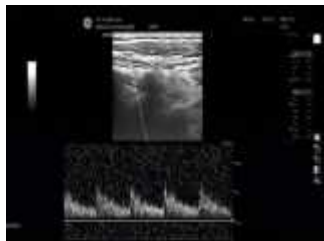
体检号: 425930

申请医院: 本院

体检科室: 体检科

检查部位: 颈部血管彩超

经典图像:



影像所见:

右锁骨下动脉起始处、双侧颈总动脉、颈内、颈外动脉起始段内中膜不增厚，内壁欠光滑，管壁未见明确强回声斑。CDFI: 血流充盈好。PW: 频谱形态正常。

双侧椎动脉走行正常，椎动脉内径正常，管壁不厚，管腔内为无回声，CDFI: 血流充盈好。PW: 频谱正常。

影像诊断:

双侧颈动脉、椎动脉未见明显异常

报告医师: 陈玉荣

检查日期: 2024-08-02

审核医师: 陈玉荣

报告日期: 2024-08-02

超声诊断图文报告

流水号: 2305101284

影像号: 1624999

姓名: 韩丽霞

年龄: 28 岁

性别: 女

检查设备: Vivid E95

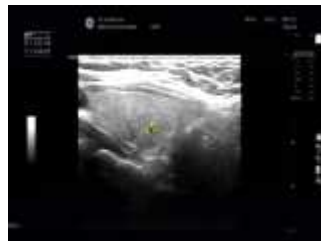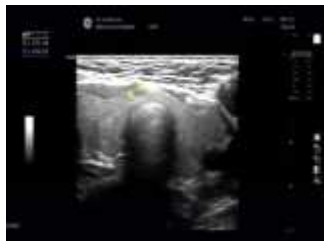体检号: 425930

申请医院: 本院

体检科室: 体检科

检查部位: 甲状腺彩超

经典图像:



影像所见:

甲状腺双侧叶形态正常, 包膜完整, 于峡部探及大小约 0.5*0.2cm 低回声结节, 于右侧叶探及大小约 0.2*0.2cm 囊性结节, 于左侧叶探及大小约 0.5*0.2cm 低回声结节, 均边界清, 形态规则, 余实质回声均匀, CDFI: 未见异常血流信号。双侧颈部探及多个低回声结节, 左侧大者约 1.5*0.5cm, 右侧大者约 1.6*0.6cm, 边界清, 形态规则。

影像诊断:

1. 甲状腺峡部及左侧叶结节 TI-RADS 3 级
2. 甲状腺右侧叶囊肿 TI-RADS 2 级
3. 双侧颈部多发肿大淋巴结

报告医师: 陈玉荣

检查日期: 2024-08-02

审核医师: 陈玉荣

报告日期: 2024-08-02

超声诊断图文报告

流水号: 2305101284

影像号: 1625022

姓名: 韩丽霞

年龄: 28 岁

性别: 女

检查设备: Vivid E95

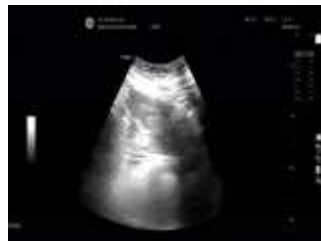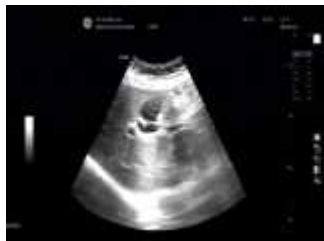体检号: 425930

申请医院: 本院

体检科室: 体检科

检查部位: 全腹彩超

经典图像:



影像所见:

肝脏大小形态正常, 包膜光滑完整, 实质回声均匀, 肝内管道系统走行清晰, 门静脉及肝内胆管不扩张。

胆囊大小形态正常, 壁不厚、光滑, 囊内透声好, 肝外胆管不扩张。

胰腺大小形态正常, 实质回声均匀, 主胰管不扩张。

脾脏大小形态正常, 实质回声均匀, 脾门静脉不宽。

双肾大小形态正常, 皮髓质分界清晰, 集合系统未见分离, 双侧输尿管未见扩张。

膀胱充盈欠佳。

前位子宫, 大小正常, 肌壁回声均匀, 内膜线清晰, 厚 0.7cm, 宫颈厚约 2.4cm, 双侧附件区未见异常。

影像诊断:

肝、胆、脾、胰、双肾、子宫、双侧附件区未见明显异常

报告医师: 陈玉荣

检查日期: 2024-08-02

审核医师: 陈玉荣

报告日期: 2024-08-02



大同市医学影像研究中心

注: 本报告仅供临床医生参考!

地址: 大同市魏都大道 79 号。若有疑问, 请致电: 0352---2830580