



2305101221

# 大同瑞慈健康体检

## 报 告 册

体检编号	425867	工号	73
姓名	王雁萍		
性别	女	年龄	54岁
单位	山西银行大同分行		
部门	山西银行大同分行-计划财务部		
联系电话	13835310653		
体检日期	2024-08-04		

尊敬的王雁萍女士您好！

首先，瑞慈健康体检全体员工欢迎您的光临，并对您的信任表示衷心的感谢！

您于 2024-08-04 （体检编号：425867）完成健康检查，本机构的各科医生已根据您的体检项目及结果，汇总成此份健康体检报告，并经总检医生审核。据此提出对您健康状况的综合分析及建议。

瑞慈健康体检倡导“大健康、大康复”，提出“健康是第一财富（Rich）”的人文理念。希望您仔细阅读并妥善地保管此份健康体检报告，并认真关注报告中的提示与建议，若您对报告内容有任何疑问，可直接与瑞慈健康体检客服部联系，进一步咨询。

健康体检咨询电话：**0352-2824444**

客户服务咨询电话：**0352-2830597**

**400-6112995**

瑞慈健康体检报告由下列内容组成：

第一部分：主检报告

第二部分：分科分项结果

第三部分：检验报告

第四部分：附表

## 主检报告

### 检查综述

1、【腰椎 MRI】 1、腰 3-4 椎间盘膨出 2、腰 4-5 椎间盘膨出伴突出（中央型） 3、腰 5-骶 1 椎间盘突出（左旁中央型） 4、腰 3 椎体异常信号，建议：CT 检查 5、腰 4、5 椎体终板炎 I 型 6、腰椎椎体骨质增生

### 医生建议

#### 【腰椎椎体骨质增生】：

(1) 建议骨科诊断治疗

#### 【椎间盘突出】：

(1) 椎间盘突出症指椎间盘的纤维环破裂，髓核组织从破裂处突出（脱出）于后方或者椎管内，导致相邻脊神经根遭受刺激，从而产生颈部、腰部疼痛或下肢麻木疼痛一系列症状。临床上可分为膨隆型、突出型、脱垂游离型等。建议骨科诊治。

#### 【椎间盘膨出伴突出】：

(1) 椎间盘膨出指的是由于退行性变或者外伤导致间盘中央的髓核细胞组织突破内层纤维环，而未突破外层纤维环的状态。属于椎间盘突出症当中较轻的一种，临床症状较轻，可采取保守治疗，并可取得良好的疗效。建议骨科咨询及诊治。

(2) 椎间盘突出症指椎间盘的纤维环破裂，髓核组织从破裂处突出（脱出）于后方或者椎管内，导致相邻脊神经根遭受刺激，从而产生颈部、腰部疼痛或下肢麻木疼痛一系列症状。临床上可分为膨隆型、突出型、脱垂游离型等。建议骨科诊治。

#### 【椎体终板炎】：

(1) 即椎体终板软骨炎，多由陈旧性损伤、无菌性炎症、长期服用激素、老年性劳损等原因引起。

(2) 建议脊柱外科诊治。

#### 【腰 3 椎体异常信号】：

(1) 建议脊柱外科诊断治疗。

汇总医生： 丁昊炜

主检日期： 2024-08-05

主检医生：

分科结果

检验报告

## MRI 诊断图文报告

流水号: 2305101221

影像号: MR20240804017

姓名: 王雁萍

年龄: 54 岁

性别: 女

检查设备: 西门子 1.5T 磁共振

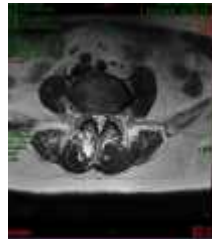
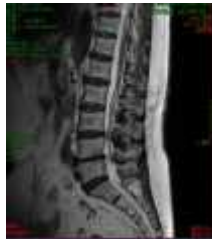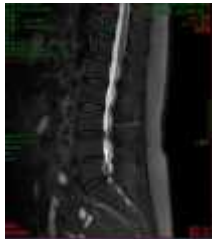体检号: 425867

申请医院: 本院

体检科室: 体检科

检查部位: 腰椎 MRI

### 经典图像:



### 影像所见:

腰椎椎体序列正常, 生理曲度存在。诸椎体边缘变尖。腰 3 椎体见一直径约 0.8cm 长 T1 短 T2 信号, T2 抑脂像等信号。腰 4、5 椎体边缘见条片状长 T1 长 T2 信号, T2 抑脂像呈高信号。腰 1-骶 1 椎间盘脱水变性, 于 T2WI 像信号减低, 腰 3-4 椎间盘膨出, 双侧椎间孔无狭窄, 硬膜囊受压, 腰 4-5 椎间盘膨出伴向后突出, 双侧椎间孔狭窄, 硬膜囊及双侧神经根受压, 腰 5-骶 1 椎间盘向左后突出, 左侧椎间孔狭窄, 硬膜囊及左侧神经根受压。脊髓圆锥位置、形态、信号无异常。

### 影像诊断:

- 1、腰 3-4 椎间盘膨出
- 2、腰 4-5 椎间盘膨出伴突出 (中央型)
- 3、腰 5-骶 1 椎间盘突出 (左旁中央型)
- 4、腰 3 椎体异常信号, 建议: CT 检查
- 5、腰 4、5 椎体终板炎 I 型
- 6、腰椎椎体骨质增生

报告医师: 叶道斌

检查日期: 2024-08-04

审核医师: 叶道斌

报告日期: 2024-08-04