

2305101154

大同瑞慈健康体检

报 告 册

体检编号	425800	工号	1001
姓名	葛艳霞		
性别	女	年龄	54岁
单位	山西银行大同分行		
部门	山西银行大同分行-云州支行		
联系电话	18734260365		
体检日期	2023-11-12		

尊敬的葛艳霞女士您好！

首先，瑞慈健康体检全体员工欢迎您的光临，并对您的信任表示衷心的感谢！

您于 2023-11-12 （体检编号：425800）完成健康检查，本机构的各科医生已根据您的体检项目及结果，汇总成此份健康体检报告，并经总检医生审核。据此提出对您健康状况的综合分析及建议。

瑞慈健康体检倡导“大健康、大康复”，提出“健康是第一财富（Rich）”的人文理念。希望您仔细阅读并妥善地保管此份健康体检报告，并认真关注报告中的提示与建议，若您对报告内容有任何疑问，可直接与瑞慈健康体检客服部联系，进一步咨询。

健康体检咨询电话：**0352-2824444**

客户服务咨询电话：**0352-2830597**
400-6112995

瑞慈健康体检报告由下列内容组成：

第一部分：主检报告

第二部分：分科分项结果

第三部分：检验报告

第四部分：附表

主检报告

检查综述

- 1、【血常规（五分类）】 血小板压积(PCT)偏高(0.318%) 大血小板数目偏高($101 \times 10^9/L$)
- 2、【肝功能九项】 总胆红素(TBIL)偏高($21.80 \mu\text{mol/L}$) 间接胆红素(IBIL)偏高($17.70 \mu\text{mol/L}$)
- 3、【尿液分析+尿沉渣】 尿白细胞(LEU)1+
- 4、【宫颈涂片】 巴氏IIa级
- 5、【妇科内诊】 (1)阴道炎
- 6、【心电图】 1.窦性心动过缓 2.T波改变
- 7、【甲状腺彩超】 1.甲状腺左侧叶结节 TI-RADS 3级 2.双侧颈部多发肿大淋巴结
- 8、【全腹彩超】 1.肝囊肿 2.胆囊息肉 3.宫颈多发那囊

医生建议

【大血小板数目偏高】：

(1)供内科结合临床参考。

【血小板压积(PCT)偏高】：

(1)血小板压积是指外周血中血小板的容积占血液容积的百分比。血小板压积偏高，如果在血小板数目正常的情况下，可不考虑。如果血小板数目明显增高，建议往血液科进一步复查，以明确诊断。

【间接胆红素(IBIL)偏高】：

- (1)间接胆红素（IBIL）是未被肝细胞摄取、未与葡萄糖结合的胆红素为结合胆红素，也就是间接胆红素。
- (2)间接胆红素升高，是因为血液中的红细胞被大量破坏，大量的间接胆红素被释放入血，同时血液中的间接胆红素含量远远超出了肝细胞对胆红素的摄取、代谢和排泄能力。
- (3)因此间接胆红素升高，往往提示溶血性黄疸，最有可能就是溶血性贫血，或者是由于输血血型不合及其他恶性疾病导致的溶血。
- (4)总胆红素、间接胆红素、直接胆红素这三项是反映胆红素代谢的指标，而胆红素长期以来是作为溶血及肝胆疾病的重要异常指标。胆红素检查主要用于黄疸检查，反映肝脏疾病和胆道梗阻，如肝细胞发生炎症坏死等损害时会引起黄疸，胆道疾病及溶血性疾病也可引起黄疸。
- (5)总胆红素、间接胆红素、直接胆红素均升高：见于肝细胞性黄疸，如急慢性肝炎、肝硬化、肝坏死等。
- (6)总胆红素及间接胆红素升高：见于溶血性黄疸，如溶血性贫血，溶血性输血反应，新生儿溶血病。
- (7)总胆红素及直接胆红素升高：见于梗阻性黄疸，如胆石症、胆管炎、肝癌胰头癌等，其升高程度与病情呈正相关，且癌性梗阻高于良性梗阻。
- (8)总之，看肝功能化验单，要结合病情、病史、查体和其它相关的化验单、影像检查，排除生理性升高的因素（如有无感冒、酗酒、过于劳累、熬夜等情况），全面综合考虑。

【总胆红素(TBIL)偏高】：

- (1)总胆红素（TBIL）能准确反映黄疸的程度。人体的红细胞有一定的寿命，大约是120天。
- (2)当红细胞被破坏死亡后，其中的血红蛋白会被我们人体的肝、脾、骨髓内单核吞噬细胞吞噬破坏分解，在组织酶的作用下，成为血红素和球蛋白，而血红素再进一步被催化还原成胆红素，80-85%的胆红素来源于此，另外还有20%的胆红素来源于血红蛋白以外的肌红蛋白等在肝脏中产生。

(3) 未被肝细胞摄取且未与葡萄糖结合的胆红素称之为非结合胆红素，即间接胆红素（IBIL）。间接胆红素被运载到肝脏，被肝细胞摄取，与葡萄糖醛酸结合，则形成结合胆红素（DBIL），即直接胆红素。在这个过程中有一部分会吸收入血，但其水平会维持动态平衡。

(4) 总胆红素、间接胆红素、直接胆红素这三项是反映胆红素代谢的指标，而胆红素长期以来是作为溶血及肝胆疾病的重要异常指标。胆红素检查主要用于黄疸检查，反映肝脏疾病和胆道梗阻，如肝细胞发生炎症坏死等损害时会引起黄疸，胆道疾病及溶血性疾病也可引起黄疸。

(5) 大多健康体检中发现的胆红素轻度升高并不能反映肝脏有损伤，如果直接胆红素升高的程度不高，一般可能是生理性的原因引起的，如感冒、酗酒、过于劳累、熬夜等情况，只要注意休息、戒酒，过段时间复查肝功能，一般会自行恢复。

(6) 生活方面，多吃新鲜果蔬以补充人体所需的维生素，提高人体免疫力，多吃富含蛋白质的食物，如牛肉、鱼、蛋奶，这些都有助于修复受损的肝细胞，促进肝细胞的再生。如果胆红素升高很多，则需要完善相关检查，往消化内科诊断治疗。

【尿白细胞 (LEU) 1+】：

(1) 建议泌尿外科诊断治疗。

【巴氏 IIa 级】：

(1) 建议往妇科进一步诊断治疗，定期复查。

【阴道炎】：

(1) 阴道炎是阴道粘膜及粘膜下结缔组织的炎症，是妇科门诊常见的疾病。

(2) 正常健康妇女，由于解剖学及生物化学特点，阴道对病原体的侵入有自然防御功能，当阴道的自然防御功能遭到破坏，则病原体易于侵入，导致阴道炎症。

(3) 绝经后妇女由于雌激素缺乏，阴道上皮菲薄，细胞内糖原含量减少，阴道 PH 高达 7 左右，故阴道抵抗力低下，比青春期及育龄妇女易受感染。

(4) 阴道炎临床上以白带的性状发生改变以及外阴痒痒灼痛为主要临床特点，感染累及尿道时，可有尿痛、尿急等症状。常见的阴道炎有细菌性阴道病、滴虫性阴道炎、霉菌性阴道炎、老年性阴道炎。

(5) 阴道炎由不同的病原体感染所致，一旦出现外阴不适，白带异常，立即去医院检查，确定病原体，针对病因治疗。

【窦性心动过缓】：

(1) 可见于正常人、体力劳动者、运动员，无症状者一般不需治疗，可定期随访，跟踪观察。

(2) 如果有症状（胸闷、黑矇、晕厥等）请做动态心电图等相关检查，在医生指导下服用提升心率的药物如：心宝、红参等。如果每分钟心率低于 45 次伴有晕厥、胸闷等症状时，需安装心脏起搏器。请前往心内科进一步治疗，长期随访。

【T 波改变】：

(1) 可见于心肌劳损，电解质紊乱及神经调节异常，如疲劳，精神紧张等，往心血管内科咨询，进一步查找病因及治疗。

【双侧颈部多发肿大淋巴结】：

(1) 建议外科诊断治疗。

【甲状腺左侧叶结节】：

(1) 甲状腺结节是一种常见的甲状腺疾病，很多甲状腺疾病可表现为结节，如可由甲状腺退行性变、炎症、自身免疫性及新生物等多种病变所致。甲状腺结节在各个年龄段的男女人群中均可见到，但中年女性中较多。

(2) 甲状腺结节分良性和恶性两大类，良性的占绝大多数，恶性者不足 1%，判断甲状腺结节的良恶主要依靠病史、体格检查、放射性核素扫描、穿刺细胞学检查。

(3) 建议往外科就诊，进一步检查，明确诊断，结合临床诊治并定期复查。

【肝囊肿】：

- (1)肝囊肿，通俗说就是肝脏中的水泡。绝大多数的肝囊肿都是先天性的，即因先天发育的某些异常导致了肝囊肿形成。
- (2)肝囊肿病因大多数系肝内小胆管发育障碍所致,单发性肝囊肿的发生是由于异位胆管造成。肝囊肿生长缓慢,所以可能长期或终生无症状,其临床表现也随囊肿位置、大小、数目以及有无压迫邻近器官和有无并发症而异。
- (3)肝囊肿是一种较常见的肝脏良性疾病，一般没有什么症状，也不会影响肝功。5CM以下的肝囊肿一般不需要特殊治疗。当囊肿长大到一定程度，可能会压迫胃肠道而引起症状，如上腹不适饱胀；也有因囊肿继发细菌感染而有腹痛、发热的。
- (4)肝囊肿首次发现，建议作MRI或CT检查，除外肝内其它占位性病变。
- (5)过大的肝囊肿，对肝脏本身或周围的器官有压迫症状的，或有炎症的，往外科治疗。
- (6)已确诊为肝囊肿，动态观察，定期B超检查进行对照，监测囊肿大小。
- (7)解除顾虑和紧张情绪，保持良好心态，切忌大怒。
- (8)多食新鲜蔬菜和水果，保持大便通畅，防止便秘；保证营养，宜食清淡富含蛋白质的食物为主；限制饮酒。
- (9)不宜剧烈运动，防止过度用力，以免增加腹腔压力。
- (10)如有症状请及时就诊。

【胆囊息肉】：

- (1)胆囊息肉又称胆囊隆起样病变，其临床症状无特异性，大部分患者为查体时所发现。主要症状为中上腹部隐痛。发病年龄多在30~50岁，以中青年为主。
- (2)一般认为，胆囊息肉是胆囊癌的诱发因素，如胆囊息肉大于1cm时，最好先行手术治疗，以杜绝胆囊癌的发生。
- (3)胆囊息肉临床特点有，一是发病率逐渐增高。高胆固醇饮食、长期酗酒、过多进食刺激性饮食、饮食规律紊乱如：不吃早餐、晚餐过盛、过多等不良饮食习惯多可造成胆囊息肉的形成；
- (4)二是隐蔽攻击性强。胆囊息肉多无症状，85%以上的患者都是在例行体检中发现。3-4mm以下的息肉在CT和核磁共振中难以发现或常常漏诊；
- (5)禁酒及含酒精类饮料，因酒精在体内主要通过肝脏分解、解毒，所以，酒精可直接损伤肝功能，引起肝胆功能失调，使胆汁的分泌、排出过程紊乱，从而刺激胆囊息肉增长。
- (6)饮食规律、吃好早餐对胆囊息肉患者很重要。肝脏主要分泌胆汁，分泌的胆汁存储入胆囊内，而胆汁的功能主要是消化油性食物。如果不吃早餐，胆汁在胆囊内滞留时间长，可刺激胆囊形成胆囊息肉或使原来的息肉增大或发生变化。所以，要调配营养丰富的早餐和养成吃早餐的生活习惯。
- (7)低胆固醇饮食，胆固醇摄入过多，可加重肝胆的代谢负担，并引起多余的胆固醇在胆囊壁结晶、积聚和沉淀，从而形成息肉，所以，胆囊息肉患者应降低胆固醇摄入量，尤其是晚上，应避免进食高胆固醇类食品，如鸡蛋（尤其是蛋黄）、肥肉、海鲜、无鳞鱼类、动物内脏等食品。
- (8)宜多食各种新鲜水果、蔬菜，进低脂肪、低胆固醇食品，如香菇、木耳、芹菜、豆芽、海带、藕、鱼肉、兔肉、鸡肉、鲜豆类等；宜多食干豆类及其制品；宜选用植物油，不用动物油；
- (9)少吃辣椒、生蒜等刺激性食物或辛辣食品；不用油煎、炸、烤、熏的烹调方法；饮水时，用少量山楂、银杏、绞股蓝草放入水杯中饮用。

【宫颈多发那囊】：

- (1)宫颈腺体囊肿又叫宫颈纳氏囊肿（可称‘纳囊’或‘那囊’），同宫颈糜烂、宫颈息肉一样，是慢性宫颈炎的一种表现。
- (2)临床表现时可以看到宫颈表面突出多个大小不一的青白色囊泡（并非紫色），内含黏液，小的有米粒大，大的有玉米粒大，有的可以长得很大，突出于宫颈表面，甚至到达阴道口，根部与宫颈之间有蒂相连，常合并有宫颈肥大。
- (3)其形成原因是在宫颈糜烂愈合过程中，新生的鳞状上皮覆盖宫颈腺管口或伸入腺管，将腺管口阻塞；腺管周围的结缔组织增生或瘢痕形成压迫腺管，使腺管变窄甚至阻塞，腺体分泌物引流受阻，滞留形成的囊肿叫宫颈纳氏囊肿。
- (4)对小的纳囊，无任何临床症状可不予处理；对于密集的较小的纳囊或比较大的纳囊，可考虑光疗、激光、微波、自凝刀等物理治疗。
- (5)对于较大的突出于宫颈表面的纳囊，可考虑电刀切除治疗。上述治疗方法均无太大痛苦，也基本不会影响日常的工作和生活。

汇总医生： 丁昊炜

主检日期： 2023-11-14

主检医生：

分科结果

身高、体重、血压

项目名称	检查结果	项目名称	检查结果
身高	160cm	体重	58kg
血压	114/63mmHg		

***小结:**

未见异常

操作员：张悦 检查日期:2023-11-12 检查医生：张彬艳

妇科内诊

项目名称	检查结果	项目名称	检查结果
外阴	正常	尿道口	正常
阴道	阴道炎	子宫	正常
附件	正常	宫颈	光滑
后穹窿	正常		

***小结:**

(1) 阴道炎

操作员：智美玲 检查日期:2023-11-12 检查医生：智美玲

检验报告

宫颈涂片

项目名称	检查结果	单位	参考值	提示
宫颈涂片	巴氏 IIa 级			

*小结:

巴氏 IIa 级

操作员：李佳敏 检查日期:2023-11-13

检查医生:陈建国

尿液分析+尿沉渣

项目名称	检查结果	单位	参考值	提示
白细胞尿	0	个/ul	0--13	
上皮细胞(EC)	0	/HP	0--28	
管型(CAST)	0	个/ul	0--1	
霉菌(尿)	0	/HP	0--0	
结晶	0	/HP	0--10	
透明度(CLA)	清亮			
胆红素(BIL)	-		阴性	
隐血(ERY)	-		阴性	
小圆上皮细胞(SRC)	0	个/ul	0--0	
维生素 C	-		阴性	
异常红细胞	0	个/ul	0--3	
红细胞(正常)	0	个/ul	0--6	
鳞状上皮细胞	0	个/ul	0--0	
粘液丝	0	个/ul	0--0	
颜色(Colour)	淡黄色			
尿葡萄糖(GLU)	-		阴性	
酮体(KET)	-		阴性	

比重(SG)	1.020		1.003--1.030	
酸碱度(PH)	6.0		4.5--8.0	
尿蛋白质(PRO)	-		阴性	
尿胆原(URO)	-		阴性	
亚硝酸盐(NIT)	-		阴性	
红细胞(尿)(RBC)	0	个/ul	0--6	
尿白细胞(LEU)	1+		阴性	

***小结:**

尿白细胞(LEU)1+

操作员：赵伟 检查日期:2023-11-12 检查医生:陈建国

血常规（五分类）

项目名称	检查结果	单位	参考值	提示
白细胞(WBC)	5.14	10 ⁹ /L	3.5--9.5	
淋巴细胞绝对值(LY#)	2.55	10 ⁹ /L	1.1--3.2	
淋巴细胞百分比(LY%)	49.7	%	20--50	
中性粒细胞绝对值(GR#)	2.27	10 ⁹ /L	1.8--6.3	
中性粒细胞百分比(GR%)	44.2	%	40--75	
嗜碱性粒细胞绝对值(BA#)	0.03	10 ⁹ /L	0--0.06	
嗜碱性粒细胞百分比(BA%)	0.5	%	0--1.0	
嗜酸性粒细胞绝对值(EO#)	0.04	10 ⁹ /L	0.02--0.52	
嗜酸性粒细胞百分比(EO%)	0.8	%	0.4--8.0	
血小板(PLT)	268	10 ⁹ /L	125--350	
血小板分布宽度(PDW)	16.3	%	15--17	
平均血小板体积(MPV)	11.9	fl	6.0--14.0	
血小板压积(PCT)	0.318	%	0.11--0.28	↑
红细胞(RBC)	4.11	10 ¹² /L	3.8--5.1	

血红蛋白	128	g/L	115--150	
红细胞压积(HCT)	37.7	%	35--45	
红细胞平均体积(MCV)	91.6	fl	82--100	
平均血红蛋白含量(MCH)	31.2	pg	27--34	
平均血红蛋白浓度(MCHC)	341	g/L	316--354	
单核细胞绝对值(MO#)	0.25	10 ⁹ /L	0.1--0.60	
单核细胞百分比(MO%)	4.8	%	3--10	
红细胞分布宽度标准差(RDW-SD)	43.0	fl	35--56	
红细胞分布宽度变异系数(RDW-CV)	12.3	%	10.6--16.6	
大血小板比率	37.9	%	11--45	
大血小板数目	101	10 ⁹ /L	30--90	↑
未成熟粒细胞数目	0.00	10 ⁹ /L	0--999	
未成熟粒细胞百分比	0.1	%	0--100	
有核红细胞数目	0.000	10 ⁹ /L	0--9999	
有核红细胞百分比	0.00	/100WBC	0--9999	

***小结:**

血小板压积(PCT)偏高(0.318 %) 大血小板数目偏高(101 10⁹/L)

操作员：贺琰 检查日期:2023-11-12 检查医生:陈建国

空腹血糖

项目名称	检查结果	单位	参考值	提示
葡萄糖(GLU)	4.74	mmol/L	3.89--6.1	

***小结:**

未见异常

操作员：王文静 检查日期:2023-11-12 检查医生:陈建国

肝功能九项

项目名称	检查结果	单位	参考值	提示
总蛋白(T PROT)	75.1	g/L	65--85	
白蛋白(ALB)	44.30	g/L	40--55	
球蛋白(GLB)	30.80	g/L	15--35	
白蛋白/球蛋白(ALB/GLB)	1.44		1.0--2.5	
总胆红素(TBIL)	21.80	umol/L	0--21	↑
直接胆红素(DBIL)	4.1	umol/L	0--8.0	
间接胆红素(IBIL)	17.70	umol/L	0--17.39	↑
丙氨酸氨基转移酶(ALT)	16.00	U/L	7--40	
门冬氨酸氨基转移酶(AST)	19.00	U/L	13--35	
谷草比谷丙	1.19		0.4--2.5	

***小结:**

总胆红素(TBIL)偏高(21.80 umol/L) 间接胆红素(IBIL)偏高(17.70 umol/L)

操作员：王文静 检查日期:2023-11-12 检查医生:陈建国

血脂四项

项目名称	检查结果	单位	参考值	提示
动脉硬化指数	2.62		1.31--3.19	
总胆固醇(CHOL)	4.67	mmol/L	2.59--5.2	
甘油三脂(TG)	0.94	mmol/L	0.7--1.7	
低密度脂蛋白(LDL)	2.78	mmol/L	0--4.13	
高密度脂蛋白(HDL)	1.06	mmol/L	0.77--1.55	

***小结:**

未见异常

操作员：王文静 检查日期:2023-11-12 检查医生:陈建国

肾功能五项

项目名称	检查结果	单位	参考值	提示
------	------	----	-----	----

肌酐(CREA)	54.00	umol/L	41--73	
尿酸(UA)	239.00	umol/L	140--340	
β 2 微球蛋白测定	1.63	mg/L	0.8--1.8	
尿素测定 (Urea)	4.20	mmol/L	2.6--7.5	
尿微量白蛋白	20.13	ug/ml	0--30	

***小结:**

未见异常

操作员：王文静 检查日期:2023-11-12 检查医生:陈建国

大同现代医学检验实验室

液基薄层细胞学图文报告

ID: 2023091449

病理号: 087589

姓名: 葛艳霞

性别: 女

年龄: 54岁

送检科室:

电话号码: 18734260365

床号:

病历号:

体检号: 2305101154

送检医院: 大同瑞慈康复体检

送检日期: 2023-11-13

末次月经:

送检医生:

采样日期:

报告日期: 2023-11-13

标本满意度: 满意

细胞量: >45%

红细胞:

经期样本:

颈管细胞:

化生细胞:

鳞状细胞:

宫颈柱状细胞:

未见上皮内病变/恶性细胞:

正常范围内:

- 良性反应性改变:
- 炎症:
 - 轻度:
 - 中度:
 - 重度:
 - 放疗:
 - 妊娠:
 - 萎缩性:
 - 宫内避孕器:
 - 其他:

病原体: 滴虫感染: 念珠菌感染: 细菌感染:

提示 HPV 感染: 疱疹病毒感染:

鳞状上皮细胞分析:

- 非典型鳞状细胞:
- 倾向上皮内瘤变:
 - 倾向良性反应性改变:
 - 不能明确意义(ASC-US):
 - 不排除高度病变(ASC-H):
- 上皮内低度病变: 鳞癌:
- 上皮内高度病变:
- CIN2:
 - CIN3:

腺上皮细胞分析:

非典型腺细胞:

- 宫内膜:
- 来源不明:

非典型腺细胞(宫颈管):

- 倾向原位腺癌:
- 不能明确意义:
- 倾向良性反应性改变:

腺癌:

- 宫颈管:
- 宫内膜:
- 其它:

炎细胞:

- 轻度:
- 中度:
- 重度:

可疑腺癌:

诊断意见: 未见上皮内病变或恶性细胞 (NILM)。

建议:

报告医师: 张荣生

地址: 大同市魏都大道 79 号, 本报告医师签字后有效
咨询: 0352-2830587 4006-122-995

妇科细胞学是筛查项目, 出于技术原因, 可能会有假阴性结果, 本检测仅对来样负责, 如果对结果有疑义, 请在收到报告 7 天内与我们联系。

大同瑞慈康复医院 12导联心电图报告

曹艳霞 女 54岁

体检号:425800

病床号:

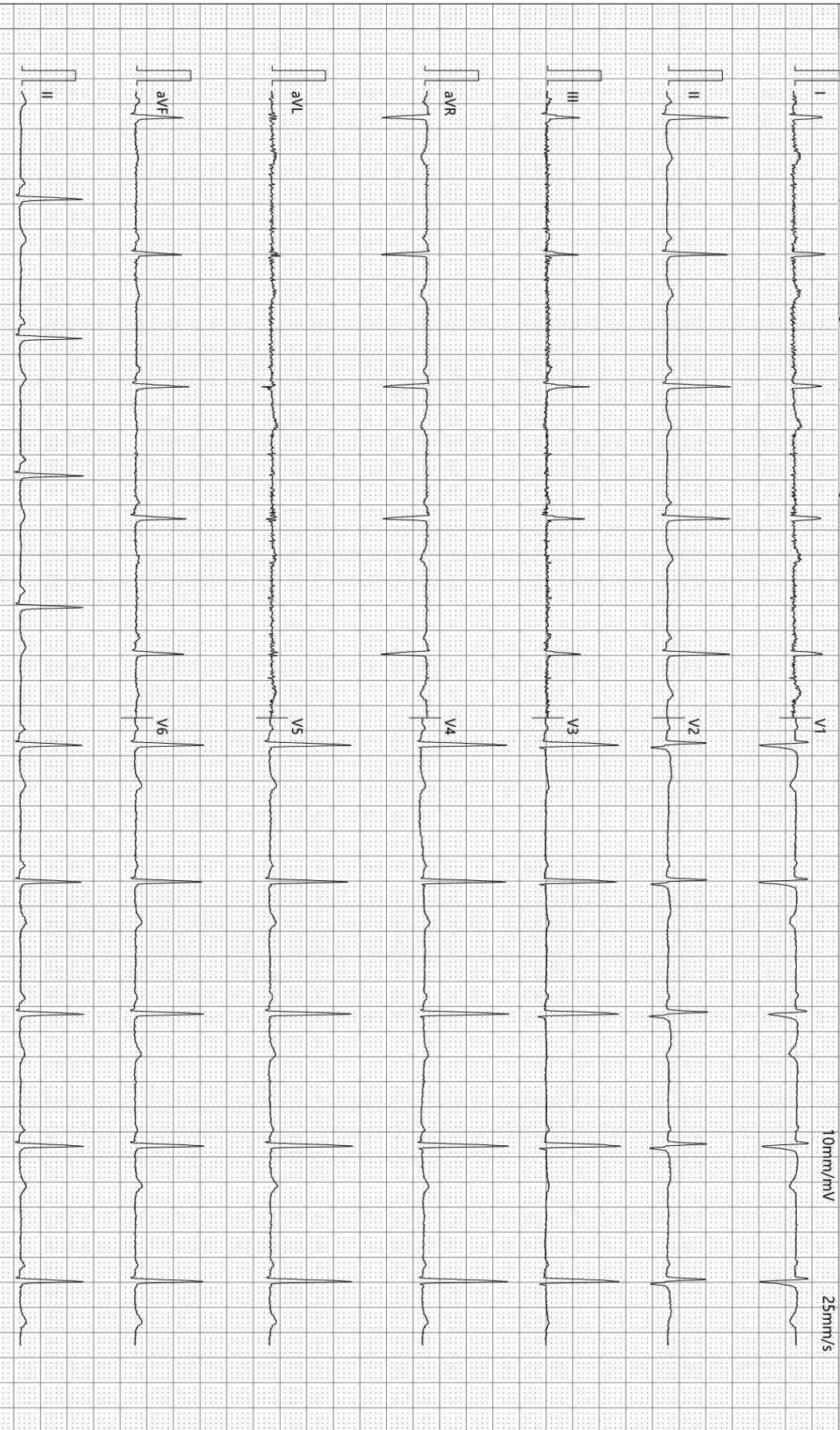
诊断结果:

- 1. 窦性心动过缓
- 2. T波改变

诊断医生:

张之生

HR	: 55 ↓ bpm	[60 ~ 100bpm]
P	: 91ms	[0 ~ 110ms]
PR	: 139ms	[120 ~ 200ms]
QRS	: 80ms	[60 ~ 100ms]
QT/QTc	: 428/412ms	[320 ~ 440/0 ~ 460ms]
P/QRS/T	: 78 ↑ /62/19deg.	[0 ~ 75/-30 ~ 90/0 ~ 75deg]
RV5/SV1	: 1.531/0.626mV	[0.0 ~ 2.5/0.0 ~ 2.0mV]



检查时间:2023-11-12 10:41:36

诊断时间:2023-11-12 10:44:19

SEMIP V1.90

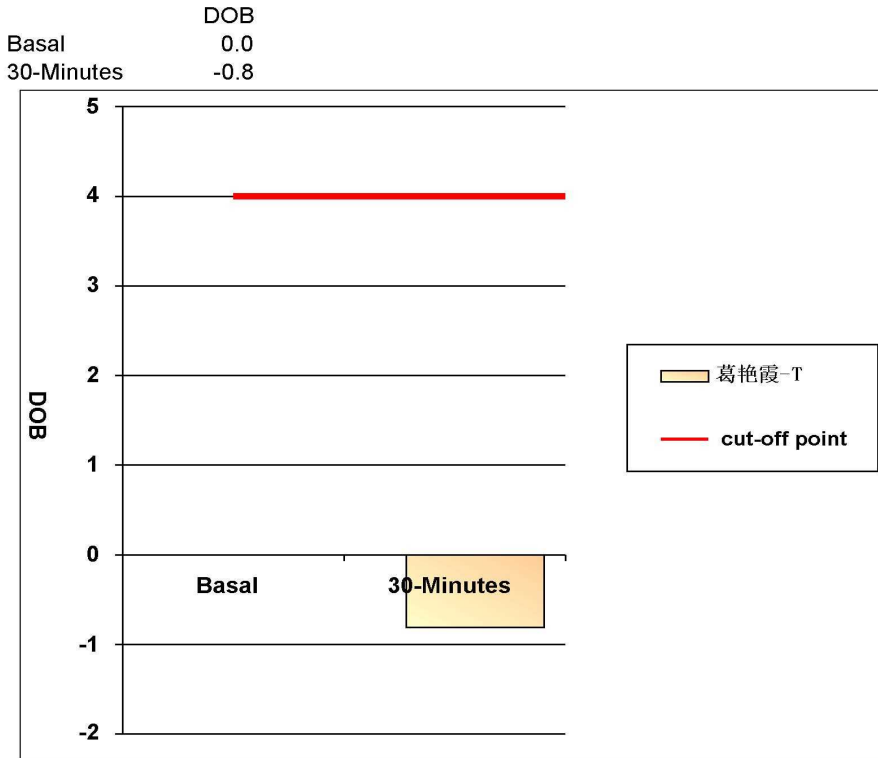
仅供临床参考

大同瑞慈健康体检

¹³C呼气试验检验报告

患者姓名	葛艳霞-T	年龄	54	性别	女
患者 ID	2305101154	日期	2023年11月12日	联系电话	
申请医生		备注		设备型号	YH08

¹³C呼气试验



阳性参考值 (Delta Over Baseline(DOB)):

30分钟的DOB值:	≥ 4.0	阳性+
	< 4.0	阴性-

检测结果: DOB= -0.8 阴性-

结论: 您本次检测结果为阴性, 正常, 无感染

检测医生: 曹居杰

DR 诊断图文报告

流水号: 2305101154

影像号: DX20231111033

姓名: 葛艳霞

年龄: 54 岁

性别: 女

检查设备: 西门子数字 X 线摄影

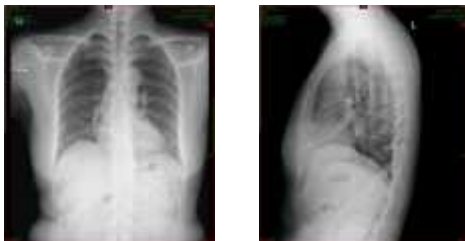体检号: 425800

申请医院: 本院

体检科室: 体检科

检查部位: 胸部照相

经典图像:



影像所见:

胸廓对称。气管居中，纵隔无移位。双肺野清晰。肺门影未见增大。心脏大小、形态正常。双膈面光滑，肋膈角锐利。

影像诊断:

胸部平片未见异常。

报告医师: 李贵

检查日期: 2023-11-12

审核医师: 李贵

报告日期: 2023-11-12

超声诊断图文报告

流水号: 2305101154

影像号: 1447555

姓名: 葛艳霞

年龄: 54 岁

性别: 女

检查设备: Vivid E95

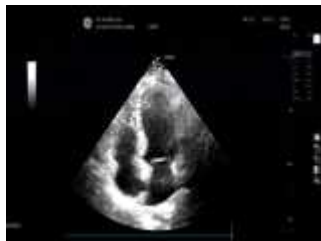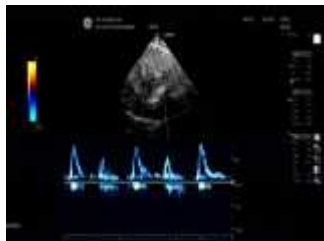体检号: 425800

申请医院: 本院

体检科室: 体检科

检查部位: 心脏彩超

经典图像:



影像所见:

超声测量 (单位: mm)

升主动脉内径 25 (32±3mm)

左房内径 30 (35mm)

室间隔 10 (8-11mm)

左室内径 39 (47±4mm)

左室后壁 9 (8-11mm)

EF66% (50-80%)

右室内径 25 (36±4mm)

右房内径 28 (36±4mm)

FS36% (28-41%)

主肺动脉内径 20 (23±3mm)

升主动脉内径正常, 心脏各腔室大小正常, 室间隔厚度正常, 左室壁未见明显节段性运动异常, 各瓣膜及启闭功能未见明显异常, 舒张期二尖瓣口血流频谱 E/A>1, 心包腔未见积液。

影像诊断:

心脏结构及功能未见明显异常

报告医师: 陈玉荣

检查日期: 2023-11-12

审核医师: 陈玉荣

报告日期: 2023-11-12

超声诊断图文报告

流水号: 2305101154

影像号: 1447558

姓名: 葛艳霞

年龄: 54 岁

性别: 女

检查设备: Vivid E95

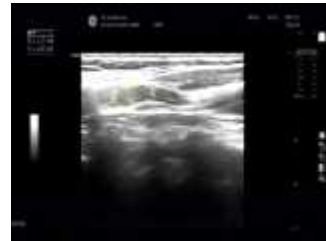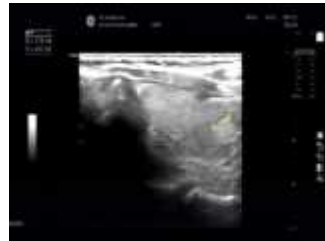体检号: 425800

申请医院: 本院

体检科室: 体检科

检查部位: 甲状腺彩超

经典图像:



影像所见:

甲状腺双侧叶形态正常, 包膜完整, 左侧叶可见大小约 0.8*0.6cm 高回声结节, 边界清, 形态规整, 余实质回声均匀, CDFI: 结节内未见血流信号。

双侧颈部均可见多发低回声结节, 左侧较大者约 1.5*0.3cm, 右侧较大者约 1.2*0.4cm, 边界清, 形态规整, 皮髓质界限清。

影像诊断:

1. 甲状腺左侧叶结节 TI-RADS 3 级
2. 双侧颈部多发肿大淋巴结

报告医师: 陈玉荣

检查日期: 2023-11-12

审核医师: 陈玉荣

报告日期: 2023-11-12

超声诊断图文报告

流水号: 2305101154

影像号: 1447561

姓名: 葛艳霞

年龄: 54 岁

性别: 女

检查设备: Vivid E95

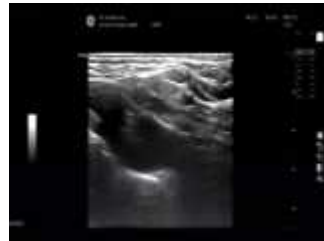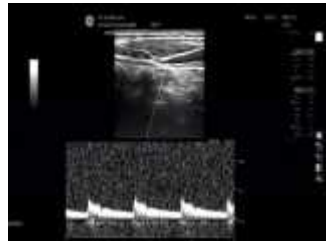体检号: 425800

申请医院: 本院

体检科室: 体检科

检查部位: 颈部血管彩超

经典图像:



影像所见:

右锁骨下动脉起始处、双侧颈总动脉、颈内、颈外动脉起始段内中膜不增厚，内壁欠光滑，管壁未见明确强回声斑。CDFI: 血流充盈好。PW: 频谱形态正常。

双侧椎动脉走行正常，椎动脉内径正常，管壁不厚，管腔内为无回声，CDFI: 血流充盈好。PW: 频谱正常。

影像诊断:

双侧颈动脉、椎动脉未见明显异常

报告医师: 陈玉荣

检查日期: 2023-11-12

审核医师: 陈玉荣

报告日期: 2023-11-12

超声诊断图文报告

流水号: 2305101154

影像号: 1447563

姓名: 葛艳霞

年龄: 54 岁

性别: 女

检查设备: Vivid E95

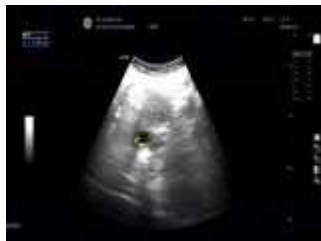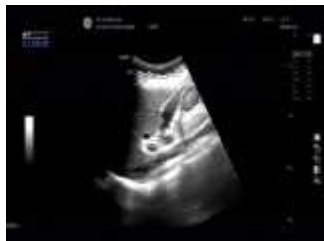体检号: 425800

申请医院: 本院

体检科室: 体检科

检查部位: 全腹彩超

经典图像:



影像所见:

肝脏大小形态正常,包膜光滑完整,于肝内探及大小约 0.7*0.6cm 囊性回声,边界清,余实质回声均匀,肝内管道系统走行清晰,门静脉及肝内胆管不扩张。

胆囊大小形态正常,壁不厚、欠光滑,壁上探及直径约 0.4cm 高回声凸起,后无声影,囊内透声好,肝外胆管不扩张。

胰腺大小形态正常,实质回声均匀,主胰管不扩张。

脾脏大小形态正常,实质回声均匀,脾门静脉不宽。

双肾大小形态正常,皮髓质分界清晰,集合系统未见分离,双侧输尿管未见扩张。

膀胱充盈佳,未见明显异常。

绝经后子宫,大小正常,肌壁回声均匀,内膜呈线状,宫颈厚约 2.4cm,宫颈处探及多个囊性结构,大者直径约 1.5cm,双侧附件区未见异常。

影像诊断:

1. 肝囊肿
2. 胆囊息肉
3. 宫颈多发那囊

报告医师: 陈玉荣

检查日期: 2023-11-12

审核医师: 陈玉荣

报告日期: 2023-11-12