



2305101135

大同瑞慈健康体检

报 告 册

体检编号	425781	工号	966
姓名	郝园媛		
性别	女	年龄	38岁
单位	山西银行大同分行		
部门	山西银行大同分行-永泰南路支		
联系电话	13994303494		
体检日期	2023-10-31		

尊敬的 郝园媛女士 您好！

首先，瑞慈健康体检全体员工欢迎您的光临，并对您的信任表示衷心的感谢！

您于 2023-10-31 （体检编号：425781）完成健康检查，本机构的各科医生已根据您的体检项目及结果，汇总成此份健康体检报告，并经总检医生审核。据此提出对您健康状况的综合分析及建议。

瑞慈健康体检倡导“大健康、大康复”，提出“健康是第一财富（Rich）”的人文理念。希望您仔细阅读并妥善地保管此份健康体检报告，并认真关注报告中的提示与建议，若您对报告内容有任何疑问，可直接与瑞慈健康体检客服部联系，进一步咨询。

健康体检咨询电话：**0352-2824444**

客户服务咨询电话：**0352-2830597**

400-6112995

瑞慈健康体检报告由下列内容组成：

第一部分：主检报告

第二部分：分科分项结果

第三部分：检验报告

第四部分：附表

主检报告

检查综述

- 1、【身高、体重、血压】（1）体重指数 27.18：超重
- 2、【血常规（五分类）】 血红蛋白偏低(114 g/L)
- 3、【尿液分析+尿沉渣】 白细胞尿偏高(27 个/u1) 鳞状上皮细胞偏高(13 /HP) 尿白细胞(LEU)1+
- 4、【妇科内诊】（1）宫颈肥大
- 5、【C13 检测幽门螺杆菌】 阳性+
- 6、【甲状腺彩超】 1. 甲状腺左侧叶结节 TI-RADS 2-3 级 2. 甲状腺右侧叶结节 TI-RADS 3 级
- 7、【颈部血管彩超】 左侧椎动脉细窄
- 8、【乳腺彩超】 右侧乳腺结节 BI-RADS 2 级
- 9、【全腹彩超】 1. 胆囊息肉 2. 宫颈肥大 3. 宫颈那囊

医生建议

【超重】：

(1) 体重指数是判断体重超标或偏低的主要指标。体重是反映和衡量一个人健康状况的重要标志之一，过胖和过瘦都不利于健康，身高体重不协调也不会给人以美感。体重的变化，还会直接反映身体长期的热量平衡状态。

(2) 当需要比较及分析一个人的体重对于不同身高的人所带来的健康影响时，体重指数是一个中立而可靠的指标。其主要适用于需要体重测试、体型肥胖和全身检查的人群。

(3) 体重指数（BMI）是世界卫生组织推荐的国际统一使用的肥胖分型标准，也是目前国际上常用的衡量人体胖瘦程度以及是否健康的一个标准，其计算方式为： $BMI = \text{体重（千克）} / \text{身高（米} \times \text{米）}$ 。成人的标准值是 BMI18.5-23.9 之间。低于 18.5 为体重指数偏低；高于 23.9 则为体重指数偏高。

(4) 一般表现为体重超重或肥胖，超重及肥胖会出现一系列代谢性疾病，如高血压、高血糖、高血脂、高尿酸血症等，所以体重指数偏高者一定要注意控制体重。

(5) 合理控制饮食，食品多样化，食物纤维可适量增加，饮食规律，避免暴饮暴食，低盐、低脂饮食为主，减少高热量食物的摄入。

(6) 加强体育锻炼，每天最少保持 30 分钟的中等强度运动。鼓励每天至少快步走 6000 步比较健康。肥胖患者不适合较剧烈的运动，会加重膝关节的负担，可以选择游泳、划船等对膝关节负荷较小的运动。

(7) 定期检查血糖、血脂、肝功、肝脏 B 超等，积极治疗基础性疾病。

(8) 减少热量摄取及增加热量消耗。强调以健康行为、饮食、运动为主的综合治疗。

【血红蛋白偏低】：

(1) 血液科咨询，必要时治疗。

(2) 复查血常规。

【鳞状上皮细胞偏高】：

(1) 在生理情况下，机体正常的新陈代谢都会引起鳞状上皮细胞的脱离，这是一种正常的机体现象。如果长时间出现鳞状上皮细胞偏高的现象时，则有可能是尿路感染、泌尿系统结石等因素导致，应及时往泌尿外科进一步诊断治疗。

【尿白细胞(LEU)1+】：

(1) 建议泌尿外科诊断治疗。

【白细胞尿偏高】：

(1) 白细胞尿偏高，一般提示为泌尿系感染，白细胞数目跟感染的程度相关，细菌感染的程度越重，白细胞数目增加的越高。建议往泌尿外科诊断治疗。

【宫颈肥大】：

(1) 宫颈肥大引起的原因一是慢性炎症长期刺激，使宫颈充血、水肿，宫颈腺体和间质发生增生而导致宫颈不同程度的肥大、硬度增加。

(2) 二是在宫颈腺体的深部可能出现粘液潴留，形成大小不等的囊肿，使宫颈变得肥大。

(3) 宫颈肥大有时可比正常宫颈增大2~4倍，宫颈表面可以是光滑的，也可有糜烂。宫颈质地一般较硬，这是纤维结缔组织增生所致的。

(4) 如果是单纯性的宫颈肥大，一般不需特殊处理，妇科定期复查即可。

【呼气试验检验报告阳性+】：

(1) 提示幽门螺旋杆菌（HP）感染。幽门螺旋杆菌是慢性活动性胃炎的病原菌，是消化道溃疡和胃癌等疾病的重要致病因子。

(2) 没有临床症状者（如中上腹不适、饱胀、反酸、恶心等），可暂不进行抗HP治疗。如果是HP感染的消化性溃疡、慢性胃炎、早期胃癌切除后和需要长期服用非甾体类抗炎药物（如阿司匹林）者，应在专科医生指导下进行抗HP治疗。

(3) 建议您先进行胃镜检查，或往消化内科咨询，再决定是否进行根除治疗。

【甲状腺左侧叶结节】：

(1) 甲状腺结节是一种常见的甲状腺疾病，很多甲状腺疾病可表现为结节，如可由甲状腺退行性变、炎症、自身免疫性及新生物等多种病变所致。甲状腺结节在各个年龄段的男女人群中均可见到，但中年女性中较多。

(2) 甲状腺结节分良性和恶性两大类，良性的占绝大多数，恶性者不足1%，判断甲状腺结节的良恶主要依靠病史、体格检查、放射性核素扫描、穿刺细胞学检查。

(3) 建议往外科就诊，进一步检查，明确诊断，结合临床诊治并定期复查。

【甲状腺右侧叶结节】：

(1) 甲状腺结节是一种常见的甲状腺疾病，很多甲状腺疾病可表现为结节，如可由甲状腺退行性变、炎症、自身免疫性及新生物等多种病变所致。甲状腺结节在各个年龄段的男女人群中均可见到，但中年女性中较多。

(2) 甲状腺结节分良性和恶性两大类，良性的占绝大多数，恶性者不足1%，判断甲状腺结节的良恶主要依靠病史、体格检查、放射性核素扫描、穿刺细胞学检查。

(3) 建议往外科就诊，进一步检查，明确诊断，结合临床诊治并定期复查。

【左侧椎动脉细窄】：

(1) 建议心血管内科诊断治疗。

【右侧乳腺结节】：

(1) 乳腺结节是乳腺组织导管和乳小叶在结构上的退行性变及进行性结缔组织的生长，主要以乳房周围性疼痛为特征，或在情绪变化、劳累、天气变化时加重，每月月经前疼痛加剧，行经后疼痛减退或消失。其主要原因是由于内分泌失调。

(2) 建议少吃刺激性食物或进行药物治疗干预，必要时外科诊治。

【宫颈肥大】：

(1) 宫颈肥大引起的原因一是慢性炎症长期刺激，使宫颈充血、水肿，宫颈腺体和间质发生增生而导致宫颈不同程度的肥大、硬度增加。

(2) 二是在宫颈腺体的深部可能出现粘液潴留，形成大小不等的囊肿，使宫颈变得肥大。

(3) 宫颈肥大有时可比正常宫颈增大 2~4 倍，宫颈表面可以是光滑的，也可有糜烂。宫颈质地一般较硬，这是纤维结缔组织增生所致的。

(4) 如果是单纯性的宫颈肥大，一般不需特殊处理，妇科定期复查即可。

【胆囊息肉】：

(1) 胆囊息肉又称胆囊隆起样病变，其临床症状无特异性，大部分患者为查体时所发现。主要症状为中上腹部隐痛。发病年龄多在 30~50 岁，以中青年为主。

(2) 一般认为，胆囊息肉是胆囊癌的诱发因素，如胆囊息肉大于 1cm 时，最好先行手术治疗，以杜绝胆囊癌的发生。

(3) 胆囊息肉临床特点有，一是发病率逐渐增高。高胆固醇饮食、长期酗酒、过多进食刺激性饮食、饮食规律紊乱如：不吃早餐、晚餐过盛、过多等不良饮食习惯多可造成胆囊息肉的形成；

(4) 二是隐蔽攻击性强。胆囊息肉多无症状，85% 以上的患者都是在例行体检中发现。3-4mm 以下的息肉在 CT 和核磁共振中难以发现或常常漏诊；

(5) 禁酒及含酒精类饮料，因酒精在体内主要通过肝脏分解、解毒，所以，酒精可直接损伤肝功能，引起肝胆功能失调，使胆汁的分泌、排出过程紊乱，从而刺激胆囊息肉增长。

(6) 饮食规律、吃好早餐对胆囊息肉患者很重要。肝脏主要分泌胆汁，分泌的胆汁存储入胆囊内，而胆汁的功能主要是消化油性食物。如果不吃早餐，胆汁在胆囊内滞留时间长，可刺激胆囊形成胆囊息肉或使原来的息肉增大或发生变化。所以，要调配营养丰富的早餐和养成吃早餐的生活习惯。

(7) 低胆固醇饮食，胆固醇摄入过多，可加重肝胆的代谢负担，并引起多余的胆固醇在胆囊壁结晶、积聚和沉淀，从而形成息肉，所以，胆囊息肉患者应降低胆固醇摄入量，尤其是晚上，应避免进食高胆固醇类食品，如鸡蛋（尤其是蛋黄）、肥肉、海鲜、无鳞鱼类、动物内脏等食品。

(8) 宜多食各种新鲜水果、蔬菜，进低脂肪、低胆固醇食品，如香菇、木耳、芹菜、豆芽、海带、藕、鱼肉、兔肉、鸡肉、鲜豆类等；宜多食干豆类及其制品；宜选用植物油，不用动物油；

(9) 少吃辣椒、生蒜等刺激性食物或辛辣食品；不用油煎、炸、烤、熏的烹调方法；饮水时，用少量山楂、银杏、绞股蓝草放入水杯中饮用。

【宫颈那囊】：

(1) 宫颈腺体囊肿又叫宫颈纳氏囊肿（可称‘纳囊’或‘那囊’），同宫颈糜烂、宫颈息肉一样，是慢性宫颈炎的一种表现。

(2) 临床表现时可以看到宫颈表面突出多个大小不一的青白色囊泡（并非紫色），内含黏液，小的有米粒大，大的有玉米粒大，有的可以长得很大，突出于宫颈表面，甚至到达阴道口，根部与宫颈之间有蒂相连，常合并有宫颈肥大。

(3) 对其形成原因是在宫颈糜烂愈合过程中，新生的鳞状上皮覆盖宫颈腺管口或伸入腺管，将腺管口阻塞；腺管周围的结缔组织增生或瘢痕形成压迫腺管，使腺管变窄甚至阻塞，腺体分泌物引流受阻，滞留形成的囊肿叫宫颈纳氏囊肿。

(4) 对小的纳囊，无任何临床症状可不予处理；对于密集的较小的纳囊或比较大的纳囊，可考虑光疗、激光、微波、自凝刀等物理治疗。

(5) 对于较大的突出于宫颈表面的纳囊，可考虑电刀切除治疗。上述治疗方法均无太大痛苦，也基本不会影响日常的工作和生活。

汇总医生： 丁昊炜

主检日期： 2023-11-01

主检医生：

分科结果

身高、体重、血压

项目名称	检查结果	项目名称	检查结果
身高	165cm	体重	74kg
血压	111/72mmHg		

***小结：**

(1) 体重指数 27.18：超重

操作员：闫辛儿 检查日期：2023-10-31 检查医生：名燕凌

妇科内诊

项目名称	检查结果	项目名称	检查结果
外阴	正常	尿道口	正常
阴道	通畅	子宫	正常
附件	正常	宫颈	宫颈肥大
后穹窿	正常		

***小结：**

(1) 宫颈肥大

操作员：薛荣丽 检查日期：2023-10-31 检查医生：薛荣丽

检验报告

尿液分析+尿沉渣

项目名称	检查结果	单位	参考值	提示
白细胞尿	27	个/ul	0--13	↑
上皮细胞(EC)	13	/HP	0--28	
管型(CAST)	0	个/ul	0--1	
霉菌(尿)	0	/HP	0--0	
结晶	0	/HP	0--10	
透明度(CLA)	清亮			
胆红素(BIL)	-		阴性	
隐血(ERY)	-		阴性	
小圆上皮细胞(SRC)	0	个/ul	0--0	
维生素C	-		阴性	
异常红细胞	0	个/ul	0--3	
红细胞(正常)	3	个/ul	0--6	
鳞状上皮细胞	13	个/ul	0--0	↑
粘液丝	0	个/ul	0--0	
颜色(Colour)	淡黄色			
尿葡萄糖(GLU)	-		阴性	
酮体(KET)	-		阴性	
比重(SG)	1.020		1.003--1.030	
酸碱度(PH)	6.5		4.5--8.0	
尿蛋白质(PRO)	-		阴性	
尿胆原(URO)	-		阴性	
亚硝酸盐(NIT)	-		阴性	
红细胞(尿)(RBC)	3	个/ul	0--6	
尿白细胞(LEU)	1+		阴性	

*小结:

白细胞尿偏高(27 个/ul) 鳞状上皮细胞偏高(13 /HP) 尿白细胞(LEU)1+

操作员：李佳敏 检查日期:2023-10-31 检查医生:陈建国

大便常规+便潜血

项目名称	检查结果	单位	参考值	提示
性状	软便			
虫卵	未检见		未检见	
红细胞(大便)	未检见		未检见	
白细胞(大便)	未检见		未检见	
颜色(大便)	黄褐色			
潜血实验	阴性		阴性	

*小结:

未见异常

操作员：李佳敏 检查日期:2023-10-31 检查医生:陈建国

血常规（五分类）

项目名称	检查结果	单位	参考值	提示
白细胞(WBC)	4.75	10 ⁹ /L	3.5--9.5	
淋巴细胞绝对值(LY#)	1.35	10 ⁹ /L	1.1--3.2	
淋巴细胞百分比(LY%)	28.5	%	20--50	
中性粒细胞绝对值(GR#)	3.15	10 ⁹ /L	1.8--6.3	
中性粒细胞百分比(GR%)	66.3	%	40--75	
嗜碱性粒细胞绝对值(BA#)	0.02	10 ⁹ /L	0--0.06	
嗜碱性粒细胞百分比(BA%)	0.4	%	0--1.0	
嗜酸性粒细胞绝对值(EO#)	0.07	10 ⁹ /L	0.02--0.52	
嗜酸性粒细胞百分比(EO%)	1.4	%	0.4--8.0	
血小板(PLT)	192	10 ⁹ /L	125--350	

血小板分布宽度(PDW)	15.9	%	15--17	
平均血小板体积(MPV)	9.6	fl	6.0--14.0	
血小板压积(PCT)	0.184	%	0.11--0.28	
红细胞(RBC)	4.04	10 ¹² /L	3.8--5.1	
血红蛋白	114	g/L	115--150	↓
红细胞压积(HCT)	36.1	%	35--45	
红细胞平均体积(MCV)	89.2	fl	82--100	
平均血红蛋白含量(MCH)	28.3	pg	27--34	
平均血红蛋白浓度(MCHC)	317	g/L	316--354	
单核细胞绝对值(MO#)	0.16	10 ⁹ /L	0.1--0.60	
单核细胞百分比(MO%)	3.4	%	3--10	
红细胞分布宽度标准差(RDW-SD)	48.7	fl	35--56	
红细胞分布宽度变异系数(RDW-CV)	14.3	%	10.6--16.6	
大血小板比率	20.8	%	11--45	
大血小板数目	40	10 ⁹ /L	30--90	
未成熟粒细胞数目	0.00	10 ⁹ /L	0--999	
未成熟粒细胞百分比	0.1	%	0--100	
有核红细胞数目	0.000	10 ⁹ /L	0--9999	
有核红细胞百分比	0.00	/100WBC	0--9999	

***小结:**

血红蛋白偏低(114 g/L)

操作员：祁佳佳 检查日期:2023-10-31 检查医生:陈建国

空腹血糖

项目名称	检查结果	单位	参考值	提示
葡萄糖(GLU)	5.15	mmol/L	3.89--6.1	

***小结:**

未见异常

操作员：李丹 检查日期：2023-10-31 检查医生：陈建国

肝功能九项

项目名称	检查结果	单位	参考值	提示
总蛋白(T PROT)	65.0	g/L	65--85	
白蛋白(ALB)	40.90	g/L	40--55	
球蛋白(GLB)	24.10	g/L	15--35	
白蛋白/球蛋白(ALB/GLB)	1.94		1.0--2.5	
总胆红素(TBIL)	16.00	umol/L	0--21	
直接胆红素(DBIL)	3.2	umol/L	0--8.0	
间接胆红素(IBIL)	12.80	umol/L	0--17.39	
丙氨酸氨基转移酶(ALT)	16.00	U/L	7--40	
门冬氨酸氨基转移酶(AST)	15.00	U/L	13--35	
谷草比谷丙	0.94		0.4--2.5	

***小结：**

未见异常

操作员：李丹 检查日期：2023-10-31 检查医生：陈建国

甲状腺功能系列

项目名称	检查结果	单位	参考值	提示
甲状腺球蛋白(TG)	9.42	ng/ml	3.5--77	
促甲状腺素(TSH)	0.55	uIU/ml	0.55--4.78	
甲状腺过氧化物酶抗体	28.0	IU/ml	0--60	
游离三碘甲状腺原氨酸(FT3)	5.85	pmol/L	3.5--6.5	
游离甲状腺素(FT4)	14.80	pmol/L	11.5--22.70	

***小结：**

未见异常

操作员：李丹 检查日期：2023-10-31 检查医生：陈建国

血脂四项

项目名称	检查结果	单位	参考值	提示
动脉硬化指数	2.39		1.31--3.19	
总胆固醇(CHOL)	4.98	mmol/L	2.59--5.2	
甘油三脂(TG)	1.55	mmol/L	0.7--1.7	
低密度脂蛋白(LDL)	3.03	mmol/L	0--4.13	
高密度脂蛋白(HDL)	1.27	mmol/L	0.77--1.55	

***小结：**

未见异常

操作员：李丹 检查日期：2023-10-31 检查医生：陈建国

肾功能五项

项目名称	检查结果	单位	参考值	提示
肌酐(CREA)	55.00	umol/L	41--73	
尿酸(UA)	283.00	umol/L	140--340	
β2 微球蛋白测定	1.61	mg/L	0.8--1.8	
尿素测定 (Urea)	2.60	mmol/L	2.6--7.5	
尿微量白蛋白	7.87	ug/ml	0--30	

***小结：**

未见异常

操作员：李丹 检查日期：2023-10-31 检查医生：陈建国

大同现代医学检验实验室

液基薄层细胞学图文报告

ID: 2023090672

病理号: 086974

姓名: 郝园媛

性别: 女

年龄: 38岁

送检科室: 体检科

电话号码: 13994303494

床号:

病历号:

体检号: 2305101135

送检医院: 大同瑞慈康复体检 送检日期: 2023-10-31

末次月经:

送检医生:

采样日期:

报告日期: 2023-10-31

标本满意度: 满意

细胞量: >40%

红细胞:

经期样本:

颈管细胞:

化生细胞:

鳞状细胞:

宫颈柱状细胞:

未见上皮内病变/恶性细胞:

正常范围内:

良性反应性改变:

- 炎性:
 - 轻度:
 - 中度:
 - 重度:
- 放疗:
- 妊娠:
- 萎缩性:
- 宫内避孕器:
- 其他:

病原体: 滴虫感染: 念珠菌感染: 细菌感染:

提示 HPV 感染: 疱疹病毒感染:

鳞状上皮细胞分析:

非典型鳞状细胞:

- 倾向上皮内瘤变:
- 倾向良性反应性改变:
- 不能明确意义(ASC-US):
- 不排除高度病变(ASC-H):

上皮内低度病变: 鳞癌:

上皮内高度病变:

- CIN2:
- CIN3:

腺上皮细胞分析:

非典型腺细胞:

- 宫内膜:
- 来源不明:

非典型腺细胞(宫颈管):

- 倾向原位腺癌:
- 不能明确意义:
- 倾向良性反应性改变:

腺癌:

- 宫颈管:
- 宫内膜:
- 其它:

炎细胞:

- 轻度:
- 中度:
- 重度:

可疑腺癌:

诊断意见: 未见上皮内病变或恶性细胞 (NILM)。

建议:

报告医师: 张荣生

地址: 大同市魏都大道 79 号, 本报告医师签字后有效
咨询: 0352-2830587 4006-122-995

妇科细胞学是筛查项目, 出于技术原因, 可能会有假阴性结果, 本检测仅对来样负责, 如果对结果有疑义, 请在收到报告 7 天内与我们联系。

大同瑞慈康复医院 12导联心电图报告

郝园媛 女 38岁

体检号:425781

病床号:

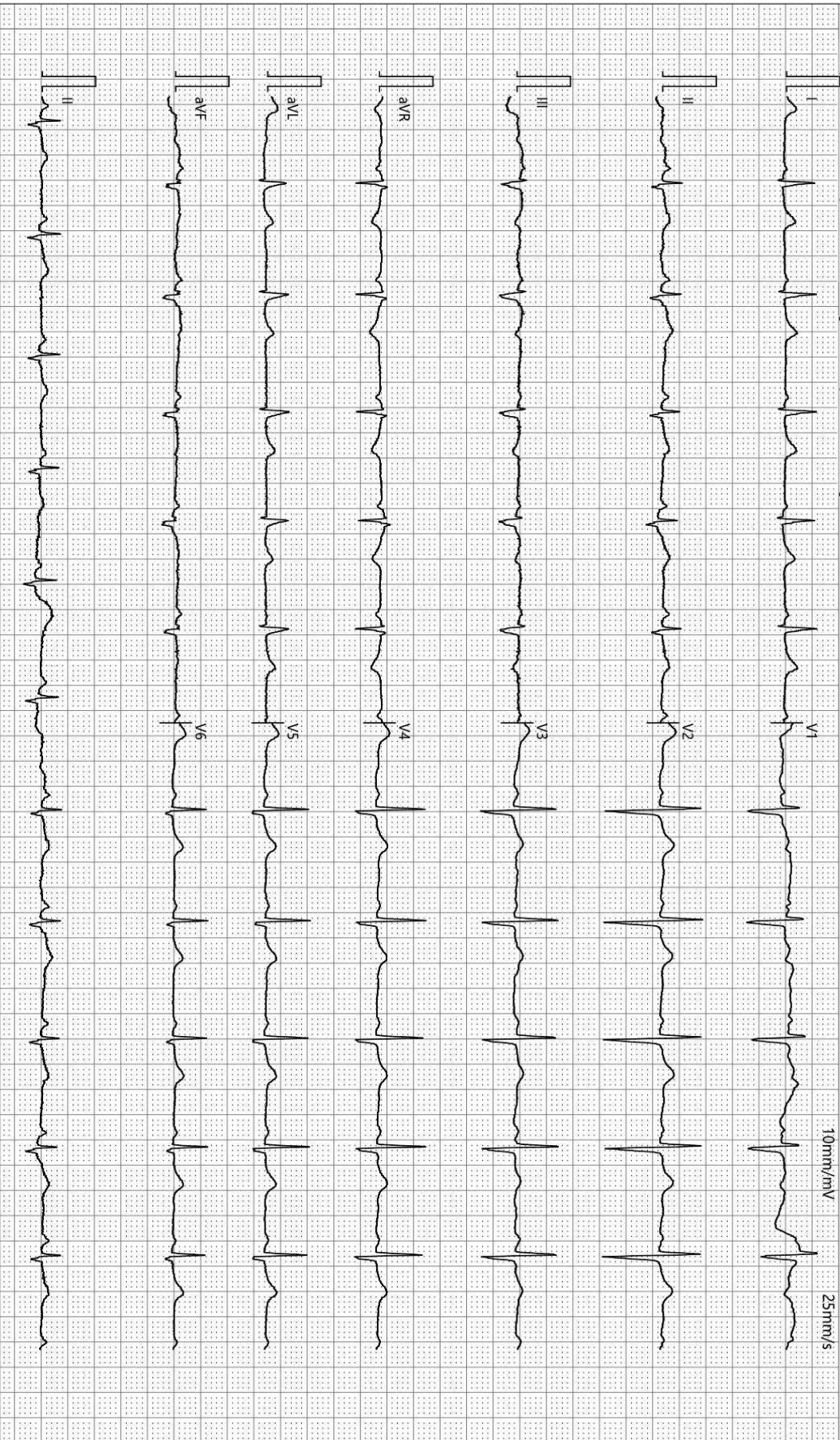
诊断结果:

- 1.窦性心律
- 2.正常心电图

诊断医生:

曹志 陶志峰

HR : 66bpm [60 ~ 100bpm]
P : 110ms [0 ~ 110ms]
PR : 147ms [120 ~ 200ms]
QRS : 92ms [60 ~ 100ms]
QT/QTc : 415/436ms [320 ~ 440/0 ~ 460ms]
P/QRS/T : 61/4/10deg. [0 ~ 75/-30 ~ 90/0 ~ 75deg]
RV5/SV1 : 0.825/0.692mV [0.0 ~ 2.5/0.0 ~ 2.0mV]



检查时间:2023-10-31 09:21:58

诊断时间:2023-10-31 09:35:08

SEMIP V1.90

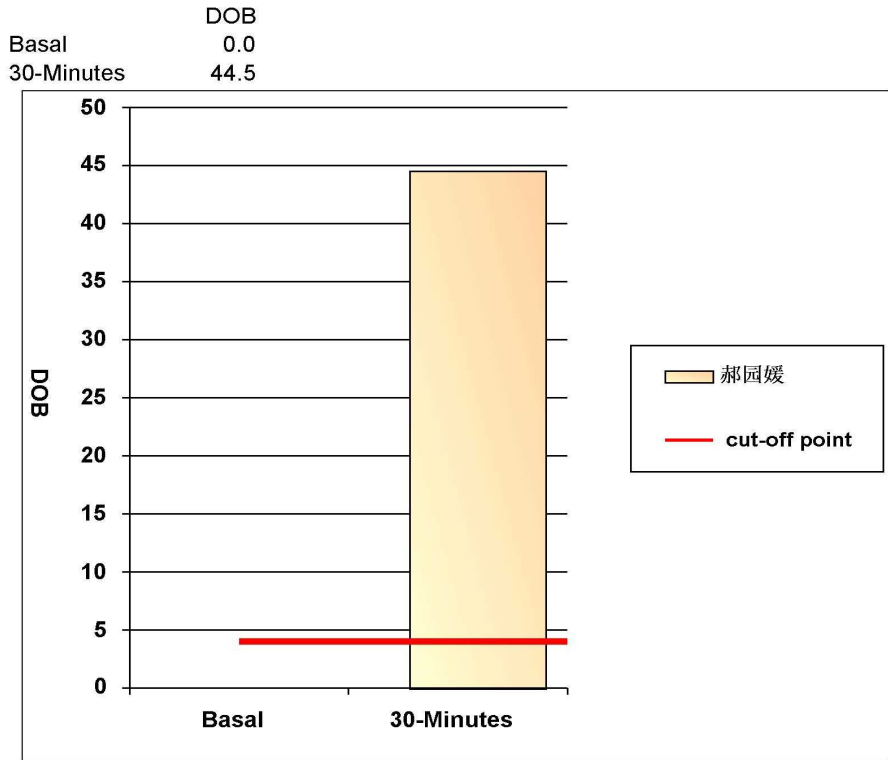
仅供临床参考

大同瑞慈健康体检

¹³C呼气试验检验报告

患者姓名	郝园媛	年龄	38	性别	女
患者 ID	2305101135	日期	2023年10月31日	联系电话	
申请医生		备注		设备型号	YH08

¹³C呼气试验



阳性参考值 (Delta Over Baseline(DOB)):

30分钟的DOB值:	\geq	4.0	阳性+
	$<$	4.0	阴性-

检测结果: DOB= 44.5 阳性+

结论: 您本次检测的结果为阳性, 有幽门螺杆菌感染

检测医生: 曹居杰

双源 CT 诊断图文报告

流水号: 2305101135

影像号: CT20231030145

姓名: 郝园媛

年龄: 38 岁

性别: 女

检查设备: 西门子量子双源 CT

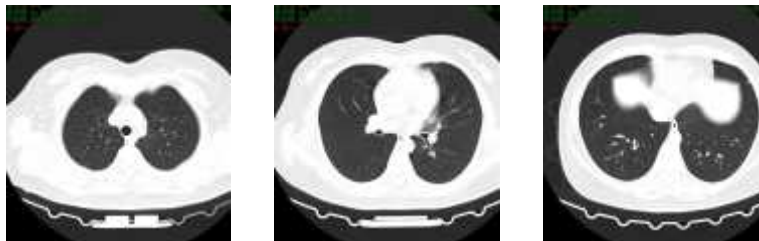体检号: 425781

申请医院: 本院

体检科室: 体检科

检查部位: CT 检查

经典图像:



影像所见:

胸廓对称, 骨性肋骨完整, 胸壁软组织结构良好, 两肺支气管血管纹理走行分布良好, 支气管束结构清晰, 双肺通气良好。肺门结构未见异常。纵隔无偏移, 段以上支气管通畅。心影及大血管形态结构正常, 纵隔内未见肿大淋巴结。胸膜未见异常。

影像诊断:

胸部未见明显异常

报告医师: 剧艳军

检查日期: 2023-10-31

审核医师: 剧艳军

报告日期: 2023-10-31

双源 CT 诊断图文报告

流水号: 2305101135

影像号: CT20231030144

姓名: 郝园媛

年龄: 38 岁

性别: 女

检查设备: 西门子量子双源 CT

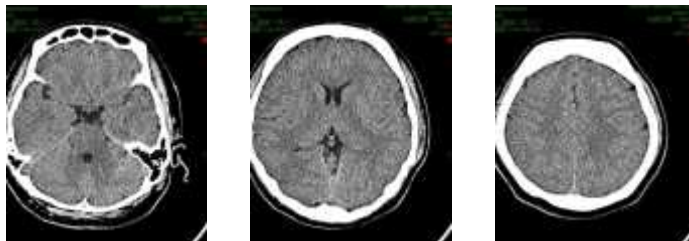体检号: 425781

申请医院: 本院

体检科室: 体检科

检查部位: CT 检查二

经典图像:



影像所见:

颅脑结构双侧对称, 脑实质内未见异常密度。中线结构居中。脑沟、裂、池及脑室系统等未见异常。

影像诊断:

颅脑未见明显异常

报告医师: 剧艳军

检查日期: 2023-10-31

审核医师: 剧艳军

报告日期: 2023-10-31

超声诊断图文报告

流水号: 2305101135

影像号: 1435617

姓名: 郝园媛

年龄: 38 岁

性别: 女

检查设备: Vivid E95

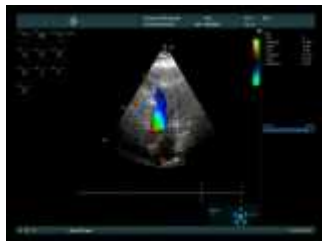
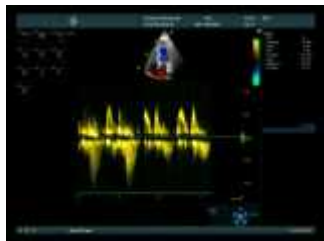
体检号: 425781

申请医院: 本院

体检科室: 体检科

检查部位: 心脏彩超

经典图像:



影像所见:

超声测量 (单位: mm)

升主动脉内径 24 (32±3mm)

左房内径 32 (35mm)

室间隔 10 (8-11mm)

左室内径 39 (47±4mm)

左室后壁 9 (8-11mm)

EF66% (50-80%)

右室内径 29 (36±4mm)

右房内径 31 (36±4mm)

FS36% (28-41%)

主肺动脉内径 19 (23±3mm)

升主动脉内径正常, 心脏各腔室大小正常, 室间隔厚度正常, 左室壁未见明显节段性运动异常, 各瓣膜及启闭功能未见明显异常, 舒张期二尖瓣口血流频谱 E/A>1, 心包腔未见积液。

影像诊断:

心脏结构及功能未见明显异常

报告医师: 李霞

检查日期: 2023-10-31

审核医师: 李霞

报告日期: 2023-10-31



大同市医学影像研究中心

注: 本报告仅供临床医生参考!

地址: 大同市魏都大道 79 号。若有疑问, 请致电: 0352-2830580

超声诊断图文报告

流水号: 2305101135

影像号: 1435613

姓名: 郝园媛

年龄: 38 岁

性别: 女

检查设备: Vivid E95

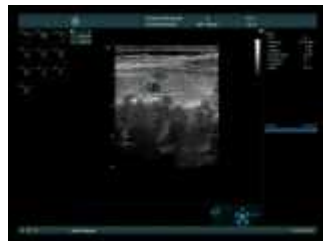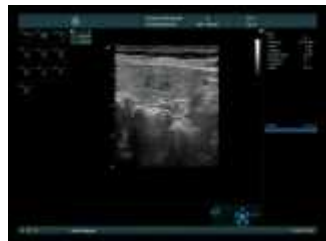体检号: 425781

申请医院: 本院

体检科室: 体检科

检查部位: 甲状腺彩超

经典图像:



影像所见:

甲状腺双侧叶形态正常, 包膜完整, 于双侧叶均探及数个结节回声, 右侧叶大者位于中部, 呈低回声, 大小约 1.1*0.6cm, 左侧叶大者位于上部, 呈囊实性, 大小约 0.6*0.4cm, 均边界清, 形态规则, 余实质回声均匀, CDFI: 未见异常血流信号。

双侧颈部未见明显肿大淋巴结。

影像诊断:

1. 甲状腺左侧叶结节 TI-RADS 2-3 级
2. 甲状腺右侧叶结节 TI-RADS 3 级

报告医师: 李霞

检查日期: 2023-11-01

审核医师: 李霞

报告日期: 2023-11-01

超声诊断图文报告

流水号: 2305101135

影像号: 1435615

姓名: 郝园媛

年龄: 38 岁

性别: 女

检查设备: Vivid E95

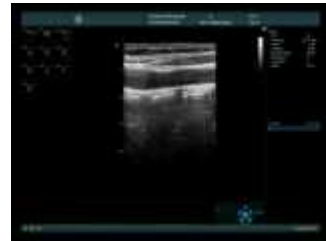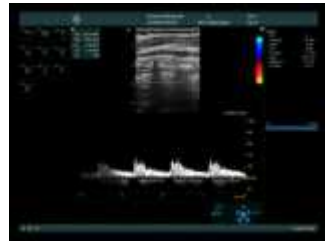
体检号: 425781

申请医院: 本院

体检科室: 体检科

检查部位: 颈部血管彩超

经典图像:



影像所见:

右锁骨下动脉起始处、双侧颈总动脉、颈内、颈外动脉起始段内中膜不增厚, 内壁欠光滑, 管壁未见明确强回声斑。CDFI: 血流充盈好。PW: 频谱形态正常。

双侧椎动脉走行正常, 椎动脉内径正常, 管壁不厚, 管腔内为无回声, CDFI: 血流充盈好。PW: 频谱正常。

	内径 mm	流速 cm/s	RI
左侧椎动脉	2.0	50.5	0.66
右侧椎动脉	3.0	45.5	0.60

影像诊断:

左侧椎动脉细窄

报告医师: 李霞

检查日期: 2023-10-31

审核医师: 李霞

报告日期: 2023-10-31

超声诊断图文报告

流水号: 2305101135

影像号: 1435619

姓名: 郝园媛

年龄: 38 岁

性别: 女

检查设备: Vivid E95

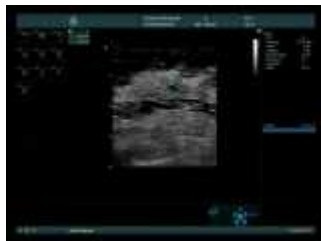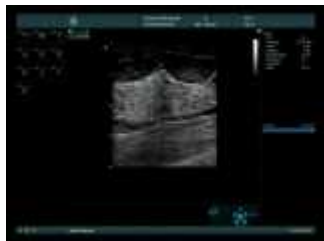体检号: 425781

申请医院: 本院

体检科室: 体检科

检查部位: 乳腺彩超

经典图像:



影像所见:

双侧乳腺腺体层次清晰, 右乳腺体厚 1.4cm, 左乳腺体厚 1.3cm, 于右乳 9 点位方向探及大小约 0.4*0.3cm 囊性结节, 乳导管未见扩张, CDFI: 未见异常血流信号。

双侧腋下未见明显肿大淋巴结。

影像诊断:

右侧乳腺结节 BI-RADS 2 级

报告医师: 李霞

检查日期: 2023-10-31

审核医师: 李霞

报告日期: 2023-10-31

超声诊断图文报告

流水号: 2305101135

影像号: 1435621

姓名: 郝园媛

年龄: 38 岁

性别: 女

检查设备: Vivid E95

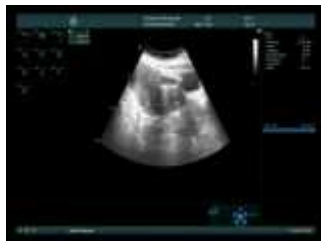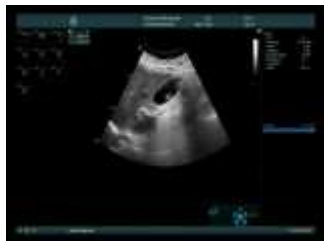体检号: 425781

申请医院: 本院

体检科室: 体检科

检查部位: 全腹彩超

经典图像:



影像所见:

肝脏大小形态正常, 包膜光滑完整, 实质回声均匀, 肝内管道系统走行清晰, 门静脉及肝内胆管不扩张。

胆囊大小形态正常, 壁不厚、欠光滑, 囊壁探及大小约 0.8*0.7cm 高回声凸起, 位置固定, 后无声影, 囊内透声好, 肝外胆管不扩张。

胰腺大小形态正常, 实质回声均匀, 主胰管不扩张。

脾脏大小形态正常, 实质回声均匀, 脾门静脉不宽。

双肾大小形态正常, 皮髓质分界清晰, 集合系统未见分离, 双侧输尿管未见扩张。

膀胱充盈欠佳。

前位子宫, 大小约 4.4*5.6*4.6cm, 肌壁回声均匀, 内膜线清晰, 厚 1.1cm, 宫颈厚约 3.3cm, 内探及大小约 0.8*0.8cm 囊性结构, 双侧附件区未见异常。

影像诊断:

1. 胆囊息肉
2. 宫颈肥大
3. 宫颈那囊

报告医师: 李霞

检查日期: 2023-10-31

审核医师: 李霞

报告日期: 2023-10-31