



2305101105

# 大同瑞慈健康体检

## 报 告 册

体检编号	425751	工号	914
姓名	周晓慧		
性别	女	年龄	66岁
单位	山西银行大同分行		
部门	山西银行大同分行-平城街支行		
联系电话	13834263201		
体检日期	2023-11-15		

尊敬的周晓慧女士您好！

首先，瑞慈健康体检全体员工欢迎您的光临，并对您的信任表示衷心的感谢！

您于 2023-11-15 （体检编号：425751）完成健康检查，本机构的各科医生已根据您的体检项目及结果，汇总成此份健康体检报告，并经总检医生审核。据此提出对您健康状况的综合分析及建议。

瑞慈健康体检倡导“大健康、大康复”，提出“健康是第一财富（Rich）”的人文理念。希望您仔细阅读并妥善地保管此份健康体检报告，并认真关注报告中的提示与建议，若您对报告内容有任何疑问，可直接与瑞慈健康体检客服部联系，进一步咨询。

健康体检咨询电话：**0352-2824444**

客户服务咨询电话：**0352-2830597**

**400-6112995**

瑞慈健康体检报告由下列内容组成：

第一部分：主检报告

第二部分：分科分项结果

第三部分：检验报告

第四部分：附表

## 主检报告

## 检查综述

- 1、【血脂四项】 动脉硬化指数偏低(0.81) 高密度脂蛋白(HDL)偏高(2.03 mmol/L)
- 2、【肾功能五项】 尿微量白蛋白偏高(30.29 ug/ml)
- 3、【尿液分析+尿沉渣】 隐血(ERY)+- 鳞状上皮细胞偏高(4 /HP) 粘液丝偏高(18 /HP)
- 4、【宫颈涂片】 巴氏 IIa 级
- 5、【CT 检查】 肺部未见明显异常 左侧壁胸膜增厚钙化 肝多发囊肿
- 6、【妇科内诊】 (1) 赘生物性质待查
- 7、【心电图】 1. 窦性心律 2. T 波低平
- 8、【心脏彩超】 1. 三尖瓣少量反流 2. 左室舒张功能减低
- 9、【甲状腺彩超】 1. 甲状腺右侧叶结节 TI-RADS III 级 定期复查 2. 双侧颈部淋巴结增大(多发)
- 10、【腹部彩超】 1. 轻度脂肪肝 2. 肝囊肿(多发) 3. 胆囊息肉(多发)

## 医生建议

## 【动脉硬化指数偏低】：

(1) 建议内科结合临床参考。

## 【高密度脂蛋白(HDL)偏高】：

- (1) 高密度脂蛋白(HDL)主要在肝脏合成，具有抗动脉粥样硬化的功能，是冠心病的保护因子。高密度脂蛋白(HDL)能将周围组织包括动脉壁内的胆固醇运转到肝脏进行代谢，是一种抗动脉粥样硬化的血浆脂蛋白。
- (2) 高密度脂蛋白(HDL)的含量与心血管的发病率和病变程度呈负相关，即高密度脂蛋白(HDL)减低，患冠心病的危险性增加；高密度脂蛋白(HDL)含量增高，患冠心病的危险性降低。
- (3) 高密度脂蛋白(HDL)对冠心病的临床诊断是一个重要的参考指标。它的升高是临床冠心病保护因子之一，并能防治和延缓动脉粥样硬化的发展。
- (4) 血清中高密度脂蛋白(HDL)的降低，预示着冠心病的出现。临床上常同时测定高密度脂蛋白(HDL)和血清总胆固醇，并根据它们的比值作为冠心病的信息指标。
- (5) 高密度脂蛋白(HDL)减少，主要见于冠心病、冠状动脉粥样硬化、高甘油三酯血症、慢性贫血、脑血管病、糖尿病、急慢性肝炎、肝硬化等疾病。
- (6) 戒烟，增强运动，采用低脂、低糖饮食，少食富含脂肪、胆固醇及饱和脂肪酸的食物，多进食蔬菜、水果、豆制品、粗粮、鱼和高纤维食品。
- (7) 建议当高密度脂蛋白(HDL)减少时，可参考其他相关指标，积极治疗基础性疾病，往内分泌科复诊。

## 【尿微量白蛋白偏高】：

(1) 尿微量白蛋白的增高多见于糖尿病肾病，高血压，妊娠子痫前期，是肾损伤的早期敏感指标。尿微量白蛋白的监测是早期发现肾病最敏感，最可靠的诊断指标。

## 【鳞状上皮细胞偏高】：

(1) 在生理情况下，机体正常的新陈代谢都会引起鳞状上皮细胞的脱离，这是一种正常的机体现象。如果长时间出现鳞状上皮细胞偏高的现象时，则有可能是尿路感染、泌尿系统结石等因素导致，应及时往泌尿外科进一步诊断治疗。

**【粘液丝偏高】：**

- (1)尿常规中粘液丝是由尿路中细胞分泌出来的，在有尿路感染时分泌会明显增多，且伴有炎症细胞的出现。
- (2)粘液丝偏高，可分为生理性偏高和病理性偏高两种，生理性偏高一般是由于喝水较少导致的尿液浓缩，一般在喝水后就能达到稀释的效果。
- (3)病理性的粘液丝偏高是由于泌尿系炎症或者是前列腺炎导致的，需要注意观察，多喝水，同时有白细胞等炎症细胞增多时，应及时服用抗感染药物治疗。如果仅有粘液丝的增多而没有白细胞等炎症细胞增多时，尿路有炎症的可能性不大。
- (4)建议平时饮食注意清淡，多喝水，少吃油腻和辛辣的食物，要注意个人清洁卫生，勤洗阴部，注意休息。

**【隐血(ERY)+-】：**

- (1)尿隐血可分为肉眼血尿和镜下血尿。肉眼血尿是指肉眼能见到血色的尿，尿液呈洗肉水色或血色，通常在1000ml尿中含有1ml血液即肉眼可见。镜下血尿是指尿的颜色正常，通过显微镜可以观察到尿液中含红细胞，通常离心沉淀后的尿液镜检每高倍视野有红细胞3个以上。
- (2)尿隐血是泌尿系疾病常见的症状之一，生理情况下女性生理期、运动后等都可以引起，病理情况下大多是由泌尿系统疾病引起，如泌尿系炎症、尿路结石等，也有一些血尿是由全身性疾病或泌尿系统邻近器官所致。
- (3)需要指出的是：尿液呈红色并不都是血尿，有些药物、食物都能使尿液呈红色、橙色或褐色；由于严重创伤、错误输血等大量红细胞或组织破坏，也可导致血红蛋白或肌红蛋白血尿。
- (4)建议往泌尿外科进一步复查，以明确诊断。

**【巴氏IIa级】：**

- (1)建议往妇科进一步诊断治疗，定期复查。

**【肝多发囊肿】：**

- (1)多数是先天性的，有的合并肾囊肿。对人体健康没有多大影响，不会癌变。可以工作，可以运动，生活上没什么要特别注意的地方。首次发现，建议作MRI或CT检查，除外肝内其它占位性病。
- (2)过大的肝囊肿，对肝脏本身或周围的器官有压迫症状的，或有炎症的，往外科治疗。定期复查。

**【壁胸膜增厚钙化】：**

- (1)建议呼吸内科定期复查。

**【赘生物】：**

- (1)建议妇科复查。

**【T波低平】：**

- (1)建议往心血管内科诊断治疗，定期复查。

**【左室舒张功能减低】：**

- (1)左心室舒张功能是指心肌弹性减低，心脏泵血功能减退。其引起原因，一是随着年龄的增长，心肌组织退行性变。其二是由于冠心病、高血压等慢性心肌病变。一般来说没有原发病变及年龄偏大的人员又无症状，不需要特殊处理，建议心内科结合临床考虑。

**【三尖瓣少量反流】：**

- (1)由于三尖瓣瓣膜轻微的改变而产生三尖瓣相对关闭不全。在很多人中，没有临床症状，只有在做心脏彩超时发现。一般不需要治疗，建议定期复查，必要时心内科结合临床考虑。

**【双侧颈部淋巴结增大】：**

- (1)建议外科诊断治疗。

**【甲状腺右侧叶结节】：**

- (1) 甲状腺结节是一种常见的甲状腺疾病，很多甲状腺疾病可表现为结节，如可由甲状腺退行性变、炎症、自身免疫性及新生物等多种病变所致。甲状腺结节在各个年龄段的男女人群中均可见到，但中年女性中较多。
- (2) 甲状腺结节分良性和恶性两大类，良性的占绝大多数，恶性者不足1%，判断甲状腺结节的良恶主要依靠病史、体格检查、放射性核素扫描、穿刺细胞学检查。
- (3) 建议往外科就诊，进一步检查，明确诊断，结合临床诊治并定期复查。

**【肝囊肿】：**

- (1) 肝囊肿，通俗说就是肝脏中的水泡。绝大多数的肝囊肿都是先天性的，即因先天发育的某些异常导致了肝囊肿形成。
- (2) 肝囊肿病因大多数系肝内小胆管发育障碍所致，单发性肝囊肿的发生是由于异位胆管造成。肝囊肿生长缓慢，所以可能长期或终生无症状，其临床表现也随囊肿位置、大小、数目以及有无压迫邻近器官和有无并发症而异。
- (3) 肝囊肿是一种较常见的肝脏良性疾病，一般没有什么症状，也不会影响肝功。5CM以下的肝囊肿一般不需要特殊治疗。当囊肿长大到一定程度，可能会压迫胃肠道而引起症状，如上腹不适饱胀；也有因囊肿继发细菌感染而有腹痛、发热的。
- (4) 肝囊肿首次发现，建议作MRI或CT检查，除外肝内其它占位性病变。
- (5) 过大的肝囊肿，对肝脏本身或周围的器官有压迫症状的，或有炎症的，往外科治疗。
- (6) 已确诊为肝囊肿，动态观察，定期B超检查进行对照，监测囊肿大小。
- (7) 解除顾虑和紧张情绪，保持良好心态，切忌大怒。
- (8) 多食新鲜蔬菜和水果，保持大便通畅，防止便秘；保证营养，宜食清淡富含蛋白质的食物为主；限制饮酒。
- (9) 不宜剧烈运动，防止过度用力，以免增加腹腔压力。
- (10) 如有症状请及时就诊。

**【轻度脂肪肝】：**

- (1) 脂肪肝是指肝脏被脂肪浸润，为一种多病因引起的获得性疾病。
- (2) 脂肪肝是以肝细胞脂肪变性和脂肪蓄积为病理特征，最常见易患因素有超重或肥胖、进食油腻食物、高脂血症（尤其甘油三酯升高）、营养失调（营养过量或不足）、饮酒、高脂血症、少运动、糖耐量异常、减肥造成体重急剧下降、营养不良、中毒和药物等。
- (3) 当肝内脂类（主要为甘油三酯）含量超过肝重的5%时为脂肪肝。脂肪肝是一个常见的临床现象，不是一个独立性的疾病。
- (4) 值得注意的是，过多的脂肪在肝组织、肝细胞内浸润，引起肝细胞肿大，严重可致肝硬化。脂肪肝是可逆性的，合理饮食、运动及治疗后可恢复。
- (5) 合理控制饮食，控制总摄入量，低盐、低脂和低糖类饮食，少吃动物内脏，多吃蔬菜水果；
- (6) 控制危险因素，如控制体重、改善胰岛素抵抗、调整血脂紊乱，戒酒、戒烟，坚持长期有氧运动，加强体育锻炼；
- (7) 定期复查腹部彩超、血脂、肝功能。

**【胆囊息肉】：**

- (1) 胆囊息肉又称胆囊隆起样病变，其临床症状无特异性，大部分患者为查体时所发现。主要症状为中上腹部隐痛。发病年龄多在30~50岁，以中青年为主。
- (2) 一般认为，胆囊息肉是胆囊癌的诱发因素，如胆囊息肉大于1cm时，最好先行手术治疗，以杜绝胆囊癌的发生。
- (3) 胆囊息肉临床特点有，一是发病率逐渐增高。高胆固醇饮食、长期酗酒、过多进食刺激性饮食、饮食规律紊乱如：不吃早餐、晚餐过盛、过多等不良饮食习惯多可造成胆囊息肉的形成；
- (4) 二是隐蔽攻击性强。胆囊息肉多无症状，85%以上的患者都是在例行体检中发现。3-4mm以下的息肉在CT和核磁共振中难以发现或常常漏诊；
- (5) 禁酒及含酒精类饮料，因酒精在体内主要通过肝脏分解、解毒，所以，酒精可直接损伤肝功能，引起肝胆功能失调，使胆汁的分泌、排出过程紊乱，从而刺激胆囊息肉增长。

(6) 饮食规律、吃好早餐对胆囊息肉患者很重要。肝脏主要分泌胆汁，分泌的胆汁存储入胆囊内，而胆汁的功能主要是消化油性食物。如果不吃早餐，胆汁在胆囊内滞留时间长，可刺激胆囊形成胆囊息肉或使原来的息肉增大或发生变化。所以，要调配营养丰富的早餐和养成吃早餐的生活习惯。

(7) 低胆固醇饮食，胆固醇摄入过多，可加重肝胆的代谢负担，并引起多余的胆固醇在胆囊壁结晶、积聚和沉淀，从而形成息肉，所以，胆囊息肉患者应降低胆固醇摄入量，尤其是晚上，应避免进食高胆固醇类食品，如鸡蛋（尤其是蛋黄）、肥肉、海鲜、无鳞鱼类、动物内脏等食品。

(8) 宜多食各种新鲜水果、蔬菜，进低脂肪、低胆固醇食品，如香菇、木耳、芹菜、豆芽、海带、藕、鱼肉、兔肉、鸡肉、鲜豆类等；宜多食干豆类及其制品；宜选用植物油，不用动物油；

(9) 少吃辣椒、生蒜等刺激性食物或辛辣食品；不用油煎、炸、烤、熏的烹调方法；饮水时，用少量山楂、银杏、绞股蓝草放入水杯中饮用。

汇总医生： 丁昊炜

主检日期： 2023-11-19

主检医生：

## 分科结果

## 妇科内诊

项目名称	检查结果	项目名称	检查结果
外阴	正常	尿道口	正常
阴道	通畅	子宫	正常
附件	正常	宫颈	赘生物性质待查
后穹窿	正常		

**\*小结：**

(1) 赘生物性质待查

操作员：许艳华

检查日期:2023-11-15

检查医生：许艳华

## 检验报告

## 宫颈涂片

项目名称	检查结果	单位	参考值	提示
宫颈涂片	巴氏 IIa 级			

## \*小结:

巴氏 IIa 级

操作员：赵伟 检查日期:2023-11-15

检查医生:陈建国

## 尿液分析+尿沉渣

项目名称	检查结果	单位	参考值	提示
白细胞尿	6	个/ul	0--13	
上皮细胞(EC)	4	/HP	0--28	
管型(CAST)	0	个/ul	0--1	
霉菌(尿)	0	/HP	0--0	
结晶	0	/HP	0--10	
透明度(CLA)	清亮			
胆红素(BIL)	-		阴性	
隐血(ERY)	+-		阴性	
小圆上皮细胞(SRC)	0	个/ul	0--0	
维生素 C	-		阴性	
异常红细胞	0	个/ul	0--3	
红细胞(正常)	1	个/ul	0--6	
鳞状上皮细胞	4	个/ul	0--0	↑
粘液丝	18	个/ul	0--0	↑
颜色(Colour)	淡黄色			
尿葡萄糖(GLU)	-		阴性	
酮体(KET)	-		阴性	

比重(SG)	1.020		1.003--1.030	
酸碱度(PH)	6.5		4.5--8.0	
尿蛋白质(PRO)	-		阴性	
尿胆原(URO)	-		阴性	
亚硝酸盐(NIT)	-		阴性	
红细胞(尿)(RBC)	1	个/ul	0--6	
尿白细胞(LEU)	-		阴性	

**\*小结:**

隐血(ERY)+- 鳞状上皮细胞偏高(4 /HP) 粘液丝偏高(18 /HP)

操作员：赵伟 检查日期:2023-11-15 检查医生:陈建国

**血常规（五分类）**

项目名称	检查结果	单位	参考值	提示
白细胞(WBC)	5.62	10 <sup>9</sup> /L	3.5--9.5	
淋巴细胞绝对值(LY#)	1.68	10 <sup>9</sup> /L	1.1--3.2	
淋巴细胞百分比(LY%)	29.9	%	20--50	
中性粒细胞绝对值(GR#)	3.70	10 <sup>9</sup> /L	1.8--6.3	
中性粒细胞百分比(GR%)	65.8	%	40--75	
嗜碱性粒细胞绝对值(BA#)	0.03	10 <sup>9</sup> /L	0--0.06	
嗜碱性粒细胞百分比(BA%)	0.5	%	0--1.0	
嗜酸性粒细胞绝对值(EO#)	0.03	10 <sup>9</sup> /L	0.02--0.52	
嗜酸性粒细胞百分比(EO%)	0.5	%	0.4--8.0	
血小板(PLT)	189	10 <sup>9</sup> /L	125--350	
血小板分布宽度(PDW)	16.4	%	15--17	
平均血小板体积(MPV)	11.2	fl	6.0--14.0	
血小板压积(PCT)	0.213	%	0.11--0.28	
红细胞(RBC)	4.50	10 <sup>12</sup> /L	3.8--5.1	

血红蛋白	145	g/L	115--150	
红细胞压积(HCT)	42.4	%	35--45	
红细胞平均体积(MCV)	94.1	fl	82--100	
平均血红蛋白含量(MCH)	32.1	pg	27--34	
平均血红蛋白浓度(MCHC)	341	g/L	316--354	
单核细胞绝对值(MO#)	0.18	10 <sup>9</sup> /L	0.1--0.60	
单核细胞百分比(MO%)	3.3	%	3--10	
红细胞分布宽度标准差(RDW-SD)	43.9	fl	35--56	
红细胞分布宽度变异系数(RDW-CV)	12.3	%	10.6--16.6	
大血小板比率	35.1	%	11--45	
大血小板数目	66	10 <sup>9</sup> /L	30--90	
未成熟粒细胞数目	0.00	10 <sup>9</sup> /L	0--999	
未成熟粒细胞百分比	0.0	%	0--100	
有核红细胞数目	0.000	10 <sup>9</sup> /L	0--9999	
有核红细胞百分比	0.00	/100WBC	0--9999	

**\*小结:**

未见异常

操作员：余雅倩 检查日期:2023-11-15 检查医生:陈建国

**空腹血糖**

项目名称	检查结果	单位	参考值	提示
葡萄糖(GLU)	5.84	mmol/L	3.89--6.1	

**\*小结:**

未见异常

操作员：刘慧芳 检查日期:2023-11-15 检查医生:陈建国

**肝功能九项**

项目名称	检查结果	单位	参考值	提示
总蛋白(T PROT)	77.2	g/L	65--85	
白蛋白(ALB)	49.40	g/L	40--55	
球蛋白(GLB)	27.80	g/L	15--35	
白蛋白/球蛋白(ALB/GLB)	1.78		1.0--2.5	
总胆红素(TBIL)	12.30	umol/L	0--21	
直接胆红素(DBIL)	7.5	umol/L	0--8.0	
间接胆红素(IBIL)	4.80	umol/L	0--17.39	
丙氨酸氨基转移酶(ALT)	16.00	U/L	7--40	
门冬氨酸氨基转移酶(AST)	19.00	U/L	13--35	
谷草比谷丙	1.19		0.4--2.5	

**\*小结:**

未见异常

操作员：刘慧芳 检查日期:2023-11-15

检查医生:陈建国

**血脂四项**

项目名称	检查结果	单位	参考值	提示
动脉硬化指数	0.81		1.31--3.19	↓
总胆固醇(CHOL)	4.39	mmol/L	2.59--5.2	
甘油三脂(TG)	1.21	mmol/L	0.7--1.7	
低密度脂蛋白(LDL)	1.65	mmol/L	0--4.13	
高密度脂蛋白(HDL)	2.03	mmol/L	0.77--1.55	↑

**\*小结:**

动脉硬化指数偏低(0.81) 高密度脂蛋白(HDL)偏高(2.03 mmol/L)

操作员：刘慧芳 检查日期:2023-11-15

检查医生:陈建国

**肾功能五项**

项目名称	检查结果	单位	参考值	提示
------	------	----	-----	----

肌酐(CREA)	64.00	umol/L	41--81	
尿酸(UA)	195.00	umol/L	140--340	
$\beta$ 2 微球蛋白测定	1.74	mg/L	0.8--1.8	
尿素测定 (Urea)	5.20	mmol/L	3.1--8.8	
尿微量白蛋白	30.29	ug/ml	0--30	↑

**\*小结:**

尿微量白蛋白偏高(30.29 ug/ml)

操作员：刘慧芳 检查日期:2023-11-15 检查医生:陈建国

# 大同现代医学检验实验室

## 液基薄层细胞学图文报告

ID: 2023091601

病理号: 087707

姓名: 周晓慧

性别: 女

年龄: 66岁

送检科室: 体检科

电话号码: 13834263201

床号:

病历号:

体检号: 2305101105

送检医院: 大同瑞慈康复体检

送检日期: 2023-11-15

末次月经:

送检医生:

采样日期:

报告日期: 2023-11-15

标本满意度: 满意

细胞量: >40%

红细胞:

经期样本:

颈管细胞:

化生细胞:

鳞状细胞:

宫颈柱状细胞:

未见上皮内病变/恶性细胞:

正常范围内:

- 良性反应性改变:
- 炎症: 
    - 轻度:
    - 中度:
    - 重度:
  - 放疗:
  - 妊娠:
  - 萎缩性:
  - 宫内避孕器:
  - 其他:

病原体: 滴虫感染:  念珠菌感染:  细菌感染:

提示 HPV 感染:  疱疹病毒感染:

鳞状上皮细胞分析:

- 非典型鳞状细胞:
- 倾向上皮内瘤变:
  - 倾向良性反应性改变:
  - 不能明确意义(ASC-US):
  - 不排除高度病变(ASC-H):
- 上皮内低度病变:  鳞癌:
- 上皮内高度病变:
- CIN2:
  - CIN3:

腺上皮细胞分析:

非典型腺细胞:

- 宫内膜:
- 来源不明:

非典型腺细胞(宫颈管):

- 倾向原位腺癌:
- 不能明确意义:
- 倾向良性反应性改变:

腺癌:

- 宫颈管:
- 宫内膜:
- 其它:

炎细胞:

- 轻度:
- 中度:
- 重度:

可疑腺癌:

诊断意见: 未见上皮内病变或恶性细胞 (NILM)。

建议:

报告医师: 张荣生

地址: 大同市魏都大道 79 号, 本报告医师签字后有效  
咨询: 0352-2830587 4006-122-995

妇科细胞学是筛查项目, 出于技术原因, 可能会有假阴性结果, 本检测仅对来样负责, 如果对结果有疑义, 请在收到报告 7 天内与我们联系。

# 大同瑞慈康复医院 12导联心电图报告

周晓慧 女 66岁

体检号:425751

病床号:

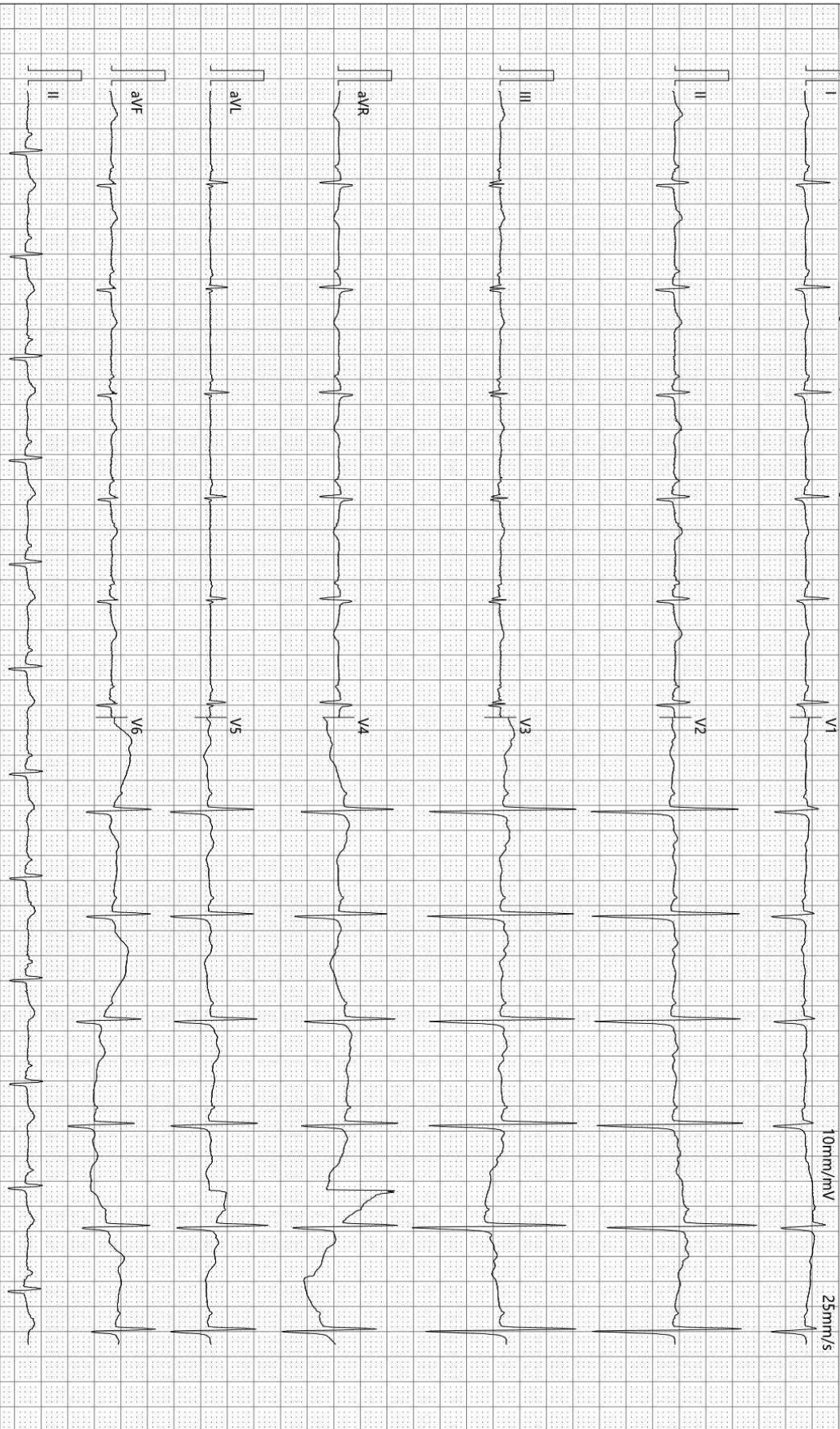
诊断结果:

- 1.窦性心律
- 2.T波低平

诊断医生:

*张之生*

HR : 72bpm [60 ~ 100bpm]  
 P : 103ms [0 ~ 110ms]  
 PR : 153ms [120 ~ 200ms]  
 QRS : 79ms [60 ~ 100ms]  
 QT/QTc : 411/452ms [320 ~ 440/0 ~ 460ms]  
 P/QRS/T : -3.1 / 0/64deg. [0 ~ 75/-30 ~ 90/0 ~ 75deg]  
 RV5/SV1 : 0.899/0.598mV [0.0 ~ 2.5/0.0 ~ 2.0mV]



检查时间:2023-11-15 10:14:45

诊断时间:2023-11-15 10:18:47

SEMIP V1.90

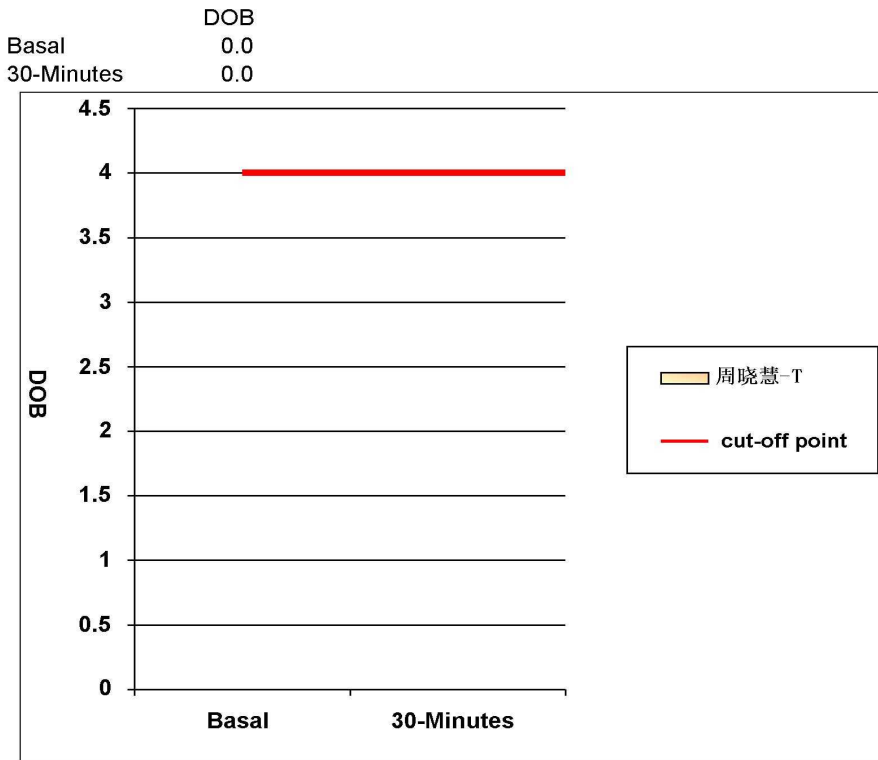
仅供临床参考

# 大同瑞慈健康体检

## <sup>13</sup>C呼气试验检验报告

患者姓名	周晓慧-T	年龄	66	性别	女
患者 ID	2305101105	日期	2023年11月15日	联系电话	
申请医生		备注		设备型号	YH08

### <sup>13</sup>C呼气试验



阳性参考值 (Delta Over Baseline(DOB)):

30分钟的DOB值:	$\geq$	4.0	阳性+
	$<$	4.0	阴性-

检测结果: DOB= 0 阴性-

结论: 您本次检测结果为阴性, 正常, 无感染

检测医生: 曹居杰

## 双源 CT 诊断图文报告

流水号: 2305101105

影像号: CT20231115104

姓名: 周晓慧

年龄: 66 岁

性别: 女

检查设备: 西门子量子双源 CT

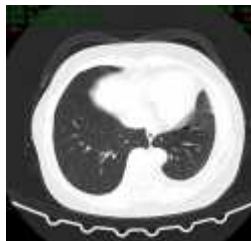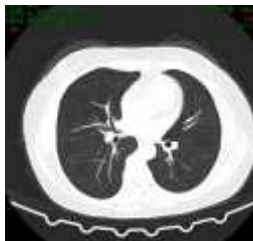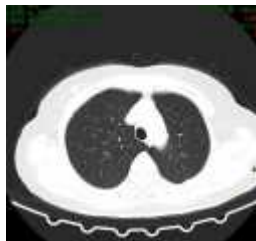体检号: 425751

申请医院: 本院

体检科室: 体检科

检查部位: CT 检查

### 经典图像:



### 影像所见:

胸廓对称, 骨性肋骨完整, 胸壁软组织结构良好, 两肺支气管血管纹理走行分布良好, 支气管束结构清晰, 双肺通气良好。肺门结构未见异常。纵隔无偏移, 段以上支气管通畅。心影及大血管形态结构正常, 纵隔内未见肿大淋巴结。左侧壁胸膜增厚钙化, 肝多发囊状密度减低, 最大直径约 4cm。

### 影像诊断:

肺部未见明显异常  
左侧壁胸膜增厚钙化  
肝多发囊肿

报告医师: 剧艳军

检查日期: 2023-11-15

审核医师: 剧艳军

报告日期: 2023-11-15

## 超声诊断图文报告

流水号: 2305101105

影像号: 1450025

姓名: 周晓慧

年龄: 66岁

性别: 女

检查设备: Vivid E95

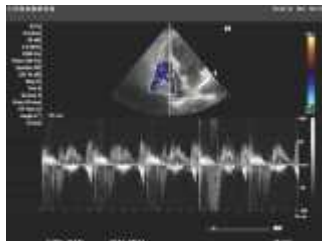
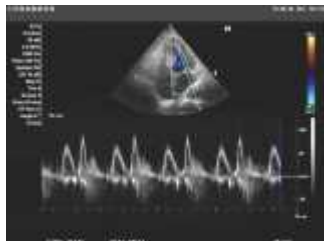
体检号: 425751

申请医院: 本院

体检科室: 体检科

检查部位: 心脏彩超

### 经典图像:



### 影像所见:

超声测量 (单位: mm)

升主动脉内径 22 (32±3mm)

左房内径 23 (35mm)

室间隔 9 (8-11mm)

左室内径 45 (47±4mm)

左室后壁 8 (8-11mm)

EF71% (50-80%)

右室内径 27 (36±4mm)

右房内径 28 (36±4mm)

FS40% (28-41%)

主肺动脉内径 17 (23±3mm)

升主动脉内径正常, 心脏各腔室大小正常, 室间隔厚度正常, 左室壁未见明显节段性运动异常, 三尖瓣回声正常, 收缩期房侧可见少量返流信号, 余瓣膜及启闭功能未见明显异常, 舒张期二尖瓣口血流频谱 E/A<1, 心包腔未见积液。

### 影像诊断:

1. 三尖瓣少量反流
2. 左室舒张功能减低

报告医师: 李菊蓉

检查日期: 2023-11-15

审核医师: 李菊蓉

报告日期: 2023-11-15

## 超声诊断图文报告

流水号: 2305101105

影像号: 1450011

姓名: 周晓慧

年龄: 66岁

性别: 女

检查设备: Vivid E95

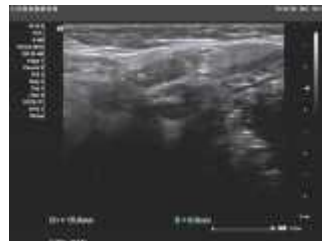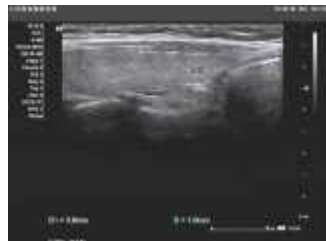体检号: 425751

申请医院: 本院

体检科室: 体检科

检查部位: 甲状腺彩超

经典图像:



影像所见:

甲状腺双侧叶形态正常, 包膜完整, 于右侧叶下极探及大小约 0.4\*0.2cm 低回声结节, 形态规则, 边界清, 余实质回声均匀, CDFI: 未见异常血流信号。

双侧颈部均探及数个低回声结节, 左侧大者约 1.3\*0.6cm, 右侧大者约 1.5\*0.7cm, 边界清, 皮髓质分界清。

影像诊断:

1. 甲状腺右侧叶结节 TI-RADS III 级 定期复查
2. 双侧颈部淋巴结增大 (多发)

报告医师: 李菊蓉

检查日期: 2023-11-15

审核医师: 李菊蓉

报告日期: 2023-11-15

## 超声诊断图文报告

流水号: 2305101105

影像号: 1450028

姓名: 周晓慧

年龄: 66 岁

性别: 女

检查设备: Vivid E95

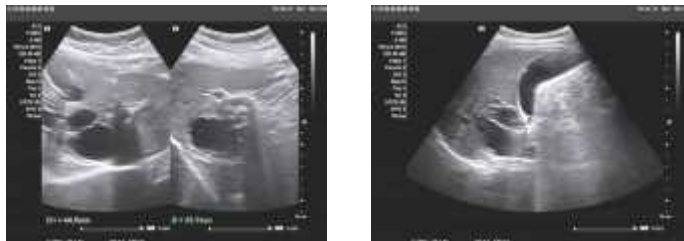体检号: 425751

申请医院: 本院

体检科室: 体检科

检查部位: 腹部彩超

### 经典图像:



### 影像所见:

肝脏大小形态正常,包膜光滑完整,肝内探及数个囊性回声,大者约 4.5\*3.4cm,边界清,内透声好,余实质回声细腻、增强,肝内管道系统走行尚清晰,门静脉及肝内胆管不扩张。

胆囊大小形态正常,壁不厚、光滑,囊壁探及数个高回声凸起,大者直径约 0.5cm 后无声影,囊内透声好,肝外胆管不扩张。

胰腺大小形态正常,实质回声均匀,主胰管不扩张。

脾脏大小形态正常,实质回声均匀,脾门静脉不宽。

双肾大小形态正常,皮髓质分界清晰,集合系统未见分离,双侧输尿管未见扩张。

### 影像诊断:

1. 轻度脂肪肝
2. 肝囊肿 (多发)
3. 胆囊息肉 (多发)

报告医师: 李菊蓉

检查日期: 2023-11-15

审核医师: 李菊蓉

报告日期: 2023-11-15