



2305101100

大同瑞慈健康体检

报 告 册

体检编号	425746	工号	901
姓名	管文慧		
性别	女	年龄	32岁
单位	山西银行大同分行		
部门	山西银行大同分行-五一路支行		
联系电话	15703415148		
体检日期	2023-11-02		

尊敬的管文慧女士您好！

首先，瑞慈健康体检全体员工欢迎您的光临，并对您的信任表示衷心的感谢！

您于 2023-11-02 （体检编号：425746）完成健康检查，本机构的各科医生已根据您的体检项目及结果，汇总成此份健康体检报告，并经总检医生审核。据此提出对您健康状况的综合分析及建议。

瑞慈健康体检倡导“大健康、大康复”，提出“健康是第一财富（Rich）”的人文理念。希望您仔细阅读并妥善地保管此份健康体检报告，并认真关注报告中的提示与建议，若您对报告内容有任何疑问，可直接与瑞慈健康体检客服部联系，进一步咨询。

健康体检咨询电话：**0352-2824444**

客户服务咨询电话：**0352-2830597**

400-6112995

瑞慈健康体检报告由下列内容组成：

第一部分：主检报告

第二部分：分科分项结果

第三部分：检验报告

第四部分：附表

主检报告

检查综述

- 1、【尿液分析+尿沉渣】 白细胞尿偏高(30 个/u1) 尿白细胞(LEU)1+
- 2、【妇科内诊】 (1) 宫颈糜烂
- 3、【心电图】 1. 窦性心律 2. 逆钟向转位
- 4、【心脏彩超】 三尖瓣少量返流
- 5、【全腹彩超】 1. 宫内节育器位置正常 2. 盆腔积液

医生建议

【尿白细胞(LEU)1+】：

(1) 建议泌尿外科诊断治疗。

【白细胞尿偏高】：

(1) 白细胞尿偏高，一般提示为泌尿系感染，白细胞数目跟感染的程度相关，细菌感染的程度越重，白细胞数目增加的越高。建议往泌尿外科诊断治疗。

【宫颈糜烂】：

(1) 宫颈糜烂是慢性宫颈炎最常见的一种病理改变。由于宫颈表面的鳞状上皮长期浸于碱性炎症分泌物中而剥脱，被宫颈管内柱状上皮所代替，因柱状上皮薄，可显露皮下血管，宫颈表面呈红色，通称宫颈糜烂。

(2) 宫颈糜烂根据糜烂面积大小，可将宫颈糜烂分为三度，轻度指糜烂面小于整个宫颈的 1/3；中度指糜烂面占整个宫颈的 1/3-2/3；重度指糜烂面超过整个宫颈的 2/3。

(3) 宫颈糜烂根据类型分为单纯性糜烂，在炎症初期，糜烂面光滑；颗粒状糜烂，因腺体及间质增生，表面凹凸不平，呈颗粒状；乳头状糜烂，增生更显著，呈乳头状。

(4) 以局部治疗为主，主要有药物局部治疗和物理治疗。

(5) 请在妇科医生指导下规范治疗，并定期复查。

【逆钟向转位】：

(1) 建议心内科结合临床

【三尖瓣少量返流】：

(1) 由于三尖瓣瓣膜轻微的改变而产生三尖瓣相对关闭不全。在很多人中，没有临床症状，只有在做心脏彩超时发现。一般不需要治疗，建议定期复查，必要时心内科结合临床考虑。

【盆腔积液】：

(1) 盆腔积液是一种表现，而不是一种疾病，可分为生理性积液和病理性积液两种。生理性积液见于部分正常女性在月经期或排卵期，含有少量的积液。病理性积液可在盆腔炎、附件炎和子宫内膜异位症等疾病下产生的。

(2) 建议月经干净 3、4 天后复查，如复查仍提示积液或有腹部疼痛等不适症状，不排除盆腔炎症，建议妇科诊治。

汇总医生： 丁昊炜

主检日期： 2023-11-03

主检医生：

分科结果

身高、体重、血压

项目名称	检查结果	项目名称	检查结果
身高	166cm	体重	61kg
血压	105/67mmHg		

***小结：**

未见异常

操作员：张文静

检查日期：2023-11-02

检查医生：名燕凌

妇科内诊

项目名称	检查结果	项目名称	检查结果
外阴	正常	尿道口	正常
阴道	通畅	子宫	正常
附件	正常	宫颈	中度糜烂
后穹窿	正常		

***小结：**

(1) 宫颈糜烂

操作员：许艳华

检查日期：2023-11-02

检查医生：许艳华

检验报告

宫颈涂片

项目名称	检查结果	单位	参考值	提示
宫颈涂片	巴氏 IIb 级			

*小结:

未见异常

操作员：李丹 检查日期:2023-11-02

检查医生:陈建国

尿液分析+尿沉渣

项目名称	检查结果	单位	参考值	提示
白细胞尿	30	个/ul	0--13	↑
上皮细胞(EC)	0	/HP	0--28	
管型(CAST)	0	个/ul	0--1	
霉菌(尿)	0	/HP	0--0	
结晶	0	/HP	0--10	
透明度(CLA)	清亮			
胆红素(BIL)	-		阴性	
隐血(ERY)	-		阴性	
小圆上皮细胞(SRC)	0	个/ul	0--0	
维生素 C	-		阴性	
异常红细胞	0	个/ul	0--3	
红细胞(正常)	0	个/ul	0--6	
鳞状上皮细胞	0	个/ul	0--0	
粘液丝	0	个/ul	0--0	
颜色(Colour)	淡黄色			
尿葡萄糖(GLU)	-		阴性	
酮体(KET)	-		阴性	

比重(SG)	1.020		1.003--1.030	
酸碱度(PH)	6.5		4.5--8.0	
尿蛋白质(PRO)	-		阴性	
尿胆原(URO)	-		阴性	
亚硝酸盐(NIT)	-		阴性	
红细胞(尿)(RBC)	0	个/ul	0--6	
尿白细胞(LEU)	1+		阴性	

***小结:**

白细胞尿偏高(30 个/ul) 尿白细胞(LEU)1+

操作员：祁佳佳 检查日期:2023-11-02 检查医生:陈建国

大便常规+便潜血

项目名称	检查结果	单位	参考值	提示
性状	软便			
虫卵	未检见		未检见	
红细胞(大便)	未检见		未检见	
白细胞(大便)	未检见		未检见	
颜色(大便)	黄色			
潜血实验	阴性		阴性	

***小结:**

未见异常

操作员：祁佳佳 检查日期:2023-11-02 检查医生:陈建国

血常规（五分类）

项目名称	检查结果	单位	参考值	提示
白细胞(WBC)	6.13	10 ⁹ /L	3.5--9.5	
淋巴细胞绝对值(LY#)	1.95	10 ⁹ /L	1.1--3.2	
淋巴细胞百分比(LY%)	31.7	%	20--50	

中性粒细胞绝对值(GR#)	3.70	10 ⁹ /L	1.8--6.3
中性粒细胞百分比(GR%)	60.5	%	40--75
嗜碱性粒细胞绝对值(BA#)	0.03	10 ⁹ /L	0--0.06
嗜碱性粒细胞百分比(BA%)	0.5	%	0--1.0
嗜酸性粒细胞绝对值(EO#)	0.14	10 ⁹ /L	0.02--0.52
嗜酸性粒细胞百分比(EO%)	2.3	%	0.4--8.0
血小板(PLT)	276	10 ⁹ /L	125--350
血小板分布宽度(PDW)	15.8	%	15--17
平均血小板体积(MPV)	9.6	fl	6.0--14.0
血小板压积(PCT)	0.265	%	0.11--0.28
红细胞(RBC)	4.40	10 ¹² /L	3.8--5.1
血红蛋白	131	g/L	115--150
红细胞压积(HCT)	39.8	%	35--45
红细胞平均体积(MCV)	90.4	fl	82--100
平均血红蛋白含量(MCH)	29.7	pg	27--34
平均血红蛋白浓度(MCHC)	329	g/L	316--354
单核细胞绝对值(MO#)	0.31	10 ⁹ /L	0.1--0.60
单核细胞百分比(MO%)	5.0	%	3--10
红细胞分布宽度标准差(RDW-SD)	41.6	fl	35--56
红细胞分布宽度变异系数(RDW-CV)	12.1	%	10.6--16.6
大血小板比率	22.6	%	11--45
大血小板数目	62	10 ⁹ /L	30--90
未成熟粒细胞数目	0.02	10 ⁹ /L	0--999
未成熟粒细胞百分比	0.2	%	0--100
有核红细胞数目	0.000	10 ⁹ /L	0--9999
有核红细胞百分比	0.00	/100WBC	0--9999

***小结:**

未见异常

操作员：贺琰 检查日期:2023-11-02 检查医生:陈建国

空腹血糖

项目名称	检查结果	单位	参考值	提示
葡萄糖(GLU)	4.96	mmol/L	3.89--6.1	

***小结:**

未见异常

操作员：李丹 检查日期:2023-11-02 检查医生:陈建国

肝功能九项

项目名称	检查结果	单位	参考值	提示
总蛋白(T PROT)	70.0	g/L	65--85	
白蛋白(ALB)	43.30	g/L	40--55	
球蛋白(GLB)	26.70	g/L	15--35	
白蛋白/球蛋白(ALB/GLB)	1.62		1.0--2.5	
总胆红素(TBIL)	13.80	umol/L	0--21	
直接胆红素(DBIL)	2.8	umol/L	0--8.0	
间接胆红素(IBIL)	11.00	umol/L	0--17.39	
丙氨酸氨基转移酶(ALT)	10.00	U/L	7--40	
门冬氨酸氨基转移酶(AST)	18.00	U/L	13--35	
谷草比谷丙	1.80		0.4--2.5	

***小结:**

未见异常

操作员：李丹 检查日期:2023-11-02 检查医生:陈建国

血脂四项

项目名称	检查结果	单位	参考值	提示
动脉硬化指数	1.85		1.31--3.19	
总胆固醇(CHOL)	4.34	mmol/L	2.59--5.2	
甘油三脂(TG)	1.18	mmol/L	0.7--1.7	
低密度脂蛋白(LDL)	2.53	mmol/L	0--4.13	
高密度脂蛋白(HDL)	1.37	mmol/L	0.77--1.55	

***小结:**

未见异常

操作员：李丹 检查日期:2023-11-02 检查医生:陈建国

肾功能五项

项目名称	检查结果	单位	参考值	提示
肌酐(CREA)	58.00	umol/L	41--73	
尿酸(UA)	323.00	umol/L	140--340	
β2 微球蛋白测定	1.54	mg/L	0.8--1.8	
尿素测定 (Urea)	3.00	mmol/L	2.6--7.5	
尿微量白蛋白	23.75	ug/ml	0--30	

***小结:**

未见异常

操作员：李丹 检查日期:2023-11-02 检查医生:陈建国

大同现代医学检验实验室

液基薄层细胞学图文报告

ID: 2023090830

病理号: 087107

姓名: 管文慧

性别: 女

年龄: 32岁

送检科室: 体检科

电话号码: 15703415148

床号:

病历号:

体检号: 2305101100

送检医院: 大同瑞慈康复体检

送检日期: 2023-11-02

末次月经:

送检医生:

采样日期:

报告日期: 2023-11-02

标本满意度: 满意

细胞量: >40%

红细胞:

经期样本:

颈管细胞:

化生细胞:

鳞状细胞:

宫颈柱状细胞:

未见上皮内病变/恶性细胞:

正常范围内:

良性反应性改变:

- 炎性:
 - 轻度:
 - 中度:
 - 重度:
- 放疗:
- 妊娠:
- 萎缩性:
- 宫内避孕器:
- 其他:

病原体: 滴虫感染: 念珠菌感染: 细菌感染:

提示 HPV 感染: 疱疹病毒感染:

鳞状上皮细胞分析:

非典型鳞状细胞:

- 倾向上皮内瘤变:
- 倾向良性反应性改变:
- 不能明确意义(ASC-US):
- 不排除高度病变(ASC-H):

上皮内低度病变: 鳞癌:

上皮内高度病变:

- CIN2:
- CIN3:

腺上皮细胞分析:

非典型腺细胞:

- 宫内膜:
- 来源不明:

非典型腺细胞(宫颈管):

- 倾向原位腺癌:
- 不能明确意义:
- 倾向良性反应性改变:

腺癌:

- 宫颈管:
- 宫内膜:
- 其它:

炎细胞:

- 轻度:
- 中度:
- 重度:

可疑腺癌:

诊断意见: 未见上皮内病变或恶性细胞 (NILM)。

建议:

报告医师: 张荣生

地址: 大同市魏都大道 79 号, 本报告医师签字后有效
咨询: 0352-2830587 4006-122-995

妇科细胞学是筛查项目, 出于技术原因, 可能会有假阴性结果, 本检测仅对来样负责, 如果对结果有疑义, 请在收到报告 7 天内与我们联系。

大同瑞慈康复医院 12导联心电图报告

管文慧

女

32岁

ID:2305101100

申请科室:瑞慈体检科

体检号:425746

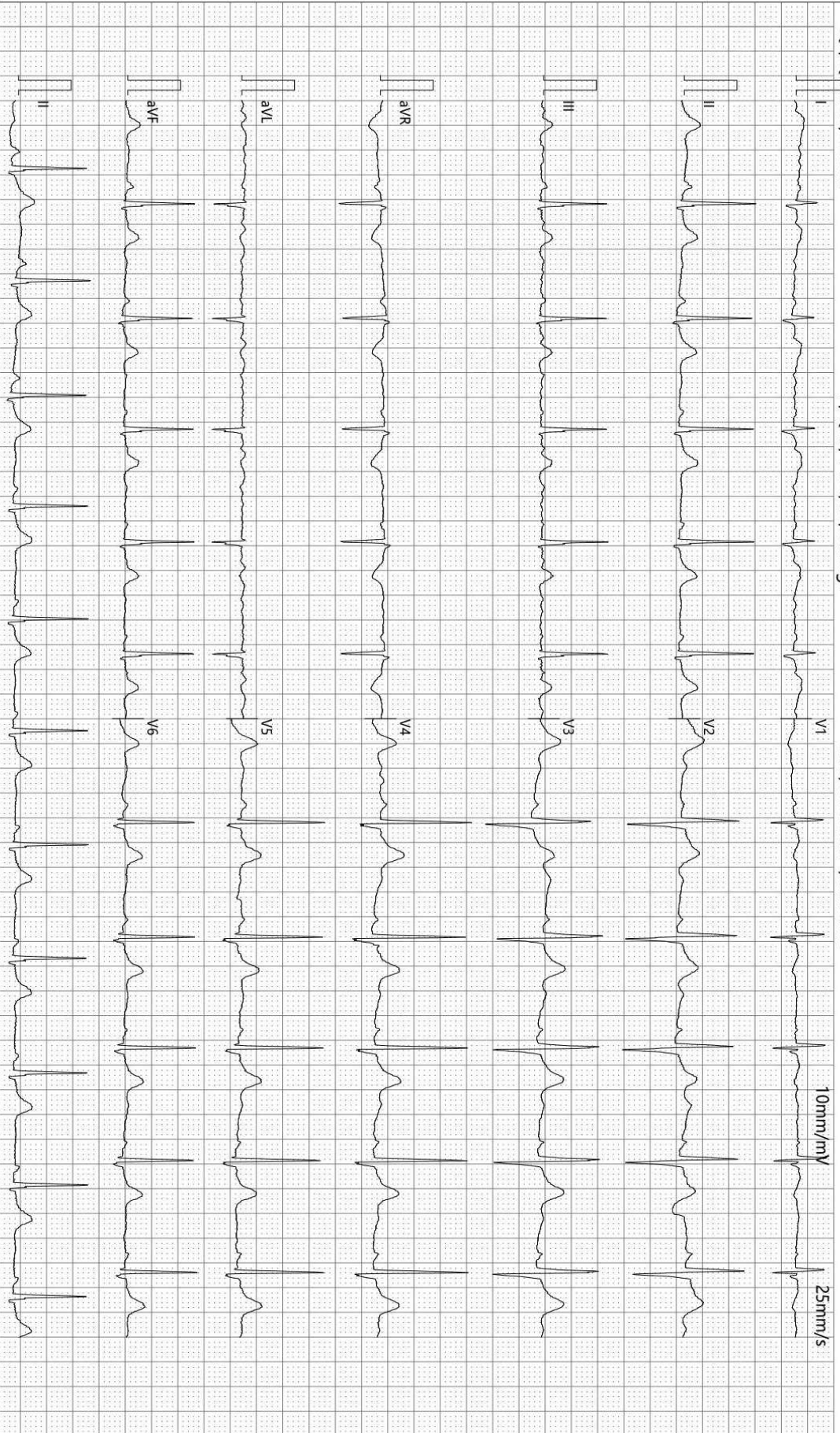
病床号:

HR: 65bpm
QT/QTc:401/420ms

P: 96ms
P/QRS/T: 56/82/66deg.

PR: 156ms
RV5/SV1: 1.611/0.456mV

QRS: 97ms



诊断结果:

- 1.窦性心律
- 2.逆钟向转位

-35Hz ACS0

检查:2023-11-02 09:10:38

打印:2023-11-02 09:14:56

报告需医生确认:

SE-1515 V1.40

SEMIP V1.90

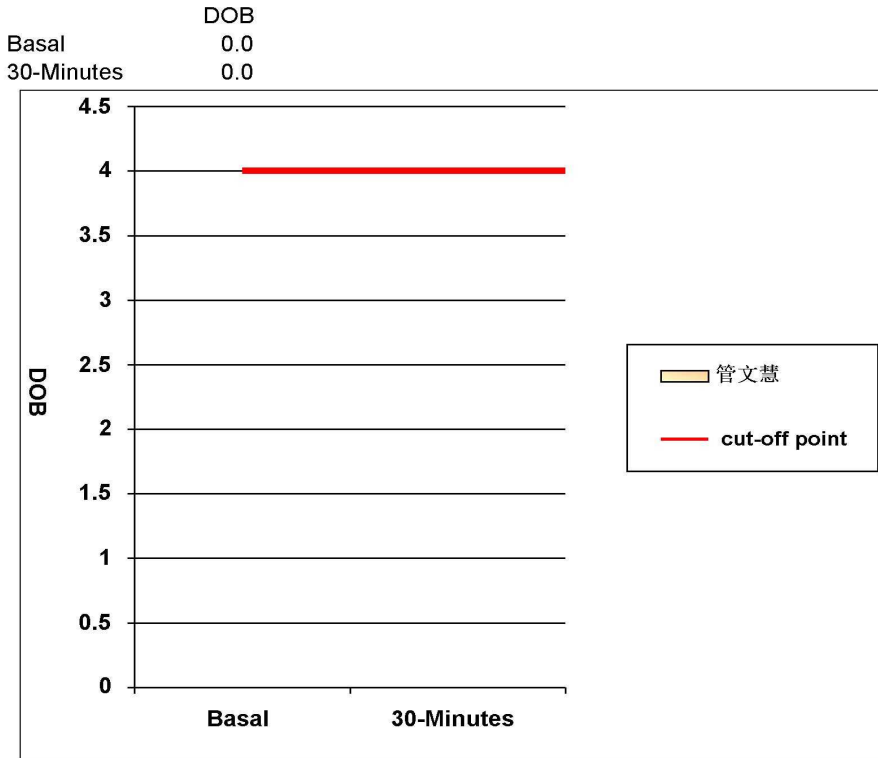
仅供临床参考

大同瑞慈健康体检

¹³C呼气试验检验报告

患者姓名	管文慧	年龄	32	性别	女
患者 ID	2305101100	日期	2023年11月02日	联系电话	
申请医生		备注		设备型号	YH08

¹³C呼气试验



阳性参考值 (Delta Over Baseline(DOB)):

30分钟的DOB值:	\geq	4.0	阳性+
	$<$	4.0	阴性-

检测结果: DOB= 0 阴性-

结论: 您本次检测结果为阴性, 正常, 无感染

检测医生: 曹居杰

DR 诊断图文报告

流水号: 2305101100

影像号: DX20231102005

姓名: 管文慧

年龄: 32 岁

性别: 女

检查设备: 西门子数字 X 线摄影

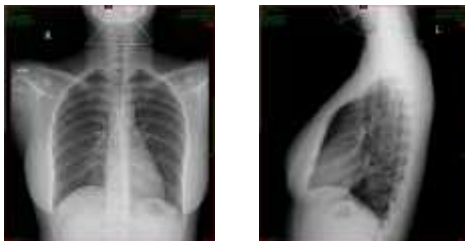体检号: 425746

申请医院: 本院

体检科室: 体检科

检查部位: 胸部照相

经典图像:



影像所见:

胸廓对称。气管居中，纵隔无移位。双肺野清晰。肺门影未见增大。心脏大小、形态正常。双膈面光滑，肋膈角锐利。

影像诊断:

胸部平片未见异常。

报告医师: 李贵

检查日期: 2023-11-02

审核医师: 李贵

报告日期: 2023-11-02

超声诊断图文报告

流水号: 2305101100

影像号: 1437692

姓名: 管文慧

年龄: 32 岁

性别: 女

检查设备: Vivid E95

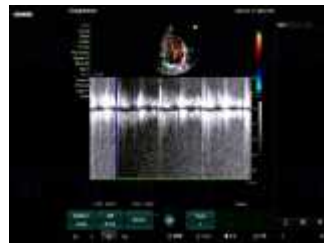
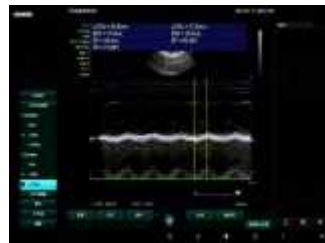体检号: 425746

申请医院: 本院

体检科室: 体检科

检查部位: 心脏彩超

经典图像:



影像所见:

超声测量 (单位: mm)

升主动脉内径 20 (32±3mm)

左房内径 22 (35mm)

室间隔 8 (8-11mm)

左室内径 41 (47±4mm)

左室后壁 9 (8-11mm)

EF60% (50-80%)

右室内径 25 (36±4mm)

右房内径 28 (36±4mm)

FS31% (28-41%)

主肺动脉内径 20 (23±3mm)

升主动脉内径正常, 心脏各腔室大小正常, 室间隔厚度正常, 左室壁未见明显节段性运动异常, 三尖瓣瓣口可见少量返流信号, 余瓣膜及启闭功能未见明显异常, 舒张期二尖瓣口血流频谱 E/A>1, 心包腔未见积液。

影像诊断:

三尖瓣少量返流

报告医师: 侯爱兰

检查日期: 2023-11-02

审核医师: 侯爱兰

报告日期: 2023-11-02

超声诊断图文报告

流水号: 2305101100

影像号: 1437672

姓名: 管文慧

年龄: 32 岁

性别: 女

检查设备: Vivid E95

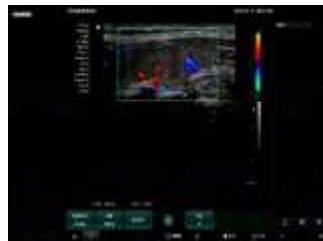
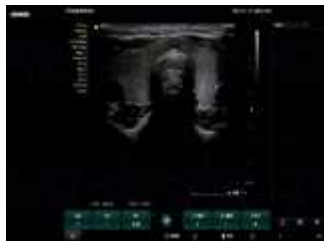体检号: 425746

申请医院: 本院

体检科室: 体检科

检查部位: 甲状腺彩超

经典图像:



影像所见:

甲状腺双侧叶形态正常, 包膜完整, 实质回声均匀, CDFI: 未见异常血流信号。
双侧颈部未见明显肿大淋巴结。

影像诊断:

甲状腺双侧叶未见异常

报告医师: 侯爱兰

检查日期: 2023-11-02

审核医师: 侯爱兰

报告日期: 2023-11-02

超声诊断图文报告

流水号: 2305101100

影像号: 1437689

姓名: 管文慧

年龄: 32 岁

性别: 女

检查设备: Vivid E95

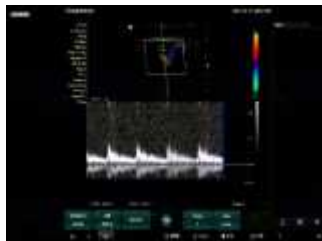
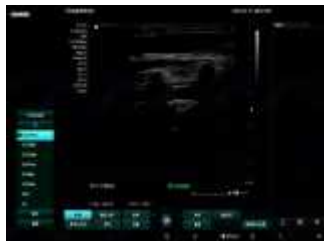体检号: 425746

申请医院: 本院

体检科室: 体检科

检查部位: 颈部血管彩超

经典图像:



影像所见:

右锁骨下动脉起始处、双侧颈总动脉、颈内、颈外动脉起始段内中膜不增厚, 内壁欠光滑, 管壁未见明确强回声斑。CDFI: 血流充盈好。PW: 频谱形态正常。

双侧椎动脉走行正常, 椎动脉内径正常, 管壁不厚, 管腔内为无回声, CDFI: 血流充盈好。PW: 频谱正常。

影像诊断:

双侧颈动脉、椎动脉未见明显异常

报告医师: 侯爱兰

检查日期: 2023-11-02

审核医师: 侯爱兰

报告日期: 2023-11-02

超声诊断图文报告

流水号: 2305101100

影像号: 1437696

姓名: 管文慧

年龄: 32 岁

性别: 女

检查设备: Vivid E95

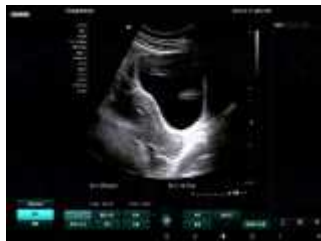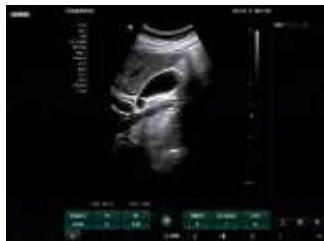体检号: 425746

申请医院: 本院

体检科室: 体检科

检查部位: 全腹彩超

经典图像:



影像所见:

肝脏大小形态正常, 包膜光滑完整, 实质回声均匀, 肝内管道系统走行清晰, 门静脉及肝内胆管不扩张。

胆囊大小形态正常, 壁不厚、光滑, 囊内透声好, 肝外胆管不扩张。

胰腺大小形态正常, 实质回声均匀, 主胰管不扩张。

脾脏大小形态正常, 实质回声均匀, 脾门静脉不宽。

双肾大小形态正常, 皮髓质分界清晰, 集合系统未见分离, 双侧输尿管未见扩张。

膀胱充盈佳, 未见明显异常。

前位子宫, 大小正常, 肌壁回声均匀, 内膜线清晰, 厚 0.3cm, 宫腔内可见节育器回声, 位置正常, 宫颈厚约 2.3cm, 双侧附件区未见异常。

子宫后方探及范围约 2.5*1.5cm 液性暗区。

影像诊断:

1. 宫内节育器位置正常
2. 盆腔积液

报告医师: 侯爱兰

检查日期: 2023-11-02

审核医师: 侯爱兰

报告日期: 2023-11-02