



2305101065

大同瑞慈健康体检

报 告 册

体检编号	425711	工号	823
姓名	吕翔		
性别	男	年龄	34岁
单位	山西银行大同分行		
部门	山西银行大同分行-南环西路支		
联系电话	13934773715		
体检日期	2023-11-06		

尊敬的吕翔先生您好！

首先，瑞慈健康体检全体员工欢迎您的光临，并对您的信任表示衷心的感谢！

您于 2023-11-06 （体检编号：425711）完成健康检查，本机构的各科医生已根据您的体检项目及结果，汇总成此份健康体检报告，并经总检医生审核。据此提出对您健康状况的综合分析及建议。

瑞慈健康体检倡导“大健康、大康复”，提出“健康是第一财富（Rich）”的人文理念。希望您仔细阅读并妥善地保管此份健康体检报告，并认真关注报告中的提示与建议，若您对报告内容有任何疑问，可直接与瑞慈健康体检客服部联系，进一步咨询。

健康体检咨询电话：**0352-2824444**

客户服务咨询电话：**0352-2830597**

400-6112995

瑞慈健康体检报告由下列内容组成：

第一部分：主检报告

第二部分：分科分项结果

第三部分：检验报告

第四部分：附表

主检报告

检查综述

- 1、【身高、体重、血压】 (1) 体重指数 29.76: 超重 (2) 血压 137/90: 本次测量血压偏高
- 2、【血常规（五分类）】 淋巴细胞百分比(LY%)偏低(17.2%) 中性粒细胞绝对值(GR#)偏高($6.53 \times 10^9/L$)
- 3、【血脂四项】 总胆固醇(CHOL)偏高(5.33 mmol/L) 甘油三脂(TG)偏高(3.57 mmol/L)
- 4、【尿液分析+尿沉渣】 维生素 C3+ 粘液丝偏高(16 /HP)
- 5、【甲状腺彩超】 1. 甲状腺左侧叶结节伴钙化 TI-RADS 4a 级 建议进一步检查 2. 甲状腺右侧叶结节 TI-RADS 2-3 级
- 6、【全腹彩超】 1. 轻度脂肪肝 2. 肝内高回声结节 考虑血管瘤 3. 胆囊息肉 4. 前列腺钙化斑
- 7、【动脉硬化检测】 1. 2 级高血压 2. 外周动脉僵硬度增高

医生建议

【超重】：

- (1) 体重指数是判断体重超标或偏低的主要指标。体重是反映和衡量一个人健康状况的重要标志之一，过胖和过瘦都不利于健康，身高体重不协调也不会给人以美感。体重的变化，还会直接反映身体长期的热量平衡状态。
- (2) 当需要比较及分析一个人的体重对于不同身高的人所带来的健康影响时，体重指数是一个中立而可靠的指标。其主要适用于需要体重测试、体型肥胖和全身检查的人群。
- (3) 体重指数(BMI)是世界卫生组织推荐的国际统一使用的肥胖分型标准，也是目前国际上常用的衡量人体胖瘦程度以及是否健康的一个标准，其计算方式为： $BMI = \text{体重(千克)} / \text{身高(米} \times \text{米)}$ 。成人的标准值是 BMI18.5-23.9 之间。低于 18.5 为体重指数偏低；高于 23.9 则为体重指数偏高。
- (4) 一般表现为体重超重或肥胖，超重及肥胖会出现一系列代谢性疾病，如高血压、高血糖、高血脂、高尿酸血症等，所以体重指数偏高者一定要注意控制体重。
- (5) 合理控制饮食，食品多样化，食物纤维可适量增加，饮食规律，避免暴饮暴食，低盐、低脂饮食为主，减少高热量食物的摄入。
- (6) 加强体育锻炼，每天最少保持 30 分钟的中等强度运动。鼓励每天至少快步走 6000 步比较健康。肥胖患者不适合较剧烈的运动，会加重膝关节的负担，可以选择游泳、划船等对膝关节负荷较小的运动。
- (7) 定期检查血糖、血脂、肝功、肝脏 B 超等，积极治疗基础性疾病。
- (8) 减少热量摄取及增加热量消耗。强调以健康行为、饮食、运动为主的综合治疗。

【本次测量血压偏高】：

- (1) 高血压是指收缩期和(或)舒张期动脉血压高于正常，并连续三次不同日测量，血压都高于正常标准，可确定患高血压病。
- (2) 高血压的发病与遗传、精神过度紧张、肥胖、吸烟、酗酒、嗜盐等因素有关。血压持久增高，可导致心、脑、肾等脏器的损害。
- (3) 原发性高血压由于目前原因不明(部分与遗传有关)，须终身服药降压。高血压主要危害心、脑血管和肾脏。一旦确诊“高血压”就要终生服药。
- (4) 平时应低盐(每天 5~10g)、低脂饮食(少吃动物脂肪与内脏)；戒烟限酒。遵照医嘱坚持服药，定期测量血压，宜控制在 140/90mmHg 以下，若合并有糖尿病和肾病，要把血压控制在 130/80mmHg 以下。
- (5) 血压到正常水平时，说明此时选用的降压药和治疗方案基本合适，但并不意味着高血压已被“治愈”，应坚持治疗。若盲目自行停药或间断服药，常会使血压波动很大，而加重心、脑、肾和血管的损害。

(6)建议您密切关注血压，保持心情舒畅，劳逸结合，适量运动，控制体重，避免过度劳累、情绪激动等。改进生活方式，适当低盐、低脂、低胆固醇饮食，戒烟酒。必要时心血管专科诊治。

【淋巴细胞百分比(LY%)偏低】：

(1)供内科结合临床参考。

【中性粒细胞绝对值(GR#)偏高】：

(1)结合白细胞计数，供内科临床参考。

【总胆固醇(CHOL)偏高】：

(1)总胆固醇是脂质的主要成分之一，其数量受年龄、家族、性别、饮食、遗传等多种因素影响。总胆固醇对人体生长发育以及新陈代谢有重要的作用，正常值是2.59-5.20mmol/L。

(2)总胆固醇升高后，会增加类脂物质的堆积，会产生更多的血管斑块，进而增加心脑血管疾病的风险。大于5.21-5.69mmol/L是胆固醇的临界偏高，即使是一个完全健康的人，只要总胆固醇>7.2mmol/L或低密度脂蛋白>4.9mmol/L，未来发生心脑血管的风险就明显增高，应该马上治疗。

(3)总胆固醇升高根据病因可分为两大类：一是原发性，是由于遗传因素缺陷所致，另一种是继发性，可引起其升高的疾病主要有糖尿病、高血压、甲减、肝肾疾病等。

(4)降低总胆固醇的治疗中，原发性偏高应积极应用降脂药，曾经选择他汀类药物，胆固醇任不能达标的，可联合用药（如依折麦布等）。

(5)如果总胆固醇偏高，且患者有糖尿病、高血压、甲减、肝肾疾病或者已经发生心脑血管疾病的人更应积极用药，控制降低疾病风险。

(6)戒烟，增强运动，采用低脂、低糖饮食，少食富含脂肪、胆固醇及饱和脂肪酸的食物，多进食蔬菜、水果、豆制品、粗粮、鱼和高纤维食品。

(7)必要时在医师指导下使用降脂药物治疗，并前往内分泌科复诊。

【甘油三酯(TG)偏高】：

(1)甘油三酯是甘油和脂肪酸所构成的有机化合物，甘油三酯测定是脂类代谢的重要指标之一。

(2)甘油三酯增高与冠心病的发生有着重要的相关性，随年龄增大而有上升的趋势，其增高最常见于高脂和过量糖类饮食、肥胖等。

(3)甘油三酯主要功能是为机体提供能量，其正常值在0.7-1.7mmol/L之间，1.7-2.29mmol/L为边缘增高，提示应该注意饮食和运动了。

(4)甘油三酯大于2.3mmol/L，就称为高甘油三酯血症。甘油三酯增高虽然不会直接导致血管斑块的形成，但也会间接引起心脑血管疾病风险增加，同时，当甘油三酯大于5.6mmol/L时，还会增加急性胰腺炎的风险，所以降低甘油三酯的基础主要是控制饮食，饮食控制不佳可以选择药物治疗。

(5)生活方式的干预是控制甘油三酯水平升高的基础，包括减重，增加运动量，限制酒精摄入以及避免食用果糖和高碳水化合物食物。多食蔬菜水果，定期复查。

(6)明显增高者在医师的指导下使用降脂药物治疗，首选他汀和贝特类药物。

【维生素 C3+】：

(1)尿液中维生素C阳性，一般提示饮食中摄入维生素C含量较高的食物，引起尿液中维生素C呈阳性反应。建议定期复查尿常规。

【粘液丝偏高】：

(1)尿常规中粘液丝是由尿路中细胞分泌出来的，在有尿路感染时分泌会明显增多，且伴有炎症细胞的出现。

(2)粘液丝偏高，可分为生理性偏高和病理性偏高两种，生理性偏高一般是由于喝水较少导致的尿液浓缩，一般在喝水后就能达到稀释的效果。

(3)病理性的粘液丝偏高是由于泌尿系炎症或者是前列腺炎导致的，需要注意观察，多喝水，同时有白细胞等炎症细胞增多时，应及时服用抗感染药物治疗。如果仅有粘液丝的增多而没有白细胞等炎症细胞增多时，尿路有炎症的可能性不大。

(4)建议平时饮食注意清淡，多喝水，少吃油腻和辛辣的食物，要注意个人清洁卫生，勤洗阴部，注意休息。

【甲状腺右侧叶结节】：

- (1) 甲状腺结节是一种常见的甲状腺疾病，很多甲状腺疾病可表现为结节，如可由甲状腺退行性变、炎症、自身免疫性及新生物等多种病变所致。甲状腺结节在各个年龄段的男女人群中均可见到，但中年女性中较多。
- (2) 甲状腺结节分良性和恶性两大类，良性的占绝大多数，恶性者不足 1%，判断甲状腺结节的良恶主要依靠病史、体格检查、放射性核素扫描、穿刺细胞学检查。
- (3) 建议往外科就诊，进一步检查，明确诊断，结合临床诊治并定期复查。

【甲状腺左侧叶结节伴钙化】：

- (1) 甲状腺结节是一种常见的甲状腺疾病，很多甲状腺疾病可表现为结节，如可由甲状腺退行性变、炎症、自身免疫性及新生物等多种病变所致。甲状腺结节在各个年龄段的男女人群中均可见到，但中年女性中较多。
- (2) 甲状腺结节分良性和恶性两大类，良性的占绝大多数，恶性者不足 1%，判断甲状腺结节的良恶主要依靠病史、体格检查、放射性核素扫描、穿刺细胞学检查。
- (3) 建议往外科就诊，进一步检查，明确诊断，结合临床诊治并定期复查。

【肝内高回声结节 考虑血管瘤】：

- (1) 肝血管瘤是肝脏常见的良性肿瘤，属先天性发育异常。
- (2) 肝血管瘤如 5CM 以下，静止不发展无任何自觉症状，一般不需要特殊治疗。如体积增大，可压迫周围器官（胆、胰、胃等），出现上腹饱胀感；若加速增大，为防止破裂大出血应手术切除。
- (3) 日常生活中应注意保持心情舒畅，切忌大怒大暴。多吃蔬菜水果，进食不宜过饱，宜食清淡富含营养的食物，保持大便通畅，防止便秘。
- (4) 不宜做剧烈运动，可做低强度运动，防止过度用力，以免增加腹腔压力。
- (5) 首次发现，应往肝胆外科复查，除外肝内其它占位性病变。定期进行肝脏彩超超检查，追踪比较，若无变化可继续观察，无需作特殊处理。若瘤体增大或有症状者，应及时诊治。

【前列腺钙化斑】：

- (1) 1、前列腺钙化斑大多数是由于前列腺炎症之后，前列腺内部组织局部出现了纤维化、钙质沉积而引起的。多数患者都是在体检时通过彩超检查时发现的，一般情况没有不适症状不需治疗。2、部分患者如有不适症状，建议前往泌尿科诊断治疗。

【轻度脂肪肝】：

- (1) 脂肪肝是指肝脏被脂肪浸润，为一种多病因引起的获得性疾病。
- (2) 脂肪肝是以肝细胞脂肪变性和脂肪蓄积为病理特征，最常见易患因素有超重或肥胖、进食油腻食物、高脂血症（尤其甘油三酯升高）、营养失调（营养过量或不足）、饮酒、高脂血症、少运动、糖耐量异常、减肥造成体重急剧下降、营养不良、中毒和药物等。
- (3) 当肝内脂类（主要为甘油三酯）含量超过肝重的 5% 时为脂肪肝。脂肪肝是一个常见的临床现象，不是一个独立性的疾病。
- (4) 值得注意的是，过多的脂肪在肝组织、肝细胞内浸润，引起肝细胞肿大，严重可致肝硬化。脂肪肝是可逆性的，合理饮食、运动及治疗后可恢复。
- (5) 合理控制饮食，控制总摄入量，低盐、低脂和低糖类饮食，少吃动物内脏，多吃蔬菜水果；
- (6) 控制危险因素，如控制体重、改善胰岛素抵抗、调整血脂紊乱，戒酒、戒烟，坚持长期有氧运动，加强体育锻炼；
- (7) 定期复查腹部彩超、血脂、肝功能。

【胆囊息肉】：

- (1) 胆囊息肉又称胆囊隆起样病变，其临床症状无特异性，大部分患者为查体时所发现。主要症状为中上腹部隐痛。发病年龄多在 30~50 岁，以中青年为主。
- (2) 一般认为，胆囊息肉是胆囊癌的诱发因素，如胆囊息肉大于 1cm 时，最好先行手术治疗，以杜绝胆囊癌的发生。
- (3) 胆囊息肉临床特点有，一是发病率逐渐增高。高胆固醇饮食、长期酗酒、过多进食刺激性饮食、饮食规律紊乱如：不吃早餐、晚餐过盛、过多等不良饮食习惯多可造成胆囊息肉的形成；

- (4)二是隐蔽攻击性强。胆囊息肉多无症状，85%以上的患者都是在例行体检中发现。3-4mm以下的息肉在CT和核磁共振中难以发现或常常漏诊；
- (5)禁酒及含酒精类饮料，因酒精在体内主要通过肝脏分解、解毒，所以，酒精可直接损伤肝功能，引起肝胆功能失调，使胆汁的分泌、排出过程紊乱，从而刺激胆囊息肉增长。
- (6)饮食规律、吃好早餐对胆囊息肉患者很重要。肝脏主要分泌胆汁，分泌的胆汁存储入胆囊内，而胆汁的功能主要是消化油性食物。如果不吃早餐，胆汁在胆囊内滞留时间长，可刺激胆囊形成胆囊息肉或使原来的息肉增大或发生变化。所以，要调配营养丰富的早餐和养成吃早餐的生活习惯。
- (7)低胆固醇饮食，胆固醇摄入过多，可加重肝胆的代谢负担，并引起多余的胆固醇在胆囊壁结晶、积聚和沉淀，从而形成息肉，所以，胆囊息肉患者应降低胆固醇摄入量，尤其是晚上，应避免进食高胆固醇类食品，如鸡蛋（尤其是蛋黄）、肥肉、海鲜、无鳞鱼类、动物内脏等食品。
- (8)宜多食各种新鲜水果、蔬菜，进低脂肪、低胆固醇食品，如香菇、木耳、芹菜、豆芽、海带、藕、鱼肉、兔肉、鸡肉、鲜豆类等；宜多食干豆类及其制品；宜选用植物油，不用动物油；
- (9)少吃辣椒、生蒜等刺激性食物或辛辣食品；不用油煎、炸、烤、熏的烹调方法；饮水时，用少量山楂、银杏、绞股蓝草放入水杯中饮用。

【2级高血压】：

- (1)高血压是指收缩期和（或）舒张期动脉血压高于正常，并连续三次不同日测量，血压都高于正常标准，可确定患高血压病。
- (2)高血压的发病与遗传、精神过度紧张、肥胖、吸烟、酗酒、嗜盐等因素有关。血压持久增高，可导致心、脑、肾等脏器的损害。
- (3)原发性高血压由于目前原因不明（部分与遗传有关），须终身服药降压。高血压主要危害心、脑血管和肾脏。一旦确诊“高血压”就要终生服药。
- (4)平时应低盐（每天5~10g）、低脂饮食（少吃动物脂肪与内脏）；忌烟限酒。遵照医嘱坚持服药，定期测量血压，宜控制在140/90mmHg以下，若合并有糖尿病和肾病，要把血压控制在130/80mmHg以下。
- (5)血压到正常水平时，说明此时选用的降压药和治疗方案基本合适，但并不意味着高血压已被“治愈”，应坚持治疗。若盲目自行停药或间断服药，常会使血压波动很大，而加重心、脑、肾和血管的损害。
- (6)建议您密切关注血压，保持心情舒畅，劳逸结合，适量运动，控制体重，避免过度劳累、情绪激动等。改进生活方式，适当低盐、低脂、低胆固醇饮食，戒烟酒。必要时心血管专科诊治。

【外周动脉僵硬度增高】：

- (1)动脉硬化是全身性粥样硬化在肢体局部表现，是全身性动脉内膜及其中膜呈退行性、增生性改变，使血管壁变硬缩小，失去弹性，从而继发血栓形成致使远端血流量进行性减少或中断。
- (2)要均衡饮食，要防止其他疾病引起的动脉粥样硬化，如糖尿病、肥胖、高血压。少吃含油脂和胆固醇多的食品，减少盐的摄入，多吃富含高密度脂蛋白的鱼类、海鲜。戒烟限酒，控制体重，保持良好的心态。通过适量的运动，可以明显改善动脉粥样硬化。必要时内科咨询及诊治。

汇总医生： 丁昊炜

主检日期： 2023-11-07

主检医生：

分科结果

身高、体重、血压

项目名称	检查结果	项目名称	检查结果
身高	168cm	体重	84kg
血压	137/90mmHg		

***小结：**

- (1) 体重指数 29.76：超重
- (2) 血压 137/90：本次测量血压偏高

操作员：杨彦霞 检查日期：2023-11-06 检查医生：张彬艳

检验报告

尿液分析+尿沉渣

项目名称	检查结果	单位	参考值	提示
白细胞尿	0	个/ul	0--13	
上皮细胞(EC)	0	/HP	0--28	
管型(CAST)	0	个/ul	0--1	
霉菌(尿)	0	/HP	0--0	
结晶	0	/HP	0--10	
透明度(CLA)	清亮			
胆红素(BIL)	-		阴性	
隐血(ERY)	-		阴性	
小圆上皮细胞(SRC)	0	个/ul	0--0	
维生素C	3+		阴性	
异常红细胞	0	个/ul	0--3	
红细胞(正常)	0	个/ul	0--6	
鳞状上皮细胞	0	个/ul	0--0	
粘液丝	16	个/ul	0--0	↑
颜色(Colour)	淡黄色			
尿葡萄糖(GLU)	-		阴性	
酮体(KET)	-		阴性	
比重(SG)	1.020		1.003--1.030	
酸碱度(PH)	6.5		4.5--8.0	
尿蛋白质(PRO)	-		阴性	
尿胆原(URO)	-		阴性	
亚硝酸盐(NIT)	-		阴性	
红细胞(尿)(RBC)	0	个/ul	0--6	
尿白细胞(LEU)	-		阴性	

*小结:

维生素 C3+ 粘液丝偏高(16 /HP)

操作员：李佳敏 检查日期:2023-11-06 检查医生:陈建国

血常规（五分类）

项目名称	检查结果	单位	参考值	提示
白细胞(WBC)	8.91	10 ⁹ /L	3.5--9.5	
淋巴细胞绝对值(LY#)	1.53	10 ⁹ /L	1.1--3.2	
淋巴细胞百分比(LY%)	17.2	%	20--50	↓
中性粒细胞绝对值(GR#)	6.53	10 ⁹ /L	1.8--6.3	↑
中性粒细胞百分比(GR%)	73.3	%	40--75	
嗜碱性粒细胞绝对值(BA#)	0.03	10 ⁹ /L	0--0.06	
嗜碱性粒细胞百分比(BA%)	0.3	%	0--1.0	
嗜酸性粒细胞绝对值(EO#)	0.26	10 ⁹ /L	0.02--0.52	
嗜酸性粒细胞百分比(EO%)	2.9	%	0.4--8.0	
血小板(PLT)	179	10 ⁹ /L	125--350	
血小板分布宽度(PDW)	16.4	%	15--17	
平均血小板体积(MPV)	10.3	fl	6.0--14.0	
血小板压积(PCT)	0.185	%	0.11--0.28	
红细胞(RBC)	5.49	10 ¹² /L	4.3--5.8	
血红蛋白	163	g/L	130--175	
红细胞压积(HCT)	48.7	%	40--50	
红细胞平均体积(MCV)	88.6	fl	82--100	
平均血红蛋白含量(MCH)	29.7	pg	27--34	
平均血红蛋白浓度(MCHC)	335	g/L	316--354	
单核细胞绝对值(MO#)	0.56	10 ⁹ /L	0.1--0.60	
单核细胞百分比(MO%)	6.3	%	3--10	
红细胞分布宽度标准差	46.5	fl	35--56	

(RDW-SD)				
红细胞分布宽度变异系数 (RDW-CV)	13.8	%	10.6--16.6	
大血小板比率	27.1	%	11--45	
大血小板数目	49	10 ⁹ /L	30--90	
未成熟粒细胞数目	0.06	10 ⁹ /L	0--999	
未成熟粒细胞百分比	0.7	%	0--100	
有核红细胞数目	0.000	10 ⁹ /L	0--9999	
有核红细胞百分比	0.00	/100WBC	0--9999	

***小结:**

淋巴细胞百分比(LY%)偏低(17.2 %) 中性粒细胞绝对值(GR#)偏高(6.53 10⁹/L)

操作员：祁佳佳 检查日期:2023-11-06 检查医生:陈建国

空腹血糖

项目名称	检查结果	单位	参考值	提示
葡萄糖(GLU)	4.89	mmol/L	3.89--6.1	

***小结:**

未见异常

操作员：王文静 检查日期:2023-11-06 检查医生:陈建国

肝功能九项

项目名称	检查结果	单位	参考值	提示
总蛋白(T PROT)	70.0	g/L	65--85	
白蛋白(ALB)	49.10	g/L	40--55	
球蛋白(GLB)	20.90	g/L	15--35	
白蛋白/球蛋白(ALB/GLB)	2.35		1.0--2.5	
总胆红素(TBIL)	20.20	umol/L	0--26	
直接胆红素(DBIL)	4.2	umol/L	0--8.0	

间接胆红素(IBIL)	16.00	umol/L	0--17.39	
丙氨酸氨基转移酶(ALT)	34.00	U/L	9--50	
门冬氨酸氨基转移酶(AST)	19.00	U/L	15--40	
谷草比谷丙	0.56		0.4--2.5	

***小结:**

未见异常

操作员：王文静 检查日期:2023-11-06 检查医生:陈建国

甲状腺功能系列

项目名称	检查结果	单位	参考值	提示
甲状腺球蛋白(TG)	26.67	ng/ml	3.5--77	
促甲状腺素(TSH)	1.46	uIU/ml	0.55--4.78	
甲状腺过氧化物酶抗体	26.30	IU/ml	0--60	
游离三碘甲状腺原氨酸(FT3)	5.96	pmol/L	3.5--6.5	
游离甲状腺素(FT4)	15.12	pmol/L	11.5--22.70	

***小结:**

未见异常

操作员：王文静 检查日期:2023-11-06 检查医生:陈建国

血脂四项

项目名称	检查结果	单位	参考值	提示
动脉硬化指数	3.08		1.31--3.19	
总胆固醇(CHOL)	5.33	mmol/L	2.59--5.2	↑
甘油三脂(TG)	3.57	mmol/L	0.7--1.7	↑
低密度脂蛋白(LDL)	3.45	mmol/L	0--4.13	
高密度脂蛋白(HDL)	1.12	mmol/L	0.77--1.55	

***小结:**

总胆固醇(CHOL)偏高(5.33 mmol/L) 甘油三脂(TG)偏高(3.57 mmol/L)

操作员：王文静 检查日期:2023-11-06 检查医生:陈建国

肾功能五项

项目名称	检查结果	单位	参考值	提示
肌酐(CREA)	75.00	umol/L	57--97	
尿酸(UA)	400.00	umol/L	200--420	
β 2 微球蛋白测定	1.33	mg/L	0.8--1.8	
尿素测定 (Urea)	3.40	mmol/L	3.1--8.0	
尿微量白蛋白	24.09	ug/ml	0--30	

***小结:**

未见异常

操作员：王文静 检查日期:2023-11-06 检查医生:陈建国

肿瘤标志物 2 项

项目名称	检查结果	单位	参考值	提示
癌胚抗原(CEA)	0.80	ng/ml	0--5	
甲胎蛋白(AFP)	1.7	ng/ml	0--7	

***小结:**

未见异常

操作员：王文静 检查日期:2023-11-06 检查医生:陈建国

大同瑞慈康复医院 12导联心电图报告

吕翔 男 34岁 ID:2305101065

申请科室:瑞慈体检科

体检号:425711

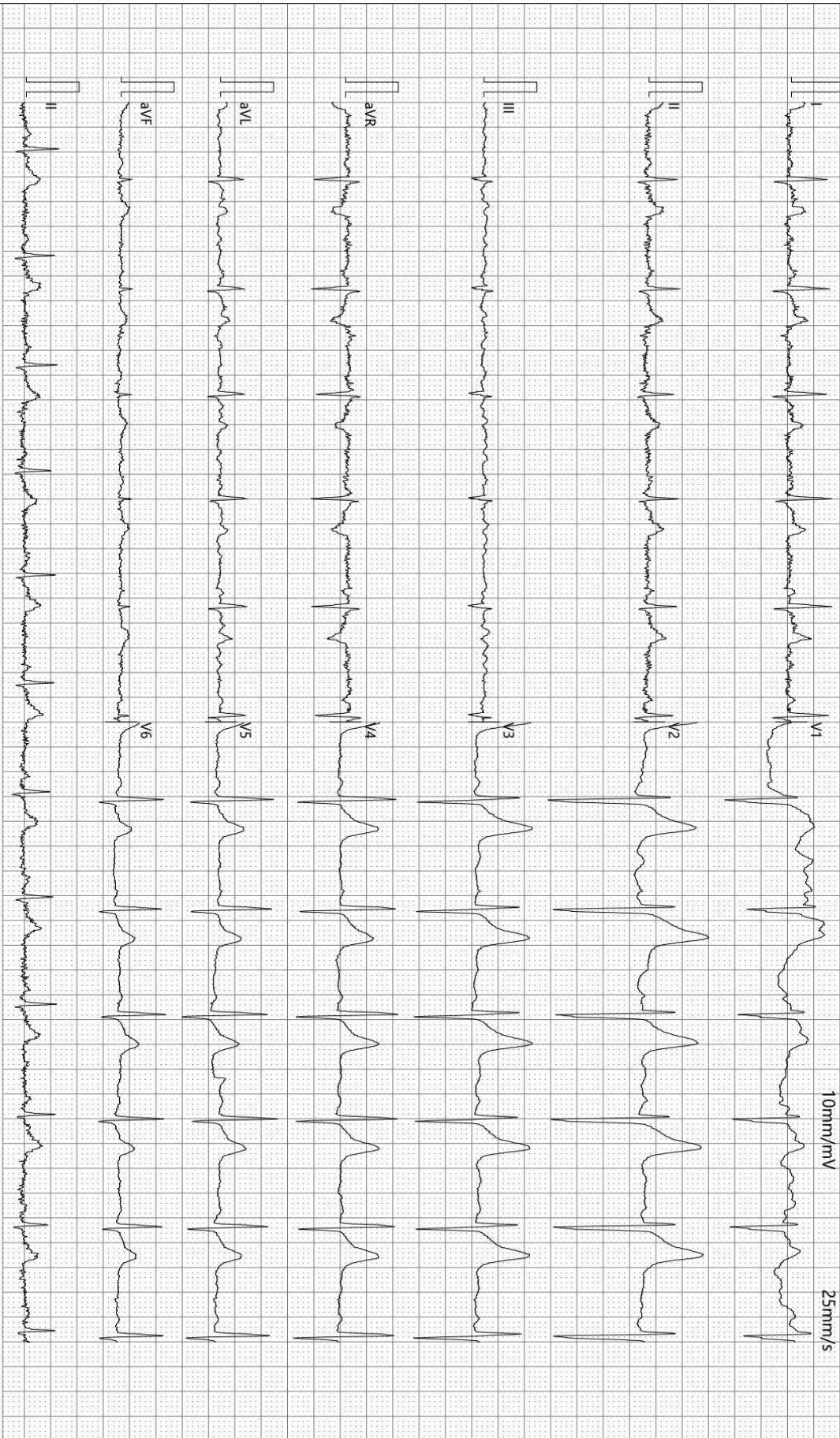
病床号:

HR: 69bpm
QT/QTc:365/392ms

P: 109ms
P/QRS/T: 30/26/42deg.

PR: 154ms
RV5/SV1: 1.041/1.022mV

QRS: 85ms



诊断结果:

- 1.窦性心律
- 2.大致正常心电图

报告需医生确认:

张之生

SEMIP V1.90

仅供临床参考

-35Hz AC50

检查:2023-11-06 08:12:36

打印:2023-11-06 08:19:08

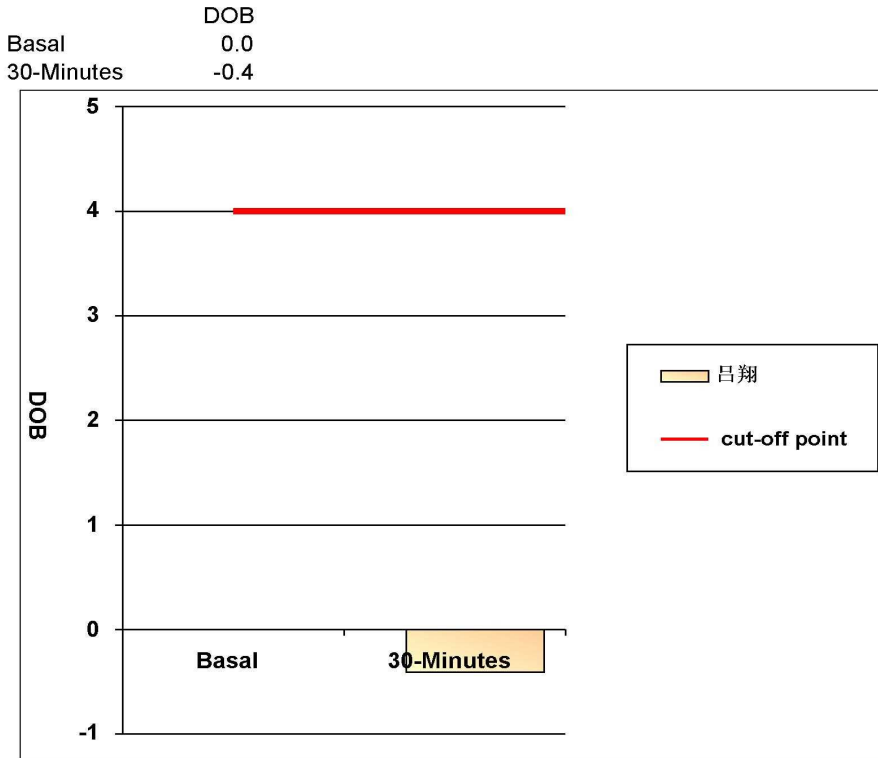
SE-1515 V1.40

大同瑞慈健康体检

¹³C呼气试验检验报告

患者姓名	吕翔	年龄	34	性别	男
患者 ID	2305101065	日期	2023年11月06日	联系电话	
申请医生		备注		设备型号	YH08

¹³C呼气试验



阳性参考值 (Delta Over Baseline(DOB)):

30分钟的DOB值:	≥ 4.0	阳性+
	< 4.0	阴性-

检测结果: DOB= -0.4 阴性-

结论: 您本次检测结果为阴性, 正常, 无感染

检测医生: 曹居杰

双源 CT 诊断图文报告

流水号: 2305101065

影像号: CT20231105056

姓名: 吕翔

年龄: 34 岁

性别: 男

检查设备: 西门子量子双源 CT

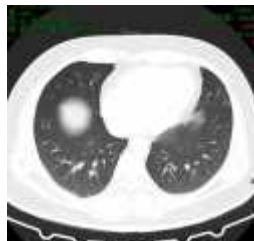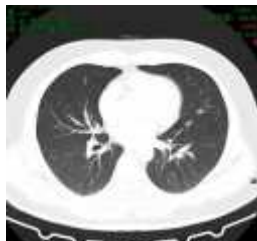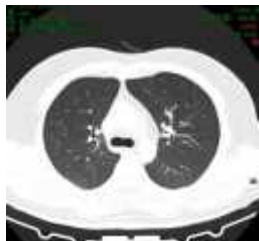体检号: 425711

申请医院: 本院

体检科室: 体检科

检查部位: CT 检查

经典图像:



影像所见:

胸廓对称, 骨性肋骨完整, 胸壁软组织结构良好, 两肺支气管血管纹理走行分布良好, 支气管束结构清晰, 双肺通气良好。肺门结构未见异常。纵隔无偏移, 段以上支气管通畅。心影及大血管形态结构正常, 纵隔内未见肿大淋巴结。胸膜未见异常。

影像诊断:

胸部未见明显异常

报告医师: 剧艳军

检查日期: 2023-11-06

审核医师: 剧艳军

报告日期: 2023-11-06

MRI 诊断图文报告

流水号: 2305101065

影像号: MR20231105012

姓名: 吕翔

年龄: 34 岁

性别: 男

检查设备: 西门子 1.5T 磁共振

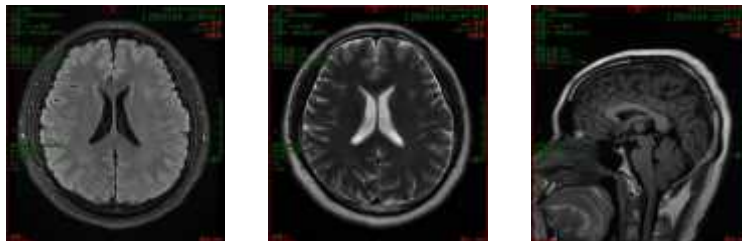体检号: 425711

申请医院: 本院

体检科室: 体检科

检查部位: MR 检查

经典图像:



影像所见:

双侧大脑半球对称, 皮髓质分界清, 未见异常信号。脑干、双侧小脑半球未见异常信号及占位征象。脑室、脑池无扩大, 脑沟、脑裂无增宽。中线结构居中。

影像诊断:

头颅 MRI 扫描未见异常

报告医师: 李贵 1

检查日期: 2023-11-06

审核医师: 陈江莲

报告日期: 2023-11-06

双源 CT 诊断图文报告

流水号: 2305101065

影像号: CT20231105055

姓名: 吕翔

年龄: 34 岁

性别: 男

检查设备: 西门子量子双源 CT

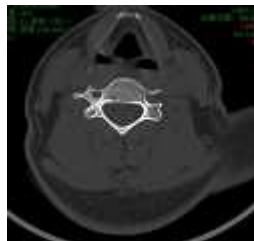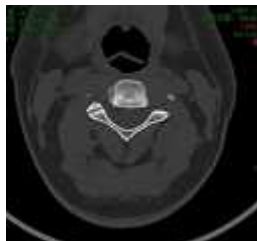
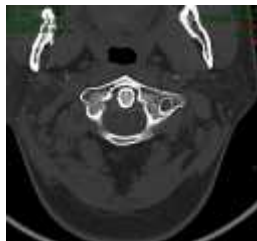
体检号: 425711

申请医院: 本院

体检科室: 体检科

检查部位: CT 检查二

经典图像:



影像所见:

颈椎曲度变直, 序列整齐, 颈环枢关节对称, 附件横突孔等大等圆, 颈椎体骨质未见异常。未见压迫颈髓硬膜囊, 颈髓软组织形态如常, 邻近椎管未见变窄, 附件小关节骨质未见异常。

影像诊断:

颈椎未见明显异常

报告医师: 剧艳军

检查日期: 2023-11-06

审核医师: 剧艳军

报告日期: 2023-11-06

超声诊断图文报告

流水号: 2305101065

影像号: 1442135

姓名: 吕翔

年龄: 34 岁

性别: 男

检查设备: Vivid E95

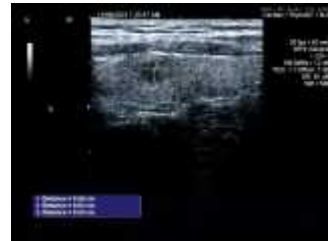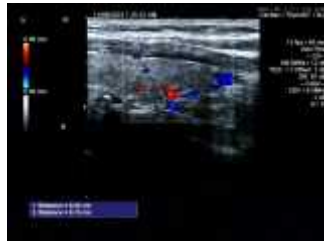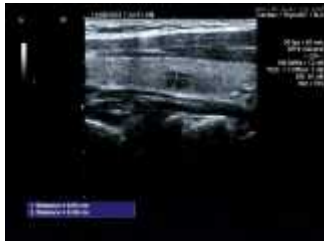体检号: 425711

申请医院: 本院

体检科室: 体检科

检查部位: 甲状腺彩超

经典图像:



影像所见:

甲状腺双侧叶形态正常, 包膜完整, 于右侧叶探及大小约 0.6*0.4cm 低回声结节, 形态规则, 边界清, CDFI: 内部可见条状血流信号, 另于右侧叶中下极探及囊性结节, 大小约 0.2*0.1cm, 边界清; 左侧叶中上极探及低回声结节, 大小约 0.6*0.5cm, 边界尚清, 内可见数个弱强回声光点。

双侧颈部未见明显肿大淋巴结。

影像诊断:

1. 甲状腺左侧叶结节伴钙化 TI-RADS 4a 级 建议进一步检查
2. 甲状腺右侧叶结节 TI-RADS 2-3 级

报告医师: 李菊蓉

检查日期: 2023-11-06

审核医师: 李菊蓉

报告日期: 2023-11-06

超声诊断图文报告

流水号: 2305101065

影像号: 1442138

姓名: 吕翔

年龄: 34 岁

性别: 男

检查设备: Vivid E95

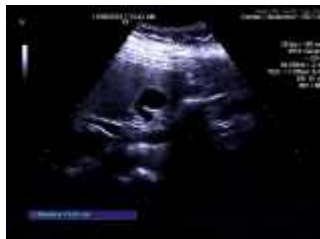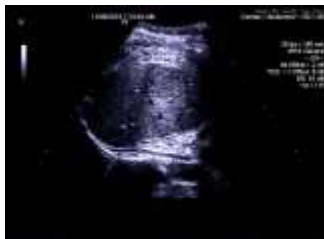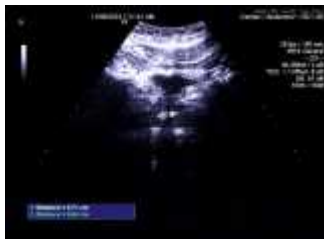体检号: 425711

申请医院: 本院

体检科室: 体检科

检查部位: 全腹彩超

经典图像:



影像所见:

肝脏大小形态正常,包膜光滑完整,肝右叶探及两个偏高回声结节,大小分别约 3.7*3.5cm、2.4*2.1cm,边界清,形态规则,内回声欠均质,余实质回声细腻、增强,肝内管道系统走行欠清晰,门静脉及肝内胆管不扩张。

胆囊大小形态正常,壁不厚、光滑,囊壁探及高回声凸起,直径约 0.31cm,后无声影,囊内透声好,肝外胆管不扩张。

胰腺大小形态正常,实质回声均匀,主胰管不扩张。

脾脏大小形态正常,实质回声均匀,脾门静脉不宽。

双肾大小形态正常,皮髓质分界清晰,集合系统未见分离,双侧输尿管未见扩张。

膀胱充盈尚可,壁光滑,内清晰。

前列腺形态正常,大小约 3.7*3.0*2.9cm,实质回声欠均匀,内可见强回声斑,大小约 0.7*0.6cm。

影像诊断:

1. 轻度脂肪肝
2. 肝内高回声结节 考虑血管瘤
3. 胆囊息肉
4. 前列腺钙化斑

报告医师: 李菊蓉

检查日期: 2023-11-06

审核医师: 李菊蓉

报告日期: 2023-11-06