

2305101064

大同瑞慈健康体检

报 告 册

体检编号	425710	工号	821
姓名	马龙宾		
性别	男	年龄	67岁
单位	山西银行大同分行		
部门	山西银行大同分行-南环西路支		
联系电话	15635268285		
体检日期	2023-11-11		

尊敬的马龙宾先生您好！

首先，瑞慈健康体检全体员工欢迎您的光临，并对您的信任表示衷心的感谢！

您于 2023-11-11 （体检编号：425710）完成健康检查，本机构的各科医生已根据您的体检项目及结果，汇总成此份健康体检报告，并经总检医生审核。据此提出对您健康状况的综合分析及建议。

瑞慈健康体检倡导“大健康、大康复”，提出“健康是第一财富（Rich）”的人文理念。希望您仔细阅读并妥善地保管此份健康体检报告，并认真关注报告中的提示与建议，若您对报告内容有任何疑问，可直接与瑞慈健康体检客服部联系，进一步咨询。

健康体检咨询电话：**0352-2824444**

客户服务咨询电话：**0352-2830597**

400-6112995

瑞慈健康体检报告由下列内容组成：

第一部分：主检报告

第二部分：分科分项结果

第三部分：检验报告

第四部分：附表

主检报告

检查综述

- 1、【身高、体重、血压】 (1) 血压 173/87：本次测量收缩期血压偏高
- 2、【甲状腺功能系列】 促甲状腺素(TSH)偏高(6.34 uIU/ml)
- 3、【尿液分析+尿沉渣】 粘液丝偏高(9 /HP) 酮体(KET)1+
- 4、【CT检查】 脑白质脱髓鞘性缺血改变，脑萎缩，额顶叶皮层下半卵圆中心、放射冠区多发缺血灶，部分梗塞性软化灶形成。右侧额颞叶梗塞性脑软化。右侧基底节梗塞软化灶
- 5、【CT检查二】 腰椎骨质增生 L4/5 L5/S1 椎间盘膨出 L5/S1 椎体轻度滑脱
- 6、【心电图】 1. 窦性心动过缓 2. P-R 间期延长
- 7、【C13检测幽门螺杆菌】 阳性+
- 8、【心脏彩超】 1. 主动脉瓣退行性改变合并少量返流 2. 二尖瓣、三尖瓣轻度返流 3. 左室舒张功能减低
- 9、【颈部血管彩超】 右侧颈总动脉斑块形成
- 10、【全腹彩超】 1. 胆囊壁增厚 2. 胆囊结石(多发)
- 11、【动脉硬化检测】 1. 1级高血压 2. 外周动脉僵硬度增高

医生建议

【本次测量收缩期血压偏高】：

- (1) 所谓单纯收缩期高血压，顾名思义是指一个人的舒张压(即低压)不高，仅仅是收缩压(即高压)超过正常范围。
- (2) 单纯收缩期高血压标准为收缩压在140mmHg以上，舒张压为90mmHg以下。如果收缩压在140-149mmHg，又称单纯收缩期临界高血压。由于单纯收缩期高血压大部分发生在60岁以上的老年人，故又称老年单纯收缩期高血压。
- (3) 当病人患动脉硬化、甲状腺功能亢进、主动脉关闭不全、体循环动静脉瘘、动脉导管未闭及原因不明的高动力循环状态时，也常伴有收缩期高血压，但这些不包括在单纯收缩期高血压范围内。
- (4) 劳逸结合，保持良好身心状态。避免各种诱因：如情绪低落、紧张等。改进生活方式，适当低盐、低脂、低胆固醇饮食，戒烟酒。必要时心血管专科诊治，定期复诊。
- (5) 平时应低盐(每天5~10g)、低脂饮食(少吃动物脂肪与内脏)；忌烟限酒。遵照医嘱坚持服药，定期测量血压，宜控制在140/90mmHg以下，若合并有糖尿病和肾病，要把血压控制在130/80mmHg以下。
- (6) 血压到正常水平时，说明此时选用的降压药和治疗方案基本合适，但并不意味着高血压已被“治愈”，应坚持治疗。若盲目自行停药或间断服药，常会使血压波动很大，而加重心、脑、肾和血管的损害。

【促甲状腺素(TSH)偏高】：

- (1) 促甲状腺素是脑垂体分泌的促进甲状腺的生长和机能的一种内分泌激素，具有促进甲状腺滤泡上皮细胞增生、甲状腺激素合成和释放的作用。
- (2) 促甲状腺素的多少受到下丘脑—垂体促甲状腺激素释放激素和甲状腺激素的反馈调控。当甲状腺激素增高时，会影响到下丘脑—垂体减少促甲状腺激素的分泌，从而达到甲状腺激素分泌降低。当甲状腺激素比较低时，那么下丘脑—垂体会增加促甲状腺激素分泌从而增高甲状腺激素分泌。
- (3) 通过测定促甲状腺素来判断垂体的功能是否受损伤，同时也有助于判定甲状腺激素减少或增高导致的病变是出现在甲状腺还是脑垂体。
- (4) 检查促甲状腺素的临床意义有两个方面，如原发性甲状腺功能减退、伴有甲状腺功能低下的桥本病、亚急性甲状腺炎恢复期、摄入金属锂、碘化钾，可使促甲状腺激素增高。

(5) 垂体性甲状腺功能低下、非促甲状腺激素瘤所致的甲状腺功能亢进，以及摄入阿司匹林、皮质激素及静脉使用肝素，可使促甲状腺激素减低。

【粘液丝偏高】：

- (1) 尿常规中粘液丝是由尿路中细胞分泌出来的，在有尿路感染时分泌会明显增多，且伴有炎症细胞的出现。
- (2) 粘液丝偏高，可分为生理性偏高和病理性偏高两种，生理性偏高一般是由于喝水较少导致的尿液浓缩，一般在喝水后就能达到稀释的效果。
- (3) 病理性的粘液丝偏高是由于泌尿系炎症或者是前列腺炎导致的，需要注意观察，多喝水，同时有白细胞等炎症细胞增多时，应及时服用抗感染药物治疗。如果仅有粘液丝的增多而没有白细胞等炎症细胞增多时，尿路有炎症的可能性不大。
- (4) 建议平时饮食注意清淡，多喝水，少吃油腻和辛辣的食物，要注意个人清洁卫生，勤洗阴部，注意休息。

【酮体 (KET) 1+】：

- (1) 尿酮体升高可以分为糖尿病酮症所引起和非糖尿病酮症引起。糖尿病患者当血糖控制不佳，糖利用减少，从而导致脂肪的分解增加，因而酮体增加。非糖尿病酮症所引起的尿酮体偏高多见于伤寒、败血症、腹泻、饥饿、剧烈运动等体内代谢水平升高的情况。

【脑白质脱髓鞘性缺血改变】：

- (1) 建议神经内科诊断治疗。

【额顶叶皮层下半卵圆中心、放射冠区多发缺血灶，部分梗塞性软化灶形成】：

- (1) 建议神经内科诊断治疗。

【椎体轻度滑脱】：

- (1) 建议脊柱外科诊断治疗。

【腰椎骨质增生】：

- (1) 腰椎骨质增生是老年人常见的骨关节病变，注意病变部位的骨关节适度运动，必要时请到骨科门诊进一步诊治咨询。

【右侧额颞叶梗塞性脑软化。 右侧基底节梗塞软化灶】：

- (1) 建议神经内科诊断治疗。

【椎间盘膨出】：

- (1) 椎间盘膨出指的是由于退行性变或者外伤导致间盘中央的髓核细胞组织突破内层纤维环，而未突破外层纤维环的状态。属于椎间盘突出症当中较轻的一种，临床症状较轻，可采取保守治疗，并可取得良好的疗效。建议骨科咨询及诊治。

【脑萎缩】：

- (1) 脑萎缩是指由各种原因导致脑组织本身发生器质性病变而产生萎缩的一种现象。
- (2) 脑萎缩最主要的致病因素是脑血管长期慢性缺血，导致红细胞变形能力下降，微血管的有效血液灌注不足，脑组织处于慢性缺血、缺氧状态，脑细胞形态及功能受到影响，即形成脑萎缩。
- (3) 病理上表现为脑组织体积缩小，细胞数目减少，脑室和蛛网膜下腔扩大。其病理变化可见脑回变平，脑沟增宽，脑室脑池扩大，脑重量减轻。多为大脑皮质萎缩。
- (4) 脑萎缩的临床表现分为大脑机能衰退和认知功能减退两大类，主要与脑萎缩发生的部位及程度有关。
- (5) 本病多发生于 50 岁以上，病程可达数年至数十年，男性多于女性，可分为弥漫性脑萎缩（包括皮质萎缩、小脑萎缩及皮质、小脑、脑干萎缩）及局限性脑萎缩（多见于局限性脑器质性病变后如外伤、血管病、颅内局限性感染等）。

(6) 弥漫性大脑皮层萎缩以痴呆、智能减退、记忆障碍、性格改变、行为障碍为主。有的伴有偏瘫和癫痫发作。局限性脑萎缩以性格行为改变为主；小脑萎缩以语言障碍、肢体共济失调和意向性震颤为主

(7) 脑萎缩患者除询问病史及观察症状外，可发现其各种神经反射均不同程度的迟钝或减低。CT 及 MR（磁共振）等神经影像学检查可发现脑组织体积减少、脑室扩大。

(8) 脑血管造影可见脑动脉血管迂曲变细，有狭窄或闭塞。经颅多普勒超声（TCD）检查可发现血流减慢，血管阻力增加等现象。

(9) 早期治疗应在各种功能障碍出现后 6 个月以内，此时治疗恢复为最佳。对发病 6 个月以后开始治疗的患者，其恢复程度及速度均要比早期治疗者差。

(10) 由于血管性疾病是脑萎缩的元凶，因此一定要积极防治那些影响血管健康的疾病，如高血压、糖尿病、高脂血症、动脉硬化等，轻则调整生活方式，改善营养结构，纠正不良生活习惯；重则药物加以控制，当然用药应当循序渐进、持之以恒。

(11) 定期检查，早发现、早诊断、早治疗，这样才能延缓和控制病情的发展。合理用脑，大脑功能用进废退，应积极参加各种社会活动，刺激大脑皮层不断有新的兴奋点产生，从而延缓衰老，减慢脑功能衰退。

(12) 注意饮食营养，改变吸烟、酗酒等不良习惯。平时可多吃蔬菜水果，清淡饮食，便秘重者可配合饮用一些肠清茶、番泻叶等。此外，银杏、丹参等活血、健脑的中草药对预防脑萎缩也有一定的效果。

(13) 参加适合自己的身体锻炼，如打门球、散步、打太极拳等。保证有充足的睡眠。

【窦性心动过缓】：

(1) 可见于正常人、体力劳动者、运动员，无症状者一般不需治疗，可定期随访，跟踪观察。

(2) 如果有症状（胸闷、黑矇、晕厥等）请做动态心电图等相关检查，在医生指导下服用提升心率的药物如：心宝、红参等。如果每分钟心率低于 45 次伴有晕厥、胸闷等症状时，需安装心脏起搏器。请前往心内科进一步治疗，长期随访。

【P-R 间期延长】：

(1) 建议心血管内科结合临床诊治。

【二尖瓣、三尖瓣轻度返流】：

(1) 由于二尖瓣瓣膜轻微的改变而产生二尖瓣相对关闭不全。在很多人中，没有临床症状，只有在做心脏彩超时发现。一般不需要治疗，建议定期复查，必要时心内科结合临床考虑。

(2) 由于三尖瓣瓣膜轻微的改变而产生三尖瓣相对关闭不全。在很多人中，没有临床症状，只有在做心脏彩超时发现。一般不需要治疗，建议定期复查，必要时心内科结合临床考虑。

【左室舒张功能减低】：

(1) 左心室舒张功能是指心肌弹性减低，心脏泵血功能减退。其引起原因，一是随着年龄的增长，心肌组织进行性变。其二是由于冠心病、高血压等慢性心肌病变。一般来说没有原发病变及年龄偏大的人员又无症状，不需要特殊处理，建议心内科结合临床考虑。

【主动脉瓣退行性改变】：

(1) 建议心血管内科就诊；定期复查。

【右侧颈总动脉斑块形成】：

(1) 颈动脉斑块是动脉硬化后，血管里面的垃圾沉淀在血管壁形成。斑块又分为硬斑和软斑两种。硬斑比较稳定，不容易脱落，软斑不稳定，容易破裂脱落，从而形成血管栓塞。

(2) 建议：1. 减低胆固醇水平。2. 减低高血糖、高血压等高危因素，将血压、血糖控制在理想水平。3. 积极进行生活干预，控制饮食，改善饮食结构，适量增加运动，戒烟限酒。4. 必要时药物治疗。

【胆囊壁增厚】：

(1) 供肝胆外科结合临床参考，必要时进一步检查；定期复查。

【胆囊结石（多发）】：

- (1) 胆囊结石主要为胆固醇性结石或以胆固醇为主的混合性结石，胆囊结石主要见于成年人，女性常见，尤以经产妇和服用避孕药者常见。
- (2) 胆囊结石一般认为与胆汁淤积、胆道细菌和寄生虫感染、胆固醇代谢失调以及胆囊的运动功能失调有关。
- (3) 临床表现取决于胆石的动态、所在部位和并发症，大多数与慢性胆囊炎同时存在。主要多发于成年女性，由以中年肥胖妇女为多见。平时大多无症状，部分表现为消化不良、中上腹或右上腹饱胀感，有时胃灼热、暖气，在饱餐或高脂饮食后更为明显。
- (4) 胆囊结石患者应少吃肥肉和胆固醇含量高的食物，如蛋黄、鱼卵、蟹黄、动物内脏等食品，不吃油炸食品。
- (5) 如有右上腹隐痛不适，应素食，右侧卧位，服用 654-2、阿托品等解痉药物，消炎利胆片、金胆片、胆通等可任选一种口服。
- (6) 如发生上腹剧痛，应到医院治疗，不要自己随便应用止痛药。出现黄疸时，应立即就医检查，查明黄疸原因，作相应处理，切勿拖延。
- (7) 除药物治疗外，有的需震波治疗、有的可作腹腔镜手术、有的则需剖腹手术，应按医生的指导选择合适的治疗方法。定期彩超复查。

【1 级高血压】：

- (1) 高血压是指收缩期和（或）舒张期动脉血压高于正常，并连续三次不同日测量，血压都高于正常标准，可确定患高血压病。
- (2) 高血压的发病与遗传、精神过度紧张、肥胖、吸烟、酗酒、嗜盐等因素有关。血压持久增高，可导致心、脑、肾等脏器的损害。
- (3) 原发性高血压由于目前原因不明（部分与遗传有关），须终身服药降压。高血压主要危害心、脑血管和肾脏。一旦确诊“高血压”就要终生服药。
- (4) 平时应低盐（每天 5~10g）、低脂饮食（少吃动物脂肪与内脏）；忌烟限酒。遵照医嘱坚持服药，定期测量血压，宜控制在 140/90mmHg 以下，若合并有糖尿病和肾病，要把血压控制在 130/80mmHg 以下。
- (5) 血压到正常水平时，说明此时选用的降压药和治疗方案基本合适，但并不意味着高血压已被“治愈”，应坚持治疗。若盲目自行停药或间断服药，常会使血压波动很大，而加重心、脑、肾和血管的损害。
- (6) 建议您密切关注血压，保持心情舒畅，劳逸结合，适量运动，控制体重，避免过度劳累、情绪激动等。改进生活方式，适当低盐、低脂、低胆固醇饮食，戒烟酒。必要时心血管专科诊治。

【外周动脉僵硬度增高】：

- (1) 动脉硬化是全身性粥样硬化在肢体局部表现，是全身性动脉内膜及其中膜呈退行性、增生性改变，使血管壁变硬缩小，失去弹性，从而继发血栓形成致使远端血流量进行性减少或中断。
- (2) 要均衡饮食，要防止其他疾病引起的动脉粥样硬化，如糖尿病、肥胖、高血压。少吃含油脂和胆固醇多的食品，减少盐的摄入，多吃富含高密度脂蛋白的鱼类、海鲜。戒烟限酒，控制体重，保持良好的心态。通过适量的运动，可以明显改善动脉粥样硬化。必要时内科咨询及诊治。

【呼气试验检验报告阳性】：

- (1) 提示幽门螺旋杆菌（HP）感染。幽门螺旋杆菌是慢性活动性胃炎的病原菌，是消化道溃疡和胃癌等疾病的重要致病因子。
- (2) 没有临床症状者（如中上腹不适、饱胀、反酸、恶心等），可暂不进行抗 HP 治疗。如果是 HP 感染的消化性溃疡、慢性胃炎、早期胃癌切除后和需要长期服用非甾体类抗炎药物（如阿司匹林）者，应在专科医生指导下进行抗 HP 治疗。
- (3) 建议您先进行胃镜检查，或往消化内科咨询，再决定是否进行根除治疗。

汇总医生： 丁昊炜

主检日期： 2023-11-19

主检医生：

分科结果

身高、体重、血压

项目名称	检查结果	项目名称	检查结果
身高	172cm	体重	63kg
血压	173/87mmHg		

***小结：**

(1) 血压 173/87：本次测量收缩期血压偏高

操作员：张悦 检查日期:2023-11-12 检查医生：卢文举

检验报告

尿液分析+尿沉渣

项目名称	检查结果	单位	参考值	提示
白细胞尿	3	个/ul	0--13	
上皮细胞(EC)	0	/HP	0--28	
管型(CAST)	0	个/ul	0--1	
霉菌(尿)	0	/HP	0--0	
结晶	0	/HP	0--10	
透明度(CLA)	清亮			
胆红素(BIL)	-		阴性	
隐血(ERY)	-		阴性	
小圆上皮细胞(SRC)	0	个/ul	0--0	
维生素C	-		阴性	
异常红细胞	0	个/ul	0--3	
红细胞(正常)	0	个/ul	0--6	
鳞状上皮细胞	0	个/ul	0--0	
粘液丝	9	个/ul	0--0	↑
颜色(Colour)	淡黄色			
尿葡萄糖(GLU)	-		阴性	
酮体(KET)	1+		阴性	
比重(SG)	1.020		1.003--1.030	
酸碱度(PH)	6.0		4.5--8.0	
尿蛋白质(PRO)	-		阴性	
尿胆原(URO)	-		阴性	
亚硝酸盐(NIT)	-		阴性	
红细胞(尿)(RBC)	0	个/ul	0--6	
尿白细胞(LEU)	-		阴性	

*小结:

粘液丝偏高(9 /HP) 酮体(KET)1+

操作员：祁佳佳 检查日期:2023-11-11 检查医生:陈建国

血常规（五分类）

项目名称	检查结果	单位	参考值	提示
白细胞(WBC)	6.66	10 ⁹ /L	3.5--9.5	
淋巴细胞绝对值(LY#)	2.32	10 ⁹ /L	1.1--3.2	
淋巴细胞百分比(LY%)	34.9	%	20--50	
中性粒细胞绝对值(GR#)	3.77	10 ⁹ /L	1.8--6.3	
中性粒细胞百分比(GR%)	56.6	%	40--75	
嗜碱性粒细胞绝对值(BA#)	0.03	10 ⁹ /L	0--0.06	
嗜碱性粒细胞百分比(BA%)	0.5	%	0--1.0	
嗜酸性粒细胞绝对值(EO#)	0.17	10 ⁹ /L	0.02--0.52	
嗜酸性粒细胞百分比(EO%)	2.5	%	0.4--8.0	
血小板(PLT)	178	10 ⁹ /L	125--350	
血小板分布宽度(PDW)	15.7	%	15--17	
平均血小板体积(MPV)	9.6	fl	6.0--14.0	
血小板压积(PCT)	0.171	%	0.11--0.28	
红细胞(RBC)	4.63	10 ¹² /L	4.3--5.8	
血红蛋白	143	g/L	130--175	
红细胞压积(HCT)	42.3	%	40--50	
红细胞平均体积(MCV)	91.3	fl	82--100	
平均血红蛋白含量(MCH)	30.8	pg	27--34	
平均血红蛋白浓度(MCHC)	337	g/L	316--354	
单核细胞绝对值(MO#)	0.37	10 ⁹ /L	0.1--0.60	
单核细胞百分比(MO%)	5.5	%	3--10	
红细胞分布宽度标准差	45.3	fl	35--56	

(RDW-SD)				
红细胞分布宽度变异系数 (RDW-CV)	13.1	%	10.6--16.6	
大血小板比率	20.4	%	11--45	
大血小板数目	36	10 ⁹ /L	30--90	
未成熟粒细胞数目	0.03	10 ⁹ /L	0--999	
未成熟粒细胞百分比	0.4	%	0--100	
有核红细胞数目	0.000	10 ⁹ /L	0--9999	
有核红细胞百分比	0.00	/100WBC	0--9999	

***小结:**

未见异常

操作员：李丹 检查日期:2023-11-11 检查医生:陈建国

空腹血糖

项目名称	检查结果	单位	参考值	提示
葡萄糖(GLU)	4.46	mmol/L	3.89--6.1	

***小结:**

未见异常

操作员：王文静 检查日期:2023-11-11 检查医生:陈建国

肝功能九项

项目名称	检查结果	单位	参考值	提示
总蛋白(T PROT)	78.7	g/L	65--85	
白蛋白(ALB)	48.30	g/L	40--55	
球蛋白(GLB)	30.40	g/L	15--35	
白蛋白/球蛋白(ALB/GLB)	1.59		1.0--2.5	
总胆红素(TBIL)	15.40	umol/L	0--26	
直接胆红素(DBIL)	3.6	umol/L	0--8.0	

间接胆红素(IBIL)	11.80	umol/L	0--17.39	
丙氨酸氨基转移酶(ALT)	16.00	U/L	9--50	
门冬氨酸氨基转移酶(AST)	17.00	U/L	15--40	
谷草比谷丙	1.06		0.4--2.5	

***小结:**

未见异常

操作员：王文静 检查日期:2023-11-11 检查医生:陈建国

甲状腺功能系列

项目名称	检查结果	单位	参考值	提示
甲状腺球蛋白(TG)	4.64	ng/ml	3.5--77	
促甲状腺素(TSH)	6.34	uIU/ml	0.55--4.78	↑
甲状腺过氧化物酶抗体	28.0	IU/ml	0--60	
游离三碘甲状腺原氨酸(FT3)	4.48	pmol/L	3.5--6.5	
游离甲状腺素(FT4)	12.00	pmol/L	11.5--22.70	

***小结:**

促甲状腺素(TSH)偏高(6.34 uIU/ml)

操作员：王文静 检查日期:2023-11-11 检查医生:陈建国

血脂四项

项目名称	检查结果	单位	参考值	提示
动脉硬化指数	2.09		1.31--3.19	
总胆固醇(CHOL)	4.62	mmol/L	2.59--5.2	
甘油三脂(TG)	0.88	mmol/L	0.7--1.7	
低密度脂蛋白(LDL)	2.65	mmol/L	0--4.13	
高密度脂蛋白(HDL)	1.27	mmol/L	0.77--1.55	

***小结:**

未见异常

操作员：王文静 检查日期：2023-11-11 检查医生：陈建国

肾功能五项

项目名称	检查结果	单位	参考值	提示
肌酐(CREA)	76.00	umol/L	57--111	
尿酸(UA)	270.00	umol/L	200--420	
β 2 微球蛋白测定	1.72	mg/L	0.8--1.8	
尿素测定 (Urea)	5.50	mmol/L	3.6--9.5	
尿微量白蛋白	13.74	ug/ml	0--30	

*小结：

未见异常

操作员：王文静 检查日期：2023-11-11 检查医生：陈建国

肿瘤标志物 2 项

项目名称	检查结果	单位	参考值	提示
癌胚抗原(CEA)	1.80	ng/ml	0--5	
甲胎蛋白(AFP)	2.2	ng/ml	0--7	

*小结：

未见异常

操作员：王文静 检查日期：2023-11-11 检查医生：陈建国

大同瑞慈康复医院 12导联心电图报告

马龙宾 男 67岁 体检号:425710

病床号:

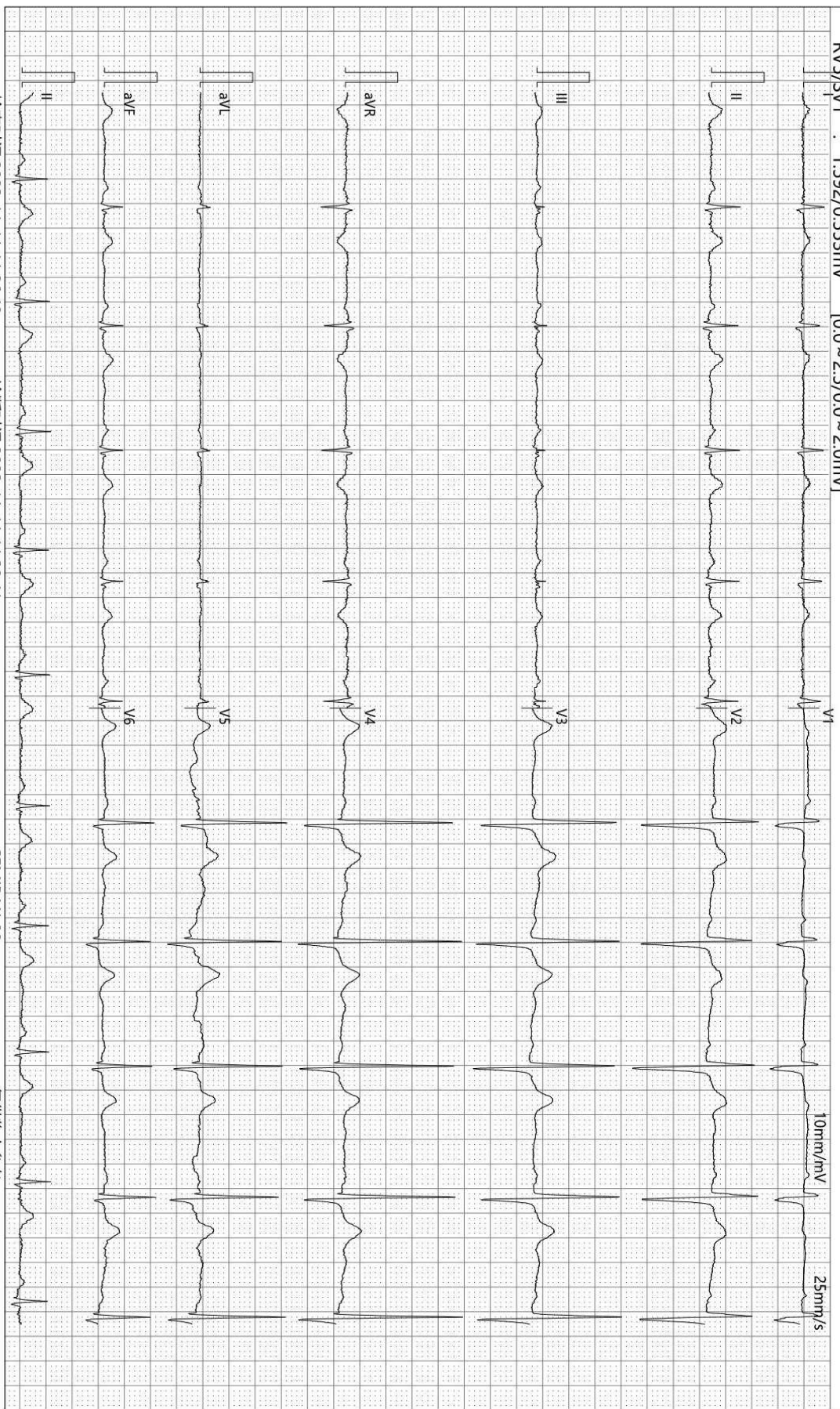
诊断结果:

- 1. 窦性心动过缓
- 2. P-R间期延长

诊断医生:

张之生

HR	: 59 ↓ bpm	[60 ~ 100bpm]
P	: 142 ↑ ms	[0 ~ 110ms]
PR	: 208 ↑ ms	[120 ~ 200ms]
QRS	: 88ms	[60 ~ 100ms]
QT/QTc	: 420/416ms	[320 ~ 440/0 ~ 450ms]
P/QRS/T	: 76 ↑ /56/60deg.	[0 ~ 75/-30 ~ 90/0 ~ 75deg]
RV5/SV1	: 1.592/0.553mV	[0.0 ~ 2.5/0.0 ~ 2.0mV]



检查时间:2023-11-11 11:26:40

诊断时间:2023-11-11 11:38:41

SEMIP V1 90

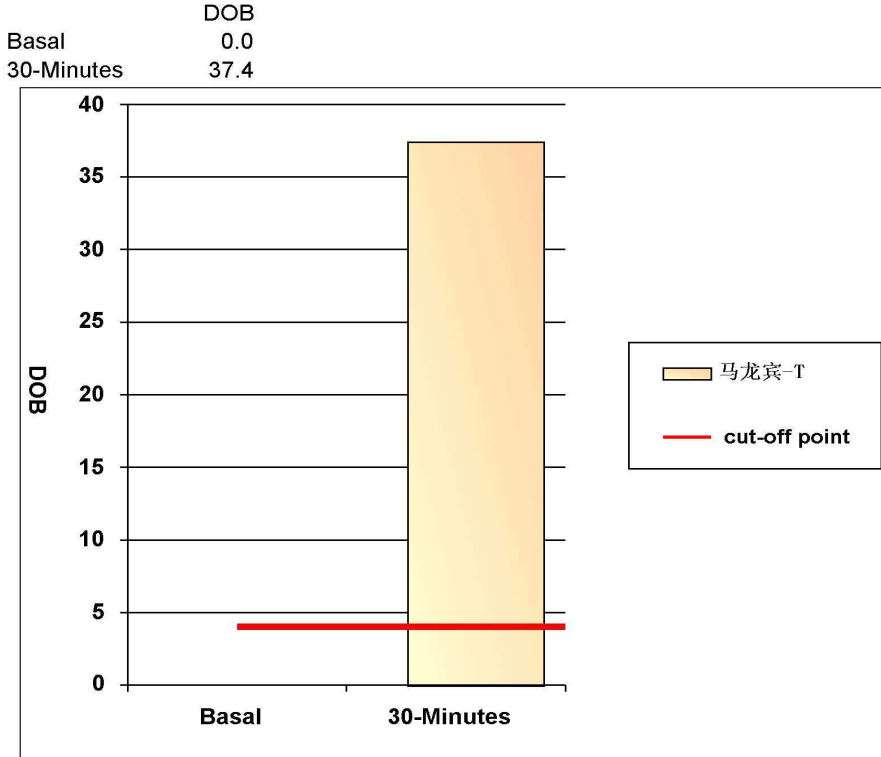
仅供临床参考

大同瑞慈健康体检

¹³C呼气试验检验报告

患者姓名	马龙宾-T	年龄	67	性别	男
患者 ID	2305101064	日期	2023年11月18日	联系电话	
申请医生		备注		设备型号	YH08

¹³C呼气试验



阳性参考值 (Delta Over Baseline(DOB)):

30分钟的DOB值:	\geq	4.0	阳性+
	$<$	4.0	阴性-

检测结果: DOB= 37.4 阳性+

结论: 您本次检测的结果为阳性, 有幽门螺杆菌感染

检测医生: 曹居杰

DR 诊断图文报告

流水号: 2305101064

影像号: DX20231111043

姓名: 马龙宾

年龄: 67 岁

性别: 男

检查设备: 西门子数字 X 线摄影

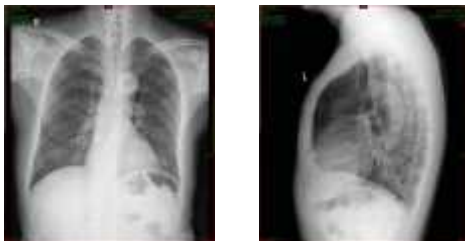体检号: 425710

申请医院: 本院

体检科室: 体检科

检查部位: 胸部照相

经典图像:



影像所见:

胸廓对称。气管居中，纵隔无移位。双肺野清晰。肺门影未见增大。心脏大小、形态正常。双膈面光滑，肋膈角锐利。

影像诊断:

胸部平片未见异常。

报告医师: 李贵

检查日期: 2023-11-11

审核医师: 李贵

报告日期: 2023-11-11

双源 CT 诊断图文报告

流水号: 2305101064

影像号: CT20231111120

姓名: 马龙宾

年龄: 67 岁

性别: 男

检查设备: 西门子量子双源 CT

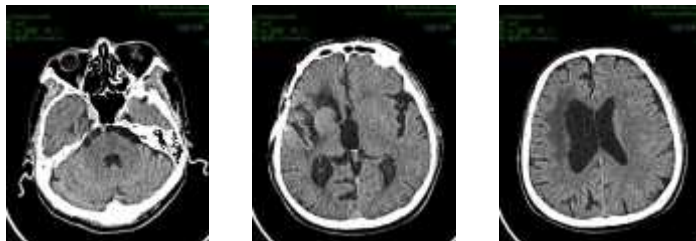体检号: 425710

申请医院: 本院

体检科室: 体检科

检查部位: CT 检查

经典图像:



影像所见:

额顶叶皮层下半卵圆中心、放射冠区、右侧基底节区均可见多发点片状低密度影, 边缘模糊, 右侧额颞叶皮髓质容量减少, 皮层变窄, 部分病灶密度接近脑脊液密度。侧脑室旁可见对称性月晕状白质密度减低区, 边缘模糊。右侧侧脑室相对增宽, 脑沟增宽, 脑中线结构居中。

影像诊断:

脑白质脱髓鞘性缺血改变, 脑萎缩,
额顶叶皮层下半卵圆中心、放射冠区多发缺血灶, 部分梗塞性软化灶形成。
右侧额颞叶梗塞性脑软化。
右侧基底节梗塞软化灶

报告医师: 剧艳军

检查日期: 2023-11-11

审核医师: 剧艳军

报告日期: 2023-11-11

双源 CT 诊断图文报告

流水号: 2305101064

影像号: CT20231111118

姓名: 马龙宾

年龄: 67 岁

性别: 男

检查设备: 西门子量子双源 CT

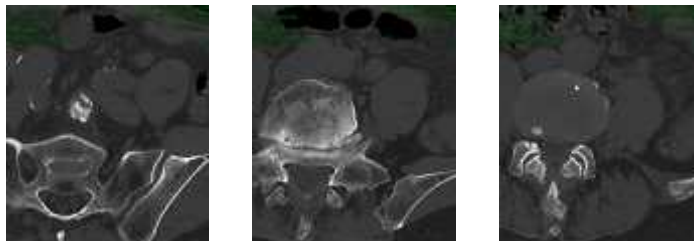
体检号: 425710

申请医院: 本院

体检科室: 体检科

检查部位: CT 检查二

经典图像:



影像所见:

腰椎曲度存在, L5/S1 椎体轻度滑脱, L2-5 椎体边缘唇样骨质增生, 附件骨质增生硬化, L4/5 L5/S1 椎间盘软组织膨出, 压迫硬膜囊, 侧隐窝未见明显狭窄, 椎管内脊髓密度形态未见异常。

影像诊断:

腰椎骨质增生

L4/5 L5/S1 椎间盘膨出

L5/S1 椎体轻度滑脱

报告医师: 剧艳军

检查日期: 2023-11-11

审核医师: 剧艳军

报告日期: 2023-11-11

超声诊断图文报告

流水号: 2305101064

影像号: 1446900

姓名: 马龙宾

年龄: 67 岁

性别: 男

检查设备: Vivid E95

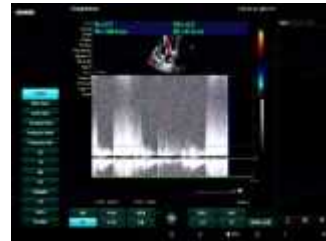
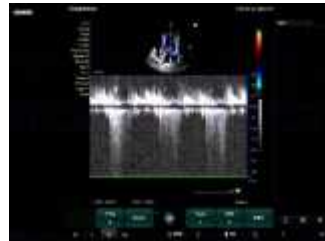
体检号: 425710

申请医院: 本院

体检科室: 体检科

检查部位: 心脏彩超

经典图像:



影像所见:

超声测量 (单位: mm)

升主动脉内径 25 (32±3mm)

左房内径 30 (35mm)

室间隔 10 (8-11mm)

左室内径 39 (47±4mm)

左室后壁 9 (8-11mm)

EF66% (50-80%)

右室内径 25 (36±4mm)

右房内径 28 (36±4mm)

FS36% (28-41%)

主肺动脉内径 20 (23±3mm)

升主动脉内径正常, 心脏各腔室大小正常, 室间隔厚度正常, 左室壁未见明显节段性运动异常, 主动脉瓣回声增强, 瓣口可见少量返流, V=346cm/s, RI=0.77, 二尖瓣瓣口可见少量返流, 三尖瓣瓣口可见少量返流, V=246.1cm/s, 余瓣膜及启闭功能未见明显异常, 舒张期二尖瓣口血流频谱 E/A<1, 心包腔未见积液。

影像诊断:

1. 主动脉瓣退行性改变合并少量返流
2. 二尖瓣、三尖瓣轻度返流
3. 左室舒张功能减低

报告医师: 侯爱兰

检查日期: 2023-11-11

审核医师: 侯爱兰

报告日期: 2023-11-11

超声诊断图文报告

流水号: 2305101064

影像号: 1446870

姓名: 马龙宾

年龄: 67 岁

性别: 男

检查设备: Vivid E95

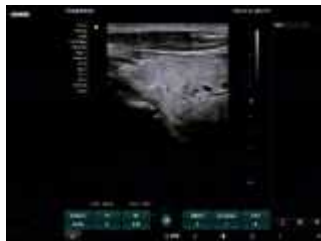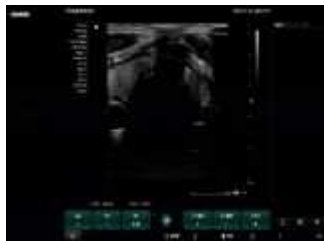体检号: 425710

申请医院: 本院

体检科室: 体检科

检查部位: 甲状腺彩超

经典图像:



影像所见:

甲状腺双侧叶形态正常, 包膜完整, 实质回声均匀, CDFI: 未见异常血流信号。
双侧颈部未见明显肿大淋巴结。

影像诊断:

甲状腺双侧叶未见异常

报告医师: 侯爱兰

检查日期: 2023-11-11

审核医师: 侯爱兰

报告日期: 2023-11-11

超声诊断图文报告

流水号: 2305101064

影像号: 1446898

姓名: 马龙宾

年龄: 67 岁

性别: 男

检查设备: Vivid E95

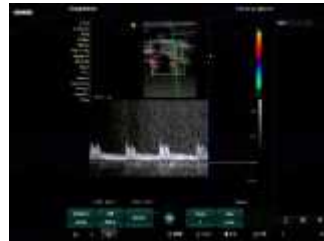
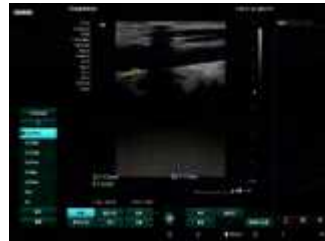体检号: 425710

申请医院: 本院

体检科室: 体检科

检查部位: 颈部血管彩超

经典图像:



影像所见:

右侧颈总动脉膨大处探及弱强回声斑, 大小约 3.2×1.1 mm, 右锁骨下动脉起始处、左侧颈总动脉、双侧颈内、颈外动脉起始段内中膜不增厚, 内壁欠光滑, 管壁未见明确强回声斑。CDFI: 血流充盈好。PW: 频谱形态正常。

双侧椎动脉走行正常, 椎动脉内径正常, 管壁不厚, 管腔内为无回声, CDFI: 血流充盈好。PW: 频谱正常。

影像诊断:

右侧颈总动脉斑块形成

报告医师: 侯爱兰

检查日期: 2023-11-11

审核医师: 侯爱兰

报告日期: 2023-11-11

超声诊断图文报告

流水号: 2305101064

影像号: 1446902

姓名: 马龙宾

年龄: 67 岁

性别: 男

检查设备: Vivid E95

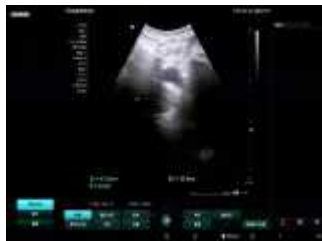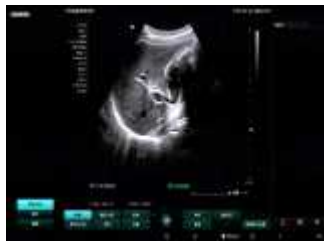体检号: 425710

申请医院: 本院

体检科室: 体检科

检查部位: 全腹彩超

经典图像:



影像所见:

肝脏大小形态正常, 包膜光滑完整, 实质回声均匀, 肝内管道系统走行清晰, 门静脉及肝内胆管不扩张。

胆囊大小形态正常, 壁毛糙、增厚, 约 0.4cm, 囊内透声差, 囊内探及多个强回声团, 较大直径约 2.6cm, 后伴声影, 肝外胆管不扩张。

胰腺大小形态正常, 实质回声均匀, 主胰管不扩张。

脾脏大小形态正常, 实质回声均匀, 脾门静脉不宽。

双肾大小形态正常, 皮髓质分界清晰, 集合系统未见分离, 双侧输尿管未见扩张。

膀胱充盈尚可, 壁光滑, 内清晰。

前列腺形态正常, 大小约 4.1*3.5*3.3cm, 实质回声欠均匀。

影像诊断:

1. 胆囊壁增厚
2. 胆囊结石 (多发)

报告医师: 侯爱兰

检查日期: 2023-11-11

审核医师: 侯爱兰

报告日期: 2023-11-11