



2305101051

# 大同瑞慈健康体检

## 报 告 册

体检编号	425697	工号	802
姓名	靖勇		
性别	男	年龄	44岁
单位	山西银行大同分行		
部门	山西银行大同分行-平泉路支行		
联系电话	13203527922		
体检日期	2023-11-23		

尊敬的靖勇先生您好！

首先，瑞慈健康体检全体员工欢迎您的光临，并对您的信任表示衷心的感谢！

您于 2023-11-23 （体检编号：425697）完成健康检查，本机构的各科医生已根据您的体检项目及结果，汇总成此份健康体检报告，并经总检医生审核。据此提出对您健康状况的综合分析及建议。

瑞慈健康体检倡导“大健康、大康复”，提出“健康是第一财富（Rich）”的人文理念。希望您仔细阅读并妥善地保管此份健康体检报告，并认真关注报告中的提示与建议，若您对报告内容有任何疑问，可直接与瑞慈健康体检客服部联系，进一步咨询。

健康体检咨询电话：**0352-2824444**

客户服务咨询电话：**0352-2830597**

**400-6112995**

瑞慈健康体检报告由下列内容组成：

第一部分：主检报告

第二部分：分科分项结果

第三部分：检验报告

第四部分：附表

## 主检报告

### 检查综述

- 1、【身高、体重、血压】（1）体重指数 25.85：超重
- 2、【血脂四项】动脉硬化指数偏高(3.34)
- 3、【肾功能五项】 $\beta 2$ 微球蛋白偏高(1.84 mg/L)
- 4、【胸部照相】肺间质纤维化不排除，请结合临床。建议进一步检查。
- 5、【甲状腺彩超】甲状腺右侧叶结节 TI-RADS 3级
- 6、【颈部血管彩超】右锁骨下动脉起始处斑块形成
- 7、【全腹彩超】因胃肠胀气明显，部分切面显示欠清
- 8、【动脉硬化检测】1.外周动脉僵硬度增高

### 医生建议

#### 【超重】：

- (1)体重指数是判断体重超标或偏低的主要指标。体重是反映和衡量一个人健康状况的重要标志之一，过胖和过瘦都不利于健康，身高体重不协调也不会给人以美感。体重的变化，还会直接反映身体长期的热量平衡状态。
- (2)当需要比较及分析一个人的体重对于不同身高的人所带来的健康影响时，体重指数是一个中立而可靠的指标。其主要适用于需要体重测试、体型肥胖和全身检查的人群。
- (3)体重指数（BMI）是世界卫生组织推荐的国际统一使用的肥胖分型标准，也是目前国际上常用的衡量人体胖瘦程度以及是否健康的一个标准，其计算方式为： $BMI = \text{体重（千克）} / \text{身高（米} \times \text{米）}$ 。成人的标准值是 BMI 18.5-23.9 之间。低于 18.5 为体重指数偏低；高于 23.9 则为体重指数偏高。
- (4)一般表现为体重超重或肥胖，超重及肥胖会出现一系列代谢性疾病，如高血压、高血糖、高血脂、高尿酸血症等，所以体重指数偏高者一定要注意控制体重。
- (5)合理控制饮食，食品多样化，食物纤维可适量增加，饮食规律，避免暴饮暴食，低盐、低脂饮食为主，减少高热量食物的摄入。
- (6)加强体育锻炼，每天最少保持 30 分钟的中等强度运动。鼓励每天至少快步走 6000 步比较健康。肥胖患者不适合较剧烈的运动，会加重膝关节的负担，可以选择游泳、划船等对膝关节负荷较小的运动。
- (7)定期检查血糖、血脂、肝功、肝脏 B 超等，积极治疗基础性疾病。
- (8)减少热量摄取及增加热量消耗。强调以健康行为、饮食、运动为主的综合治疗。

#### 【动脉硬化指数偏高】：

- (1)动脉硬化指数偏高，提示动脉硬化的风险性会更高，也就是心脑血管疾病的发病率会相对较高。建议控制血脂、血糖，少吃油腻食物，多吃蔬菜水果，加强锻炼，减轻体重。

#### 【 $\beta 2$ 微球蛋白偏高】：

- (1)建议泌尿外科结合临床参考。

#### 【肺间质纤维化不排除】：

- (1)建议呼吸内科诊断治疗。

**【甲状腺右侧叶结节】：**

- (1) 甲状腺结节是一种常见的甲状腺疾病，很多甲状腺疾病可表现为结节，如可由甲状腺退行性变、炎症、自身免疫性及新生物等多种病变所致。甲状腺结节在各个年龄段的男女人群中均可见到，但中年女性中较多。
- (2) 甲状腺结节分良性和恶性两大类，良性的占绝大多数，恶性者不足1%，判断甲状腺结节的良恶主要依靠病史、体格检查、放射性核素扫描、穿刺细胞学检查。
- (3) 建议往外科就诊，进一步检查，明确诊断，结合临床诊治并定期复查。

**【右锁骨下动脉起始处斑块形成】：**

- (1) 颈动脉斑块是动脉硬化后，血管里面的垃圾沉淀在血管壁形成。斑块又分为硬斑和软斑两种。硬斑比较稳定，不容易脱落，软斑不稳定，容易破裂脱落，从而形成血管栓塞。
- (2) 建议：1. 减低胆固醇水平。2. 减低高血糖、高血压等高危因素，将血压、血糖控制在理想水平。3. 积极进行生活干预，控制饮食，改善饮食结构，适量增加运动，戒烟限酒。4. 必要时药物治疗。

**【胃肠胀气】：**

- (1) 建议消化内科就诊；定期复查。

**【外周动脉僵硬度增高】：**

- (1) 动脉硬化是全身性粥样硬化在肢体局部表现，是全身性动脉内膜及其中膜呈退行性、增生性改变，使血管壁变硬缩小，失去弹性，从而继发血栓形成致使远端血流量进行性减少或中断。
- (2) 要均衡饮食，要防止其他疾病引起的动脉粥样硬化，如糖尿病、肥胖、高血压。少吃含油脂和胆固醇多的食品，减少盐的摄入，多吃富含高密度脂蛋白的鱼类、海鲜。戒烟限酒，控制体重，保持良好的心态。通过适量的运动，可以明显改善动脉粥样硬化。必要时内科咨询及诊治。

汇总医生： 丁昊炜

主检日期： 2023-11-24

主检医生：

## 分科结果

### 身高、体重、血压

项目名称	检查结果	项目名称	检查结果
身高	177cm	体重	81kg
血压	113/71mmHg		

**\*小结：**

(1) 体重指数 25.85：超重

操作员：闫辛儿

检查日期：2023-11-23

检查医生：名燕凌

## 检验报告

## 血常规（五分类）

项目名称	检查结果	单位	参考值	提示
白细胞(WBC)	5.16	10 <sup>9</sup> /L	3.5--9.5	
淋巴细胞绝对值(LY#)	1.61	10 <sup>9</sup> /L	1.1--3.2	
淋巴细胞百分比(LY%)	31.2	%	20--50	
中性粒细胞绝对值(GR#)	3.21	10 <sup>9</sup> /L	1.8--6.3	
中性粒细胞百分比(GR%)	62.2	%	40--75	
嗜碱性粒细胞绝对值(BA#)	0.03	10 <sup>9</sup> /L	0--0.06	
嗜碱性粒细胞百分比(BA%)	0.5	%	0--1.0	
嗜酸性粒细胞绝对值(EO#)	0.07	10 <sup>9</sup> /L	0.02--0.52	
嗜酸性粒细胞百分比(EO%)	1.4	%	0.4--8.0	
血小板(PLT)	166	10 <sup>9</sup> /L	125--350	
血小板分布宽度(PDW)	16.2	%	15--17	
平均血小板体积(MPV)	11.1	fl	6.0--14.0	
血小板压积(PCT)	0.185	%	0.11--0.28	
红细胞(RBC)	5.14	10 <sup>12</sup> /L	4.3--5.8	
血红蛋白	150	g/L	130--175	
红细胞压积(HCT)	45.3	%	40--50	
红细胞平均体积(MCV)	88.2	fl	82--100	
平均血红蛋白含量(MCH)	29.2	pg	27--34	
平均血红蛋白浓度(MCHC)	331	g/L	316--354	
单核细胞绝对值(MO#)	0.24	10 <sup>9</sup> /L	0.1--0.60	
单核细胞百分比(MO%)	4.7	%	3--10	
红细胞分布宽度标准差(RDW-SD)	43.7	fl	35--56	
红细胞分布宽度变异系数	13.0	%	10.6--16.6	

(RDW-CV)				
大血小板比率	34.1	%	11--45	
大血小板数目	57	10 <sup>9</sup> /L	30--90	
未成熟粒细胞数目	0.00	10 <sup>9</sup> /L	0--999	
未成熟粒细胞百分比	0.0	%	0--100	
有核红细胞数目	0.000	10 <sup>9</sup> /L	0--9999	
有核红细胞百分比	0.00	/100WBC	0--9999	

**\*小结：**

未见异常

操作员：贺琰 检查日期：2023-11-23 检查医生：陈建国

**空腹血糖**

项目名称	检查结果	单位	参考值	提示
葡萄糖(GLU)	5.58	mmol/L	3.89--6.1	

**\*小结：**

未见异常

操作员：王文静 检查日期：2023-11-23 检查医生：陈建国

**肝功能九项**

项目名称	检查结果	单位	参考值	提示
总蛋白(T PROT)	69.4	g/L	65--85	
白蛋白(ALB)	44.10	g/L	40--55	
球蛋白(GLB)	25.30	g/L	15--35	
白蛋白/球蛋白(ALB/GLB)	1.74		1.0--2.5	
总胆红素(TBIL)	11.70	umol/L	0--26	
直接胆红素(DBIL)	2.3	umol/L	0--8.0	
间接胆红素(IBIL)	9.40	umol/L	0--17.39	
丙氨酸氨基转移酶(ALT)	46.00	U/L	9--50	

门冬氨酸氨基转移酶(AST)	22.00	U/L	15--40	
谷草比谷丙	0.48		0.4--2.5	

**\*小结:**

未见异常

操作员：王文静 检查日期:2023-11-23 检查医生:陈建国

**甲状腺功能系列**

项目名称	检查结果	单位	参考值	提示
甲状腺球蛋白(TG)	11.11	ng/ml	3.5--77	
促甲状腺素(TSH)	2.65	uIU/ml	0.55--4.78	
甲状腺过氧化物酶抗体	26.0	IU/ml	0--60	
游离三碘甲状腺原氨酸(FT3)	4.60	pmol/L	3.5--6.5	
游离甲状腺素(FT4)	17.08	pmol/L	11.5--22.70	

**\*小结:**

未见异常

操作员：王文静 检查日期:2023-11-23 检查医生:陈建国

**血脂四项**

项目名称	检查结果	单位	参考值	提示
动脉硬化指数	3.34		1.31--3.19	↑
总胆固醇(CHOL)	4.70	mmol/L	2.59--5.2	
甘油三脂(TG)	1.27	mmol/L	0.7--1.7	
低密度脂蛋白(LDL)	3.27	mmol/L	0--4.13	
高密度脂蛋白(HDL)	0.98	mmol/L	0.77--1.55	

**\*小结:**

动脉硬化指数偏高(3.34)

操作员：王文静 检查日期:2023-11-23 检查医生:陈建国

### 肾功能五项

项目名称	检查结果	单位	参考值	提示
肌酐(CREA)	78.00	umol/L	57--97	
尿酸(UA)	330.00	umol/L	200--420	
β2 微球蛋白测定	1.84	mg/L	0.8--1.8	↑
尿素测定 (Urea)	6.50	mmol/L	3.1--8.0	
尿微量白蛋白	12.37	ug/ml	0--30	

**\*小结:**

β2 微球蛋白偏高(1.84 mg/L)

操作员：王文静 检查日期:2023-11-23 检查医生:陈建国

### 肿瘤标志物 2 项

项目名称	检查结果	单位	参考值	提示
癌胚抗原(CEA)	1.37	ng/ml	0--5	
甲胎蛋白(AFP)	4.6	ng/ml	0--7	

**\*小结:**

未见异常

操作员：王文静 检查日期:2023-11-23 检查医生:陈建国

# 大同瑞慈康复医院 12导联心电图报告

请勇 男 44岁

体检号:425697

病床号:

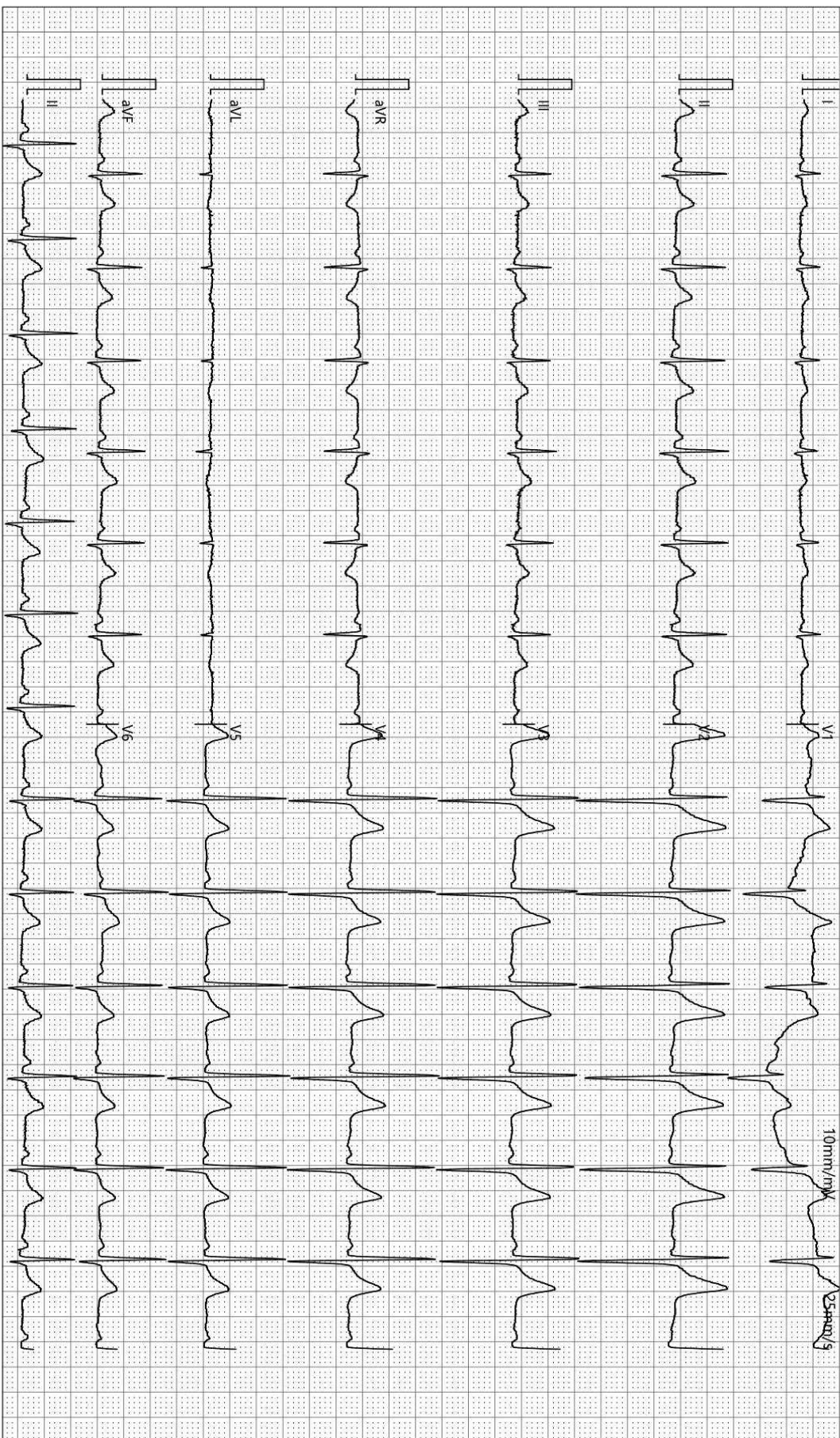
诊断结果:

- 1.窦性心律
- 2.正常心电图

诊断医生:

张生 阎志娟

HR : 80bpm [60~100bpm]  
 P : 106ms [0~110ms]  
 PR : 144ms [120~200ms]  
 QRS : 94ms [60~100ms]  
 QT/QTc : 357/414ms [320~440/0~450ms]  
 P/QRS/T : 69/72/71deg. [0~75/-30~90/0~75deg]  
 RV5/RSV1 : 1.572/0.771mV [0.0~2.5/0.0~2.0mV]



检查时间:2023-11-23 09:42:44

诊断时间:2023-11-23 10:01:16

SEMIP V1 90

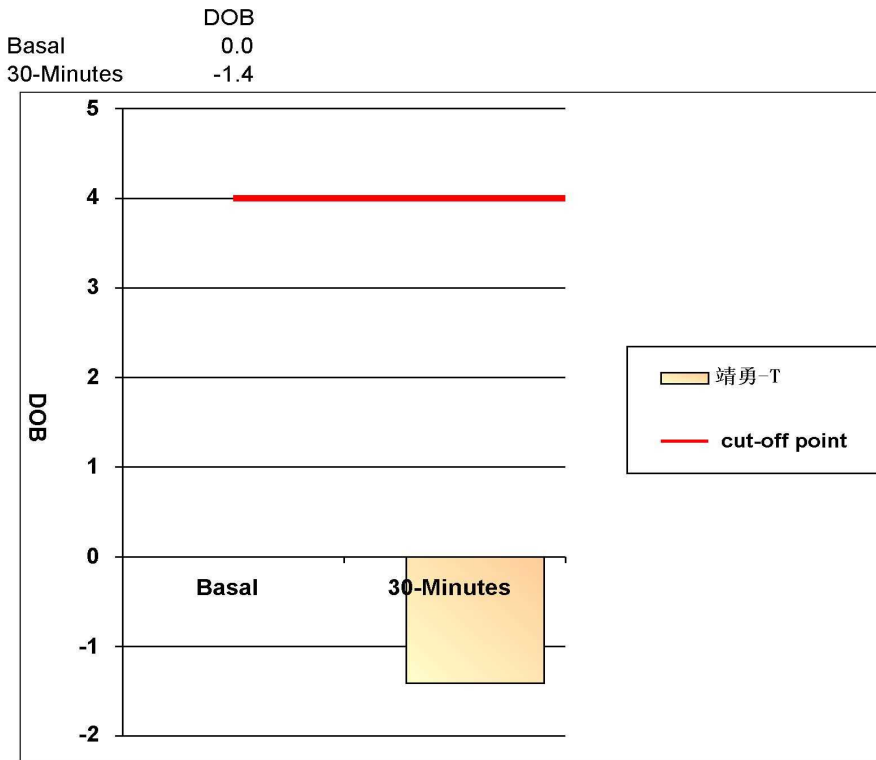
仅供临床参考

# 大同瑞慈健康体检

## <sup>13</sup>C呼气试验检验报告

患者姓名	靖勇-T	年龄	44	性别	男
患者 ID	2305101051	日期	2023年11月23日	联系电话	
申请医生		备注		设备型号	YH08

### <sup>13</sup>C呼气试验



阳性参考值 (Delta Over Baseline(DOB)):

30分钟的DOB值:	≥ 4.0	阳性+
	< 4.0	阴性-

检测结果: DOB= -1.4 阴性-

结论: 您本次检测结果为阴性, 正常, 无感染

检测医生: 曹居杰



## DR 诊断图文报告

流水号: 2305101051

影像号: DX20231123026

姓名: 靖勇

年龄: 44 岁

性别: 男

检查设备: 西门子数字 X 线摄影

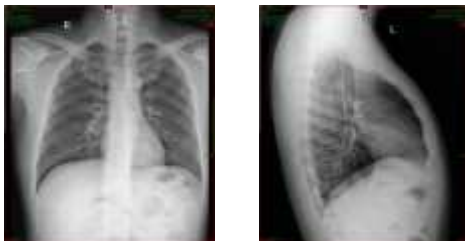体检号: 425697

申请医院: 本院

体检科室: 体检科

检查部位: 胸部照相

经典图像:



影像所见:

胸廓对称。气管居中，纵隔无移位。两肺野纹理增多，增粗，呈网状。可见弥漫性点状小阴影。肺门影未见增大。心脏大小、形态正常。双膈面光滑，肋膈角锐利。

影像诊断:

肺间质纤维化不除外，请结合临床。  
建议进一步检查。

报告医师: 李贵

检查日期: 2023-11-23

审核医师: 李贵

报告日期: 2023-11-23

## 超声诊断图文报告

流水号: 2305101051

影像号: 1459090

姓名: 靖勇

年龄: 44 岁

性别: 男

检查设备: Vivid E95

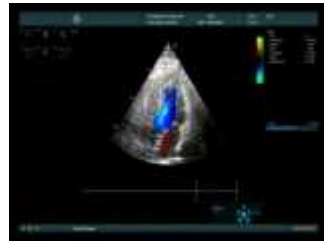
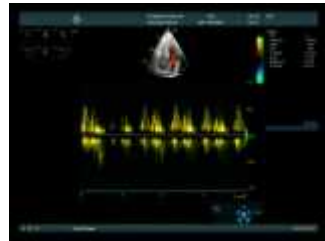
体检号: 425697

申请医院: 本院

体检科室: 体检科

检查部位: 心脏彩超

经典图像:



影像所见:

超声测量 (单位: mm)

升主动脉内径 28 (32±3mm)

左房内径 29 (35mm)

室间隔 10 (8-11mm)

左室内径 41 (47±4mm)

左室后壁 9 (8-11mm)

EF66% (50-80%)

右室内径 28 (36±4mm)

右房内径 30 (36±4mm)

FS36% (28-41%)

主肺动脉内径 20 (23±3mm)

升主动脉内径正常, 心脏各腔室大小正常, 室间隔厚度正常, 左室壁未见明显节段性运动异常, 各瓣膜及启闭功能未见明显异常, 舒张期二尖瓣口血流频谱 E/A>1, 心包腔未见积液。

影像诊断:

心脏结构及功能未见明显异常

报告医师: 李霞

检查日期: 2023-11-23

审核医师: 李霞

报告日期: 2023-11-23

## 超声诊断图文报告

流水号: 2305101051

影像号: 1459095

姓名: 靖勇

年龄: 44岁

性别: 男

检查设备: Vivid E95

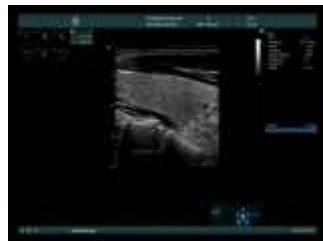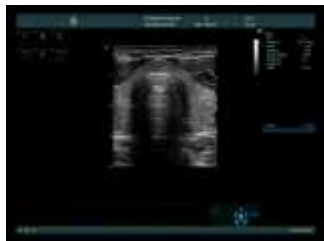体检号: 425697

申请医院: 本院

体检科室: 体检科

检查部位: 甲状腺彩超

经典图像:



影像所见:

甲状腺双侧叶形态正常, 包膜完整, 右侧叶中部探及大小约 0.3\*0.2cm 囊实性结节, 形态规则, 边界清, 余实质回声均匀, CDFI: 未见异常血流信号。

双侧颈部未见明显肿大淋巴结。

影像诊断:

甲状腺右侧叶结节 TI-RADS 3级

报告医师: 李霞

检查日期: 2023-11-23

审核医师: 李霞

报告日期: 2023-11-23

## 超声诊断图文报告

流水号: 2305101051

影像号: 1459099

姓名: 靖勇

年龄: 44 岁

性别: 男

检查设备: Vivid E95

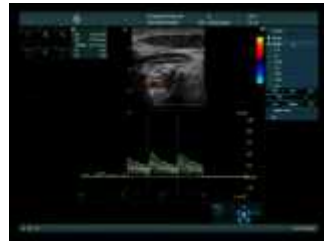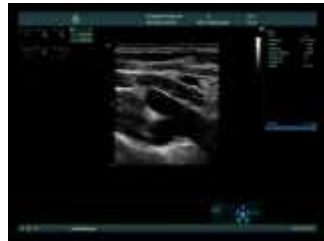体检号: 425697

申请医院: 本院

体检科室: 体检科

检查部位: 颈部血管彩超

经典图像:



影像所见:

右锁骨下动脉起始处探及大小约 6.2\*1.8mm 低回声斑, 双侧颈总动脉、颈内、颈外动脉起始段内中膜不增厚, 内壁欠光滑, 管壁未见明确强回声斑。CDFI: 血流充盈好。PW: 频谱形态正常。

双侧椎动脉走行正常, 椎动脉内径正常, 管壁不厚, 管腔内为无回声, CDFI: 血流充盈好。PW: 频谱正常。

	内径 mm	流速 cm/s	RI
左侧椎动脉	2.9	43.6	0.62
右侧椎动脉	3.0	41.5	0.58

影像诊断:

右锁骨下动脉起始处斑块形成

报告医师: 李霞

检查日期: 2023-11-23

审核医师: 李霞

报告日期: 2023-11-23

## 超声诊断图文报告

流水号: 2305101051

影像号: 1459103

姓名: 靖勇

年龄: 44 岁

性别: 男

检查设备: Vivid E95

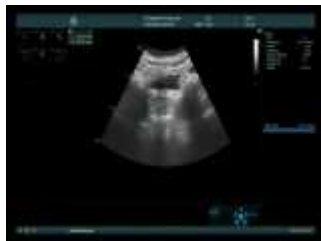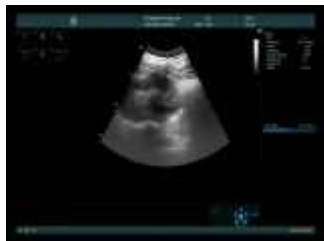体检号: 425697

申请医院: 本院

体检科室: 体检科

检查部位: 全腹彩超

经典图像:



影像所见:

因胃肠胀气明显, 部分切面显示欠清

肝脏大小形态正常, 包膜光滑完整, 实质回声均匀, 肝内管道系统走行清晰, 门静脉及肝内胆管不扩张。

胆囊大小形态正常, 壁不厚、光滑, 囊内透声好, 肝外胆管不扩张。

胰腺大小形态正常, 实质回声均匀, 主胰管不扩张。

脾脏大小形态正常, 实质回声均匀, 脾门静脉不宽。

双肾大小形态正常, 皮髓质分界清晰, 集合系统未见分离, 双侧输尿管未见扩张。

膀胱充盈欠佳。

前列腺形态正常, 大小约 3.3\*2.8\*2.6cm, 实质回声欠均匀。

影像诊断:

因胃肠胀气明显, 部分切面显示欠清

报告医师: 李霞

检查日期: 2023-11-23

审核医师: 李霞

报告日期: 2023-11-23



大同市医学影像研究中心

注: 本报告仅供临床医生参考!

地址: 大同市魏都大道 79 号。若有疑问, 请致电: 0352---2830580