



2305100969

大同瑞慈健康体检

报 告 册

体检编号	425615	工号	665
姓名	安园		
性别	女	年龄	33岁
单位	山西银行大同分行		
部门	山西银行大同分行-太安路支行		
联系电话	13643428057		
体检日期	2024-05-29		

尊敬的安园女士您好！

首先，瑞慈健康体检全体员工欢迎您的光临，并对您的信任表示衷心的感谢！

您于 2024-05-29 （体检编号：425615）完成健康检查，本机构的各科医生已根据您的体检项目及结果，汇总成此份健康体检报告，并经总检医生审核。据此提出对您健康状况的综合分析及建议。

瑞慈健康体检倡导“大健康、大康复”，提出“健康是第一财富（Rich）”的人文理念。希望您仔细阅读并妥善地保管此份健康体检报告，并认真关注报告中的提示与建议，若您对报告内容有任何疑问，可直接与瑞慈健康体检客服部联系，进一步咨询。

健康体检咨询电话：**0352-2824444**

客户服务咨询电话：**0352-2830597**
400-6112995

瑞慈健康体检报告由下列内容组成：

第一部分：主检报告

第二部分：分科分项结果

第三部分：检验报告

第四部分：附表

主检报告

检查综述

- 1、【尿液分析+尿沉渣】 白细胞尿偏高(18 个/u1) 隐血(ERY)+- 鳞状上皮细胞偏高(9 /HP) 亚硝酸盐(NIT)1+
- 2、【宫颈涂片】 巴氏 IIa 级
- 3、【心脏彩超】 二尖瓣、三尖瓣少量返流
- 4、【甲状腺彩超】 甲状腺左侧叶结节 TI-RADS 3 级
- 5、【全腹彩超】 1.胆囊息肉 2.宫颈那囊
- 6、【C13 检测幽门螺杆菌】 阳性+

医生建议

【鳞状上皮细胞偏高】：

(1)在生理情况下，机体正常的新陈代谢都会引起鳞状上皮细胞的脱离，这是一种正常的机体现象。如果长时间出现鳞状上皮细胞偏高的现象时，则有可能是尿路感染、泌尿系统结石等因素导致，应及时往泌尿外科进一步诊断治疗。

【隐血(ERY)+-】：

(1)尿隐血可分为肉眼血尿和镜下血尿。肉眼血尿是指肉眼能见到血色的尿，尿液呈洗肉水色或血色，通常在1000ml尿中含有1ml血液即肉眼可见。镜下血尿是指尿的颜色正常，通过显微镜可以观察到尿液中含红细胞，通常离心沉淀后的尿液镜检每高倍视野有红细胞3个以上。

(2)尿隐血是泌尿系疾病常见的症状之一，生理情况下女性生理期、运动后等都可以引起，病理情况下大多是由泌尿系统疾病引起，如泌尿系炎症、尿路结石等，也有一些血尿是由全身性疾病或泌尿系统邻近器官所致。

(3)需要指出的是：尿液呈红色并不都是血尿，有些药物、食物都能使尿液呈红色、橙色或褐色；由于严重创伤、错误输血等大量红细胞或组织破坏，也可导致血红蛋白或肌红蛋白尿。

(4)建议往泌尿外科进一步复查，以明确诊断。

【亚硝酸盐(NIT)1+】：

(1)建议泌尿外科诊断治疗。

【白细胞尿偏高】：

(1)白细胞尿偏高，一般提示为泌尿系感染，白细胞数目跟感染的程度相关，细菌感染的程度越重，白细胞数目增加的越高。建议往泌尿外科诊断治疗。

【巴氏 IIa 级】：

(1)建议往妇科进一步诊断治疗，定期复查。

【二尖瓣、三尖瓣少量返流】：

(1)由于二尖瓣瓣膜轻微的改变而产生二尖瓣相对关闭不全。在很多人中，没有临床症状，只有在做心脏彩超时发现。一般不需要治疗，建议定期复查，必要时心内科结合临床考虑。

(2)由于三尖瓣瓣膜轻微的改变而产生三尖瓣相对关闭不全。在很多人中，没有临床症状，只有在做心脏彩超时发现。一般不需要治疗，建议定期复查，必要时心内科结合临床考虑。

【甲状腺左侧叶结节】：

- (1)甲状腺结节是一种常见的甲状腺疾病，很多甲状腺疾病可表现为结节，如可由甲状腺退行性变、炎症、自身免疫性及新生物等多种病变所致。甲状腺结节在各个年龄段的男女人群中均可见到，但中年女性中较多。
- (2)甲状腺结节分良性和恶性两大类，良性的占绝大多数，恶性者不足1%，判断甲状腺结节的良恶主要依靠病史、体格检查、放射性核素扫描、穿刺细胞学检查。
- (3)建议往外科就诊，进一步检查，明确诊断，结合临床诊治并定期复查。

【胆囊息肉】：

- (1)胆囊息肉又称胆囊隆起样病变，其临床症状无特异性，大部分患者为查体时所发现。主要症状为中上腹部隐痛。发病年龄多在30~50岁，以中青年为主。
- (2)一般认为，胆囊息肉是胆囊癌的诱发因素，如胆囊息肉大于1cm时，最好先行手术治疗，以杜绝胆囊癌的发生。
- (3)胆囊息肉临床特点有，一是发病率逐渐增高。高胆固醇饮食、长期酗酒、过多进食刺激性饮食、饮食规律紊乱如：不吃早餐、晚餐过盛、过多等不良饮食习惯多可造成胆囊息肉的形成；
- (4)二是隐蔽攻击性强。胆囊息肉多无症状，85%以上的患者都是在例行体检中发现。3-4mm以下的息肉在CT和核磁共振中难以发现或常常漏诊；
- (5)禁酒及含酒精类饮料，因酒精在体内主要通过肝脏分解、解毒，所以，酒精可直接损伤肝功能，引起肝功能失调，使胆汁的分泌、排出过程紊乱，从而刺激胆囊息肉增长。
- (6)饮食规律、吃好早餐对胆囊息肉患者很重要。肝脏主要分泌胆汁，分泌的胆汁存储入胆囊内，而胆汁的功能主要是消化油性食物。如果不吃早餐，胆汁在胆囊内滞留时间长，可刺激胆囊形成胆囊息肉或使原来的息肉增大或发生变化。所以，要调配营养丰富的早餐和养成吃早餐的生活习惯。
- (7)低胆固醇饮食，胆固醇摄入过多，可加重肝胆的代谢负担，并引起多余的胆固醇在胆囊壁结晶、积聚和沉淀，从而形成息肉，所以，胆囊息肉患者应降低胆固醇摄入量，尤其是晚上，应避免进食高胆固醇类食品，如鸡蛋（尤其是蛋黄）、肥肉、海鲜、无鳞鱼类、动物内脏等食品。
- (8)宜多食各种新鲜水果、蔬菜，进低脂肪、低胆固醇食品，如香菇、木耳、芹菜、豆芽、海带、藕、鱼肉、兔肉、鸡肉、鲜豆类等；宜多食干豆类及其制品；宜选用植物油，不用动物油；
- (9)少吃辣椒、生蒜等刺激性食物或辛辣食品；不用油煎、炸、烤、熏的烹调方法；饮水时，用少量山楂、银杏、绞股蓝草放入水杯中饮用。

【宫颈那囊】：

- (1)宫颈腺体囊肿又叫宫颈纳氏囊肿（可称‘纳囊’或‘那囊’），同宫颈糜烂、宫颈息肉一样，是慢性宫颈炎的一种表现。
- (2)临床表现时可以看到宫颈表面突出多个大小不一的青白色囊泡（并非紫色），内含黏液，小的有米粒大，大的有玉米粒大，有的可以长得很大，突出于宫颈表面，甚至到达阴道口，根部与宫颈之间有蒂相连，常合并有宫颈肥大。
- (3)对其形成原因是在宫颈糜烂愈合过程中，新生的鳞状上皮覆盖宫颈腺管口或伸入腺管，将腺管口阻塞；腺管周围的结缔组织增生或瘢痕形成压迫腺管，使腺管变窄甚至阻塞，腺体分泌物引流受阻，滞留形成的囊肿叫宫颈纳氏囊肿。
- (4)对小的纳囊，无任何临床症状可不予处理；对于密集的较小的纳囊或比较大的纳囊，可考虑光疗、激光、微波、自凝刀等物理治疗。
- (5)对于较大的突出于宫颈表面的纳囊，可考虑电刀切除治疗。上述治疗方法均无太大痛苦，也基本不会影响日常的工作和生活。

【呼气试验检验报告阳性+】：

- (1)提示幽门螺旋杆菌（HP）感染。幽门螺旋杆菌是慢性活动性胃炎的病原菌，是消化道溃疡和胃癌等疾病的重要致病因子。
- (2)没有临床症状者（如中上腹不适、饱胀、反酸、恶心等），可暂不进行抗HP治疗。如果是HP感染的消化性溃疡、慢性胃炎、早期胃癌切除后和需要长期服用非甾体类抗炎药物（如阿司匹林）者，应在专科医生指导下进行抗HP治疗。

(3) 建议您先进行胃镜检查，或往消化内科咨询，再决定是否进行根除治疗。

汇总医生： 樊兴国

主检日期： 2024-05-30

主检医生：

分科结果

身高、体重、血压

项目名称	检查结果	项目名称	检查结果
身高	160cm	体重	60kg
血压	135/73mmHg		

***小结：**

未见异常

操作员：陈红锦 检查日期：2024-05-29 检查医生：名燕凌

妇科内诊

项目名称	检查结果	项目名称	检查结果
外阴	正常	尿道口	正常
阴道	通畅	子宫	正常
附件	正常	宫颈	光滑
后穹窿	正常		

***小结：**

未见异常

操作员：薛荣丽 检查日期：2024-05-29 检查医生：薛荣丽

检验报告

宫颈涂片

项目名称	检查结果	单位	参考值	提示
宫颈涂片	巴氏 IIa 级			

*小结:

巴氏 IIa 级

操作员：王小雪 检查日期:2024-05-29

检查医生:陈建国

尿液分析+尿沉渣

项目名称	检查结果	单位	参考值	提示
白细胞尿	18	个/ul	0--13	↑
上皮细胞(EC)	9	/HP	0--28	
管型(CAST)	0	个/ul	0--1	
霉菌(尿)	0	/HP	0--0	
结晶	0	/HP	0--10	
透明度(CLA)	清亮			
胆红素(BIL)	-		阴性	
隐血(ERY)	+-		阴性	
小圆上皮细胞(SRC)	0	个/ul	0--0	
维生素 C	-		阴性	
异常红细胞	0	个/ul	0--3	
红细胞(正常)	0	个/ul	0--6	
鳞状上皮细胞	9	个/ul	0--0	↑
粘液丝	0	个/ul	0--0	
颜色(Colour)	淡黄色			
尿葡萄糖(GLU)	-		阴性	
酮体(KET)	-		阴性	

比重(SG)	1.010		1.003--1.030	
酸碱度(PH)	6.5		4.5--8.0	
尿蛋白质(PRO)	-		阴性	
尿胆原(URO)	-		阴性	
亚硝酸盐(NIT)	1+		阴性	
红细胞(尿)(RBC)	0	个/ul	0--6	
尿白细胞(LEU)	-		阴性	

***小结:**

白细胞尿偏高(18 个/ul) 隐血(ERY)+- 鳞状上皮细胞偏高(9 /HP) 亚硝酸盐(NIT)1+

操作员：刘慧芳 检查日期:2024-05-29 检查医生:陈建国

血常规（五分类）

项目名称	检查结果	单位	参考值	提示
白细胞(WBC)	4.51	10 ⁹ /L	3.5--9.5	
淋巴细胞绝对值(LY#)	2.02	10 ⁹ /L	1.1--3.2	
淋巴细胞百分比(LY%)	44.9	%	20--50	
中性粒细胞绝对值(GR#)	2.21	10 ⁹ /L	1.8--6.3	
中性粒细胞百分比(GR%)	48.9	%	40--75	
嗜碱性粒细胞绝对值(BA#)	0.01	10 ⁹ /L	0--0.06	
嗜碱性粒细胞百分比(BA%)	0.3	%	0--1.0	
嗜酸性粒细胞绝对值(EO#)	0.04	10 ⁹ /L	0.02--0.52	
嗜酸性粒细胞百分比(EO%)	0.8	%	0.4--8.0	
血小板(PLT)	194	10 ⁹ /L	125--350	
血小板分布宽度(PDW)	15.9	%	15--17	
平均血小板体积(MPV)	9.3	fl	6.0--14.0	
血小板压积(PCT)	0.181	%	0.11--0.28	
红细胞(RBC)	4.32	10 ¹² /L	3.8--5.1	

血红蛋白	129	g/L	115--150	
红细胞压积(HCT)	39.3	%	35--45	
红细胞平均体积(MCV)	90.9	fl	82--100	
平均血红蛋白含量(MCH)	30.0	pg	27--34	
平均血红蛋白浓度(MCHC)	329	g/L	316--354	
单核细胞绝对值(MO#)	0.23	10 ⁹ /L	0.1--0.60	
单核细胞百分比(MO%)	5.1	%	3--10	
红细胞分布宽度标准差(RDW-SD)	42.6	fl	35--56	
红细胞分布宽度变异系数(RDW-CV)	12.5	%	10.6--16.6	
大血小板比率	19.9	%	11--45	
大血小板数目	39	10 ⁹ /L	30--90	
未成熟粒细胞数目	0.01	10 ⁹ /L	0--999	
未成熟粒细胞百分比	0.2	%	0--100	
有核红细胞数目	0.000	10 ⁹ /L	0--9999	
有核红细胞百分比	0.00	/100WBC	0--9999	

***小结:**

未见异常

操作员：梁可欣 检查日期:2024-05-29 检查医生:陈建国

空腹血糖

项目名称	检查结果	单位	参考值	提示
葡萄糖(GLU)	4.69	mmol/L	3.89--6.1	

***小结:**

未见异常

操作员：祁佳佳 检查日期:2024-05-29 检查医生:陈建国

肝功能九项

项目名称	检查结果	单位	参考值	提示
总蛋白(T PROT)	70.8	g/L	65--85	
白蛋白(ALB)	43.40	g/L	40--55	
球蛋白(GLB)	27.40	g/L	15--35	
白蛋白/球蛋白(ALB/GLB)	1.58		1.0--2.5	
总胆红素(TBIL)	21.00	umol/L	0--21	
直接胆红素(DBIL)	4.7	umol/L	0--8.0	
间接胆红素(IBIL)	16.30	umol/L	0--17.39	
丙氨酸氨基转移酶(ALT)	15.00	U/L	7--40	
门冬氨酸氨基转移酶(AST)	22.00	U/L	13--35	
谷草比谷丙	1.47		0.4--2.5	

***小结:**

未见异常

操作员：祁佳佳 检查日期:2024-05-29 检查医生:陈建国

血脂四项

项目名称	检查结果	单位	参考值	提示
动脉硬化指数	2.40		1.31--3.19	
总胆固醇(CHOL)	4.39	mmol/L	2.59--5.2	
甘油三脂(TG)	1.43	mmol/L	0.7--1.7	
低密度脂蛋白(LDL)	2.33	mmol/L	0--4.13	
高密度脂蛋白(HDL)	0.97	mmol/L	0.77--1.55	

***小结:**

未见异常

操作员：祁佳佳 检查日期:2024-05-29 检查医生:陈建国

肾功能五项

项目名称	检查结果	单位	参考值	提示
------	------	----	-----	----

肌酐(CREA)	62.00	umol/L	41--73	
尿酸(UA)	248.00	umol/L	140--340	
β 2 微球蛋白测定	1.60	mg/L	0.8--1.8	
尿素测定 (Urea)	5.80	mmol/L	2.6--7.5	
尿微量白蛋白	8.25	ug/ml	0--30	

***小结:**

未见异常

操作员：祁佳佳 检查日期:2024-05-29 检查医生:陈建国

大同现代医学检验实验室

液基薄层细胞学图文报告

ID: 2024099387

病理号: 093060

姓名: 安园

性别: 女

年龄: 33岁

送检科室: 体检科

电话号码: 13643428057

床号:

病历号:

体检号: 2305100969

送检医院: 大同瑞慈康复体检

送检日期: 2024-05-29

末次月经:

送检医生:

采样日期:

报告日期: 2024-05-29

标本满意度: 满意

细胞量: >40%

红细胞:

经期样本:

颈管细胞:

化生细胞:

鳞状细胞:

宫颈柱状细胞:

未见上皮内病变/恶性细胞:

正常范围内:

良性反应性改变:

- 炎症:
 - 轻度:
 - 中度:
 - 重度:
- 放疗:
- 妊娠:
- 萎缩性:
- 宫内避孕器:
- 其他:

病原体: 滴虫感染: 念珠菌感染: 细菌感染:

提示 HPV 感染: 疱疹病毒感染:

鳞状上皮细胞分析:

非典型鳞状细胞:

- 倾向上皮内瘤变:
- 倾向良性反应性改变:
- 不能明确意义(ASC-US):
- 不排除高度病变(ASC-H):

上皮内低度病变: 鳞癌:

上皮内高度病变:

- CIN2:
- CIN3:

腺上皮细胞分析:

非典型腺细胞:

- 宫内膜:
- 来源不明:

非典型腺细胞(宫颈管):

- 倾向原位腺癌:
- 不能明确意义:
- 倾向良性反应性改变:

腺癌:

- 宫颈管:
- 宫内膜:
- 其它:

炎细胞:

- 轻度:
- 中度:
- 重度:

可疑腺癌:

诊断意见: 未见上皮内病变或恶性细胞(NILM)。

建议:

报告医师: 张荣生

地址: 大同市魏都大道79号, 本报告医师签字后有效
咨询: 0352-2830587 4006-122-995

妇科细胞学是筛查项目, 出于技术原因, 可能会有假阴性结果, 本检测仅对来样负责, 如果对结果有疑义, 请在收到报告7天内与我们联系。

大同瑞慈康复医院 12导联心电图报告

安园 女 33岁 体检号:425615

病床号:

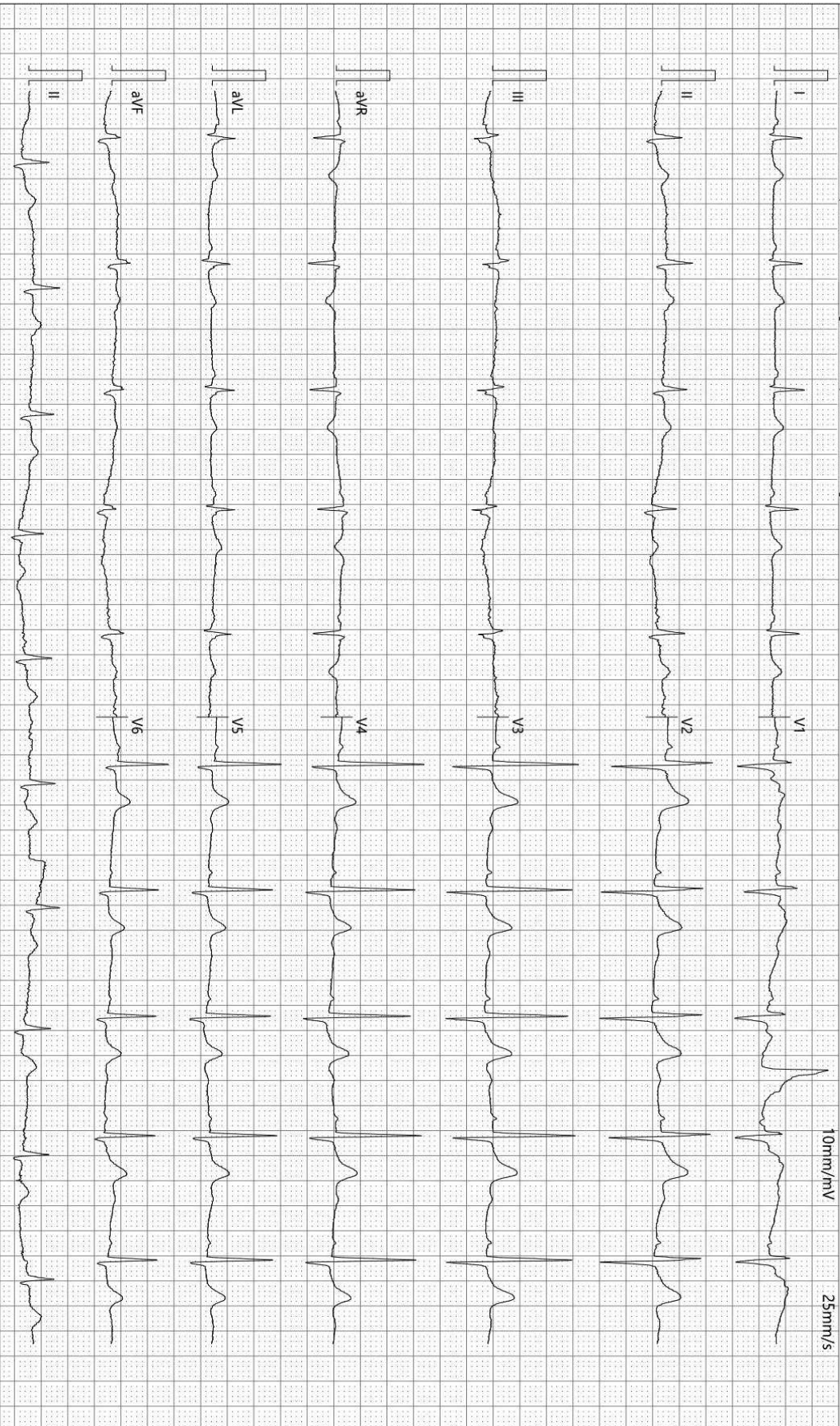
诊断结果:

- 1.窦性心律
- 2.正常心电图

诊断医生:

张之生

HR : 60bpm [60 ~ 100bpm]
P : 94ms [0 ~ 110ms]
PR : 148ms [120 ~ 200ms]
QRS : 94ms [60 ~ 100ms]
QT/QTc : 417/419ms [320 ~ 440/0 ~ 460ms]
P/QRS/T : -31 1 /20/21deg. [0 ~ 75/-30 ~ 90/0 ~ 75deg]
RV5/SV1 : 1.226/0.615mV [0.0 ~ 2.5/0.0 ~ 2.0mV]



检查时间:2024-05-29 08:34:46

诊断时间:2024-05-29 08:46:35

SEMIP V1.90

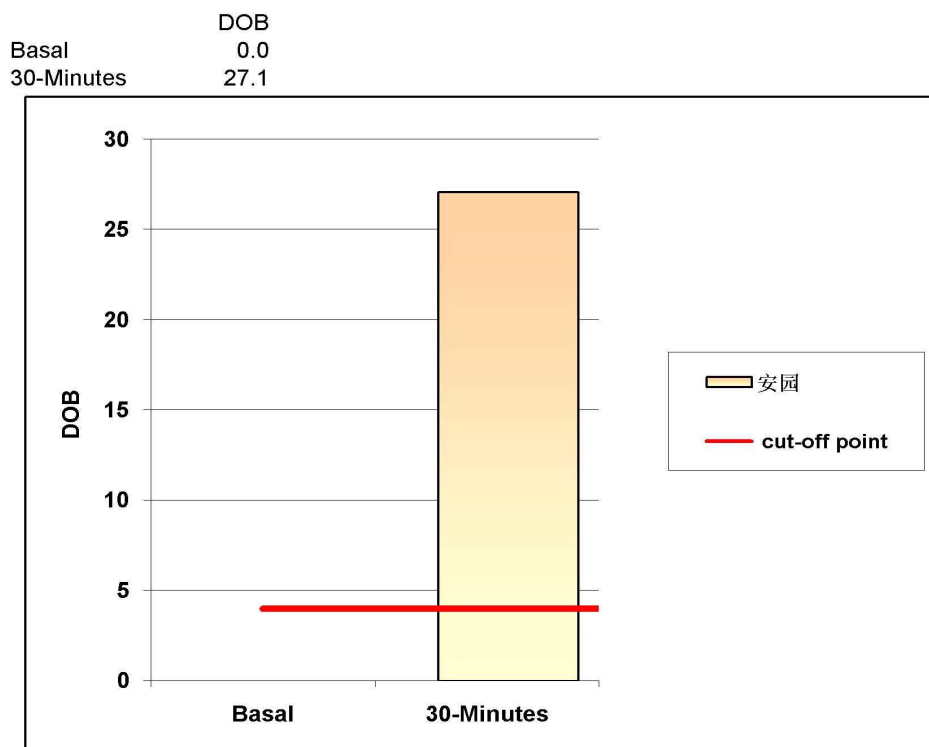
仅供临床参考

大同瑞慈健康体检

¹³C呼气试验检验报告

患者姓名	安园	年龄	33	性别	女
患者 ID	2305100969	日期	45441	联系电话	
申请医生	曹居杰	备注		设备型号	YH08

¹³C呼气试验



阳性参考值 (Delta Over Baseline(DOB)):

30分钟的DOB值:	≥	4.0	阳性+
	<	4.0	阴性-

检测结果: **DOB=** 27.1 阳性

结论: 您本次检测的结果为阳性, 有幽门螺杆菌感染

检测医生: 曹居杰

DR 诊断图文报告

流水号: 2305100969

影像号: DX20240528021

姓名: 安园

年龄: 33 岁

性别: 女

检查设备: 西门子数字 X 线摄影

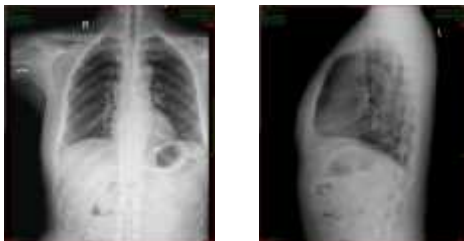体检号: 425615

申请医院: 本院

体检科室: 体检科

检查部位: 胸部照相

经典图像:



影像所见:

胸廓对称。气管居中, 纵隔无移位。双肺野清晰。肺门影未见增大。心脏大小、形态正常。双膈面光滑, 肋膈角锐利。

影像诊断:

胸部平片未见异常。

报告医师: 李贵

检查日期: 2024-05-29

审核医师: 李贵

报告日期: 2024-05-29

超声诊断图文报告

流水号: 2305100969

影像号: 1578582

姓名: 安园

年龄: 33 岁

性别: 女

检查设备: Vivid E95

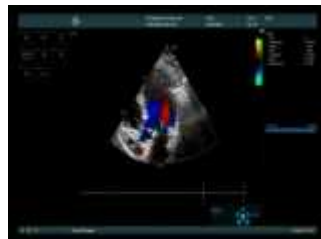
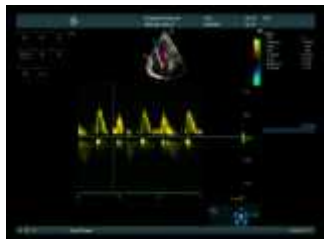
体检号: 425615

申请医院: 本院

体检科室: 体检科

检查部位: 心脏彩超

经典图像:



影像所见:

超声测量 (单位: mm)

升主动脉内径 25 (32±3mm)

左房内径 30 (35mm)

室间隔 10 (8-11mm)

左室内径 40 (47±4mm)

左室后壁 9 (8-11mm)

EF68% (50-80%)

右室内径 25 (36±4mm)

右房内径 29 (36±4mm)

FS38% (28-41%)

主肺动脉内径 19 (23±3mm)

升主动脉内径正常, 心脏各腔室大小正常, 室间隔厚度正常, 左室壁未见明显节段性运动异常, 二尖瓣回声正常, 收缩期房侧可见少量返流信号, 三尖瓣回声正常, 收缩期房侧可见少量返流信号, 余瓣膜及启闭功能未见明显异常, 舒张期二尖瓣口血流频谱 E/A>1, 心包腔未见积液。

影像诊断:

二尖瓣、三尖瓣少量返流

报告医师: 李霞

检查日期: 2024-05-29

审核医师: 李霞

报告日期: 2024-05-29



大同市医学影像研究中心

注: 本报告仅供临床医生参考!

地址: 大同市魏都大道 79 号。若有疑问, 请致电: 0352-2830580

超声诊断图文报告

流水号: 2305100969

影像号: 1578640

姓名: 安园

年龄: 33 岁

性别: 女

检查设备: Vivid E95

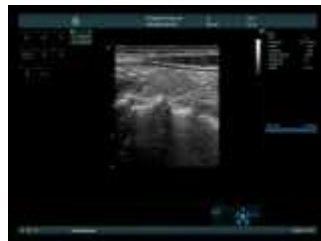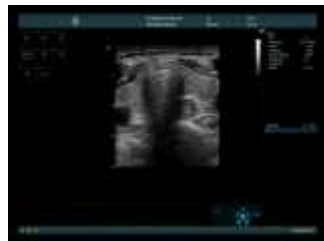体检号: 425615

申请医院: 本院

体检科室: 体检科

检查部位: 甲状腺彩超

经典图像:



影像所见:

甲状腺双侧叶形态正常, 包膜完整, 左侧叶中部探及低回声结节, 大小约 0.23*0.13cm, 边界清, 形态规则, 余右侧叶实质回声均匀。

双侧颈部未见明显肿大淋巴结。

影像诊断:

甲状腺左侧叶结节 TI-RADS 3 级

报告医师: 李霞

检查日期: 2024-05-29

审核医师: 李霞

报告日期: 2024-05-29

超声诊断图文报告

流水号: 2305100969

影像号: 1578659

姓名: 安园

年龄: 33 岁

性别: 女

检查设备: Vivid E95

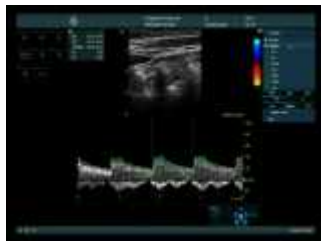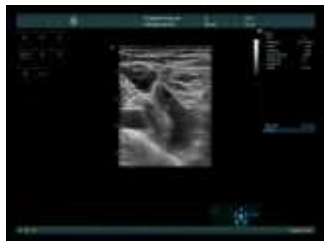体检号: 425615

申请医院: 本院

体检科室: 体检科

检查部位: 颈部血管彩超

经典图像:



影像所见:

右锁骨下动脉起始处、双侧颈总动脉、颈内、颈外动脉起始段内中膜不增厚, 内壁欠光滑, 管壁未见明确强回声斑。CDFI: 血流充盈好。PW: 频谱形态正常。

双侧椎动脉走行正常, 椎动脉内径正常, 管壁不厚, 管腔内为无回声, CDFI: 血流充盈好。PW: 频谱正常。

	内径 mm	流速 cm/s	RI
左侧椎动脉	3.3	42.6	0.65
右侧椎动脉	3.1	39.3	0.61

影像诊断:

双侧颈动脉、椎动脉未见明显异常

报告医师: 李霞

检查日期: 2024-05-29

审核医师: 李霞

报告日期: 2024-05-29

超声诊断图文报告

流水号: 2305100969

影像号: 1578662

姓名: 安园

年龄: 33 岁

性别: 女

检查设备: Vivid E95

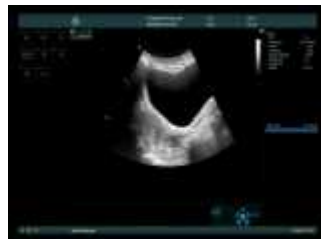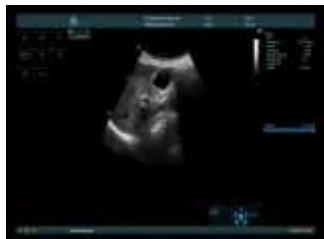体检号: 425615

申请医院: 本院

体检科室: 体检科

检查部位: 全腹彩超

经典图像:



影像所见:

肝脏大小形态正常, 包膜光滑完整, 实质回声均匀, 肝内管道系统走行清晰, 门静脉及肝内胆管不扩张。
胆囊大小形态正常, 壁不厚、欠光滑, 囊壁探及高回声凸起, 直径约 0.3cm, 后无声影, 位置固定, 肝外胆管不扩张。
胰腺大小形态正常, 实质回声均匀, 主胰管不扩张。
脾脏大小形态正常, 实质回声均匀, 脾门静脉不宽。
双肾大小形态正常, 皮髓质分界清晰, 集合系统未见分离, 双侧输尿管未见扩张。
膀胱充盈佳, 未见明显异常。
前位子宫, 大小约 3.7*4.1*2.5cm, 肌壁回声欠均匀, 内膜线清晰, 厚 0.3cm, 宫颈厚约 2.0cm, 其内探及囊性回声, 大小约 0.4*0.3cm, 双侧附件区未见异常。

影像诊断:

1. 胆囊息肉
2. 宫颈那囊

报告医师: 李霞

检查日期: 2024-05-29

审核医师: 李霞

报告日期: 2024-05-29