

2305100924

大同瑞慈健康体检

报 告 册

体检编号	425570	工号	588
姓名	马慧霞		
性别	女	年龄	50岁
单位	山西银行大同分行		
部门	山西银行大同分行-迎宾街支行		
联系电话	13353526680		
体检日期	2023-11-14		

尊敬的马慧霞女士您好！

首先，瑞慈健康体检全体员工欢迎您的光临，并对您的信任表示衷心的感谢！

您于 2023-11-14 （体检编号：425570）完成健康检查，本机构的各科医生已根据您的体检项目及结果，汇总成此份健康体检报告，并经总检医生审核。据此提出对您健康状况的综合分析及建议。

瑞慈健康体检倡导“大健康、大康复”，提出“健康是第一财富（Rich）”的人文理念。希望您仔细阅读并妥善地保管此份健康体检报告，并认真关注报告中的提示与建议，若您对报告内容有任何疑问，可直接与瑞慈健康体检客服部联系，进一步咨询。

健康体检咨询电话：**0352-2824444**

客户服务咨询电话：**0352-2830597**

400-6112995

瑞慈健康体检报告由下列内容组成：

第一部分：主检报告

第二部分：分科分项结果

第三部分：检验报告

第四部分：附表

主检报告

检查综述

- 1、【身高、体重、血压】 (1) 血压 99/54：本次测量基础血压偏低
 - 2、【血常规（五分类）】 单核细胞百分比(MO%)偏低(2.8%)
 - 3、【甲状腺功能系列】 促甲状腺素(TSH)偏高(6.33 uIU/ml)
 - 4、【血脂四项】 动脉硬化指数偏高(3.45) 总胆固醇(CHOL)偏高(6.12 mmol/L) 甘油三脂(TG)偏高(2.59 mmol/L)
 - 5、【尿液分析+尿沉渣】 鳞状上皮细胞偏高(1 /HP)
 - 6、【MR 检查】 1、腰 3-4、4-5 椎间盘突出(中央型) 2、腰 5-骶 1 椎间盘膨出 3、腰椎椎体骨质增生
 - 7、【甲状腺彩超】 1. 甲状腺右侧叶多发囊肿 2. 甲状腺左侧叶结节 TI-RADS 3 级 3. 双侧颈部多发肿大淋巴结
- CT 检查】 颅脑未见明显异常

医生建议

【本次测量基础血压偏低】：

- (1) 由于生理或病理原因造成血压低于 90/60mmHg，就会形成低血压，平时我们讨论的低血压大多为慢性低血压。慢性低血压据统计发病率为 4%左右，老年人群中可高达 10%。
- (2) 低血压一般可分为三类：一是体质性低血压，一般认为与遗传和体质瘦弱有关，多见于 20—50 岁的妇女和老年人，轻者可无如何症状，重者出现精神疲惫、头晕、头痛，甚至昏厥。夏季气温较高时更明显。
- (3) 二是体位性低血压，体位性低血压是患者从卧位到坐位或直立位时，或长时间站立出现血压突然下降超过 20mmHg，并伴有明显症状，这些症状包括：头昏、头晕、视力模糊、乏力、恶心、认识功能障碍、心悸、颈背部疼痛。
- (4) 体位性低血压与多种疾病有关，如多系统萎缩、糖尿病、帕金森氏病、多发性硬化病、更年期障碍、血液透析、手术后遗症、麻醉、降压药、利尿药、催眠药、抗精神抑郁药等，或其他如久病卧床，体质虚弱的老年人。
- (5) 三是继发性低血压，由某些疾病或药物引起的低血压，如脊髓空洞症、风湿性心脏病、降压药、抗抑郁药和慢性营养不良症、血液透析病人。
- (6) 饮食疗法是治疗本病的有力措施之一，可逐渐提高病患者的身体素质，改善心血管功能，增加心肌收缩力，增加心排血量，提高动脉管壁紧张度，从而逐步使血压上升并稳定正常水平，消除低血压带来的种种不适症状。
- (7) 荤素兼吃，合理搭配膳食，保证摄入全面充足的营养物质，使体质从纤弱逐渐变得健壮。
- (8) 如伴有红细胞计数过低，血红蛋白不足的贫血症，宜适当多吃富含蛋白质、铁、铜、叶酸、维生素 B12、维生素 C 等食物，诸如猪肝、蛋黄、瘦肉、牛奶、鱼虾、贝类、大豆、红糖及新鲜蔬菜、水果。有利于增加心排血量，改善大脑的供血量，提高血压和消除血压偏低引起的不良症状。
- (9) 莲子、桂圆、大枣、桑椹等果品，具有养心益血、健脾补脑之力，可常食用。
- (10) 伴有食少纳差者，宜适当食用能刺激食欲的食物和调味品，如姜、葱、醋、酱、糖、胡椒、辣椒、啤酒、葡萄酒等。
- (11) 加强锻炼，选择适合自己的运动方式。

【单核细胞百分比(MO%)偏低】：

- (1) 供内科结合临床参考。

【促甲状腺素(TSH)偏高】：

- (1)促甲状腺素是脑垂体分泌的促进甲状腺的生长和机能的一种内分泌激素，具有促进甲状腺滤泡上皮细胞增生、甲状腺激素合成和释放的作用。
- (2)促甲状腺素的多少受到下丘脑—垂体促甲状腺激素释放激素和甲状腺激素的反馈调控。当甲状腺激素增高时，会影响到下丘脑—垂体减少促甲状腺激素的分泌，从而达到甲状腺激素分泌降低。当甲状腺激素比较低时，那么下丘脑—垂体会增加促甲状腺激素分泌从而增高甲状腺激素分泌。
- (3)通过测定促甲状腺素来判断垂体的功能是否受损伤，同时也有助于判定甲状腺激素减少或增高导致的病变是出现在甲状腺还是脑垂体。
- (4)检查促甲状腺素的临床意义有两个方面，如原发性甲状腺功能减退、伴有甲状腺功能低下的桥本病、亚急性甲状腺炎恢复期、摄入金属锂、碘化钾，可使促甲状腺激素增高。
- (5)垂体性甲状腺功能低下、非促甲状腺激素瘤所致的甲状腺功能亢进，以及摄入阿司匹林、皮质激素及静脉使用肝素，可使促甲状腺激素减低。

【总胆固醇(CHOL)偏高】：

- (1)总胆固醇是脂质的主要成分之一，其数量受年龄、家族、性别、饮食、遗传等多种因素影响。总胆固醇对人体生长发育以及新陈代谢有重要的作用，正常值是2.59-5.20mmol/L。
- (2)总胆固醇升高后，会增加类脂物质的堆积，会产生更多的血管斑块，进而增加心脑血管疾病的风险。大于5.21-5.69mmol/L是胆固醇的临界偏高，即使是一个完全健康的人，只要总胆固醇>7.2mmol/L或低密度脂蛋白>4.9mmol/L，未来发生心脑血管的风险就明显增高，应该马上治疗。
- (3)总胆固醇升高根据病因可分为两大类：一是原发性，是由于遗传因素缺陷所致，另一种是继发性，可引起其升高的疾病主要有糖尿病、高血压、甲减、肝肾疾病等。
- (4)降低总胆固醇的治疗中，原发性偏高应积极应用降脂药，曾经选择他汀类药物，胆固醇任不能达标的，可联合用药（如依折麦布等）。
- (5)如果总胆固醇偏高，且患者有糖尿病、高血压、甲减、肝肾疾病或者已经发生心脑血管疾病的人更应积极用药，控制降低疾病风险。
- (6)戒烟，增强运动，采用低脂、低糖饮食，少食富含脂肪、胆固醇及饱和脂肪酸的食物，多进食蔬菜、水果、豆制品、粗粮、鱼和高纤维食品。
- (7)必要时在医师指导下使用降脂药物治疗，并前往内分泌科复诊。

【动脉硬化指数偏高】：

- (1)动脉硬化指数偏高，提示动脉硬化的风险性会更高，也就是心脑血管疾病的发病率会相对较高。建议控制血脂、血糖，少吃油腻食物，多吃蔬菜水果，加强锻炼，减轻体重。

【甘油三酯(TG)偏高】：

- (1)甘油三酯是甘油和脂肪酸所构成的有机化合物，甘油三酯测定是脂类代谢的重要指标之一。
- (2)甘油三酯增高与冠心病的发生有着重要的相关性，随年龄增大而有上升的趋势，其增高最常见于高脂和过量糖类饮食、肥胖等。
- (3)甘油三酯主要功能是为机体提供能量，其正常值在0.7-1.7mmol/L之间，1.7-2.29mmol/L为边缘增高，提示应该注意饮食和运动了。
- (4)甘油三酯大于2.3mmol/L，就称为高甘油三酯血症。甘油三酯增高虽然不会直接导致血管斑块的形成，但也会间接引起心脑血管疾病风险增加，同时，当甘油三酯大于5.6mmol/L时，还会增加急性胰腺炎的风险，所以降低甘油三酯的基础主要是控制饮食，饮食控制不佳可以选择药物治疗。
- (5)生活方式的干预是控制甘油三酯水平升高的基础，包括减重，增加运动量，限制酒精摄入以及避免食用果糖和高碳水化合物食物。多食蔬菜水果，定期复查。
- (6)明显增高者在医师的指导下使用降脂药物治疗，首选他汀和贝特类药物。

【鳞状上皮细胞偏高】：

- (1)在生理情况下，机体正常的新陈代谢都会引起鳞状上皮细胞的脱离，这是一种正常的机体现象。如果长时间出现鳞状上皮细胞偏高的现象时，则有可能是尿路感染、泌尿系统结石等因素导致，应及时往泌尿外科进一步诊断治疗。

【椎间盘突出（中央型）】：

(1)椎间盘突出症指椎间盘的纤维环破裂，髓核组织从破裂处突出（脱出）于后方或者椎管内，导致相邻脊神经根遭受刺激，从而产生颈部、腰部疼痛或下肢麻木疼痛一系列症状。临床上可分为膨隆型、突出型、脱垂游离型等。建议骨科诊治。

【椎体骨质增生】：

(1)椎体骨质增生是老年人常见的骨关节病变，注意病变部位的骨关节适度运动，必要时请到骨科门诊进一步诊治咨询。

【椎间盘膨出】：

(1)椎间盘膨出指的是由于退行性变或者外伤导致间盘中央的髓核细胞组织突破内层纤维环，而未突破外层纤维环的状态。属于椎间盘突出症当中较轻的一种，临床症状较轻，可采取保守治疗，并可取得良好的疗效。建议骨科咨询及诊治。

【甲状腺右侧叶多发囊肿】：

(1)建议内分泌科诊断治疗。

【双侧颈部多发肿大淋巴结】：

(1)建议外科诊断治疗。

【甲状腺左侧叶结节】：

(1)甲状腺结节是一种常见的甲状腺疾病，很多甲状腺疾病可表现为结节，如可由甲状腺退行性变、炎症、自身免疫性及新生物等多种病变所致。甲状腺结节在各个年龄段的男女人群中均可见到，但中年女性中较多。
(2)甲状腺结节分良性和恶性两大类，良性的占绝大多数，恶性者不足1%，判断甲状腺结节的良恶主要依靠病史、体格检查、放射性核素扫描、穿刺细胞学检查。
(3)建议往外科就诊，进一步检查，明确诊断，结合临床诊治并定期复查。

汇总医生： 丁昊炜

主检日期： 2023-11-16

主检医生：

分科结果

身高、体重、血压

项目名称	检查结果	项目名称	检查结果
血压	99/54mmHg		

***小结：**

(1) 血压 99/54：本次测量基础血压偏低

操作员：赵婉如 检查日期：2023-11-14 检查医生：名燕凌

妇科内诊

项目名称	检查结果	项目名称	检查结果
外阴	正常	尿道口	正常
阴道	通畅	子宫	正常
附件	正常	宫颈	光滑
后穹窿	正常		

***小结：**

未见异常

操作员：许艳华 检查日期：2023-11-14 检查医生：许艳华

检验报告

尿液分析+尿沉渣

项目名称	检查结果	单位	参考值	提示
白细胞尿	3	个/ul	0--13	
上皮细胞(EC)	1	/HP	0--28	
管型(CAST)	0	个/ul	0--1	
霉菌(尿)	0	/HP	0--0	
结晶	0	/HP	0--10	
透明度(CLA)	清亮			
胆红素(BIL)	-		阴性	
隐血(ERY)	-		阴性	
小圆上皮细胞(SRC)	0	个/ul	0--0	
维生素C	-		阴性	
异常红细胞	0	个/ul	0--3	
红细胞(正常)	0	个/ul	0--6	
鳞状上皮细胞	1	个/ul	0--0	↑
粘液丝	0	个/ul	0--0	
颜色(Colour)	淡黄色			
尿葡萄糖(GLU)	-		阴性	
酮体(KET)	-		阴性	
比重(SG)	1.020		1.003--1.030	
酸碱度(PH)	7.5		4.5--8.0	
尿蛋白质(PRO)	-		阴性	
尿胆原(URO)	-		阴性	
亚硝酸盐(NIT)	-		阴性	
红细胞(尿)(RBC)	0	个/ul	0--6	
尿白细胞(LEU)	-		阴性	

*小结:

鳞状上皮细胞偏高(1 /HP)

操作员：王小雪 检查日期:2023-11-15 检查医生:陈建国

血常规（五分类）

项目名称	检查结果	单位	参考值	提示
白细胞(WBC)	4.68	10 ⁹ /L	3.5--9.5	
淋巴细胞绝对值(LY#)	1.52	10 ⁹ /L	1.1--3.2	
淋巴细胞百分比(LY%)	32.4	%	20--50	
中性粒细胞绝对值(GR#)	3.00	10 ⁹ /L	1.8--6.3	
中性粒细胞百分比(GR%)	64.2	%	40--75	
嗜碱性粒细胞绝对值(BA#)	0.01	10 ⁹ /L	0--0.06	
嗜碱性粒细胞百分比(BA%)	0.2	%	0--1.0	
嗜酸性粒细胞绝对值(EO#)	0.02	10 ⁹ /L	0.02--0.52	
嗜酸性粒细胞百分比(EO%)	0.4	%	0.4--8.0	
血小板(PLT)	168	10 ⁹ /L	125--350	
血小板分布宽度(PDW)	15.9	%	15--17	
平均血小板体积(MPV)	10.4	fl	6.0--14.0	
血小板压积(PCT)	0.175	%	0.11--0.28	
红细胞(RBC)	3.85	10 ¹² /L	3.8--5.1	
血红蛋白	120	g/L	115--150	
红细胞压积(HCT)	35.5	%	35--45	
红细胞平均体积(MCV)	92.2	fl	82--100	
平均血红蛋白含量(MCH)	31.0	pg	27--34	
平均血红蛋白浓度(MCHC)	336	g/L	316--354	
单核细胞绝对值(MO#)	0.13	10 ⁹ /L	0.1--0.60	
单核细胞百分比(MO%)	2.8	%	3--10	↓
红细胞分布宽度标准差	42.2	fl	35--56	

(RDW-SD)				
红细胞分布宽度变异系数 (RDW-CV)	12.1	%	10.6--16.6	
大血小板比率	28.4	%	11--45	
大血小板数目	48	10 ⁹ /L	30--90	
未成熟粒细胞数目	0.01	10 ⁹ /L	0--999	
未成熟粒细胞百分比	0.3	%	0--100	
有核红细胞数目	0.000	10 ⁹ /L	0--9999	
有核红细胞百分比	0.00	/100WBC	0--9999	

***小结:**

单核细胞百分比(MO%)偏低(2.8 %)

操作员：余雅倩 检查日期:2023-11-14 检查医生:陈建国

空腹血糖

项目名称	检查结果	单位	参考值	提示
葡萄糖(GLU)	5.19	mmol/L	3.89--6.1	

***小结:**

未见异常

操作员：王文静 检查日期:2023-11-14 检查医生:陈建国

肝功能九项

项目名称	检查结果	单位	参考值	提示
总蛋白(T PROT)	68.2	g/L	65--85	
白蛋白(ALB)	43.80	g/L	40--55	
球蛋白(GLB)	24.40	g/L	15--35	
白蛋白/球蛋白(ALB/GLB)	1.80		1.0--2.5	
总胆红素(TBIL)	18.10	umol/L	0--21	
直接胆红素(DBIL)	2.4	umol/L	0--8.0	

间接胆红素(IBIL)	15.70	umol/L	0--17.39	
丙氨酸氨基转移酶(ALT)	15.00	U/L	7--40	
门冬氨酸氨基转移酶(AST)	17.00	U/L	13--35	
谷草比谷丙	1.13		0.4--2.5	

***小结:**

未见异常

操作员：王文静 检查日期:2023-11-14 检查医生:陈建国

甲状腺功能系列

项目名称	检查结果	单位	参考值	提示
甲状腺球蛋白(TG)	26.37	ng/ml	3.5--77	
促甲状腺素(TSH)	6.33	uIU/ml	0.55--4.78	↑
甲状腺过氧化物酶抗体	28.0	IU/ml	0--60	
游离三碘甲状腺原氨酸(FT3)	4.21	pmol/L	3.5--6.5	
游离甲状腺素(FT4)	13.60	pmol/L	11.5--22.70	

***小结:**

促甲状腺素(TSH)偏高(6.33 uIU/ml)

操作员：王文静 检查日期:2023-11-14 检查医生:陈建国

血脂四项

项目名称	检查结果	单位	参考值	提示
动脉硬化指数	3.45		1.31--3.19	↑
总胆固醇(CHOL)	6.12	mmol/L	2.59--5.2	↑
甘油三脂(TG)	2.59	mmol/L	0.7--1.7	↑
低密度脂蛋白(LDL)	3.97	mmol/L	0--4.13	
高密度脂蛋白(HDL)	1.15	mmol/L	0.77--1.55	

***小结:**

动脉硬化指数偏高(3.45) 总胆固醇(CHOL)偏高(6.12 mmol/L) 甘油三脂(TG)偏高(2.59 mmol/L)

操作员：王文静 检查日期:2023-11-14 检查医生:陈建国

肾功能五项

项目名称	检查结果	单位	参考值	提示
肌酐(CREA)	60.00	umol/L	41--73	
尿酸(UA)	292.00	umol/L	140--340	
β 2 微球蛋白测定	1.61	mg/L	0.8--1.8	
尿素测定 (Urea)	4.00	mmol/L	2.6--7.5	
尿微量白蛋白	17.17	ug/ml	0--30	

***小结:**

未见异常

操作员：王文静 检查日期:2023-11-14 检查医生:陈建国

大同现代医学检验实验室

液基薄层细胞学图文报告

ID: 2023091553

病理号: 087675

姓名: 马慧霞

性别: 女

年龄: 50岁

送检科室: 体检科

电话号码: 13353526680

床号:

病历号:

体检号: 2305100924

送检医院: 大同瑞慈康复体检 送检日期: 2023-11-14

末次月经:

送检医生:

采样日期:

报告日期: 2023-11-14

标本满意度: 满意

细胞量: >40%

红细胞:

经期样本:

颈管细胞:

化生细胞:

鳞状细胞:

宫颈柱状细胞:

未见上皮内病变/恶性细胞:

正常范围内:

良性反应性改变:

炎症:
放疗:
妊娠:
萎缩性:
宫内避孕器:
其他:

轻度:
中度:
重度:

病原体: 滴虫感染: 念珠菌感染: 细菌感染:

提示 HPV 感染: 疱疹病毒感染:

鳞状上皮细胞分析:

非典型鳞状细胞:
— 倾向上皮内瘤变:
— 倾向良性反应性改变:
— 不能明确意义(ASC-US):
— 不排除高度病变(ASC-H):

上皮内低度病变: 鳞癌:

上皮内高度病变:
— CIN2:
— CIN3:

腺上皮细胞分析:

非典型腺细胞:
— 宫内膜:
— 来源不明:

非典型腺细胞(宫颈管):
— 倾向原位腺癌:
— 不能明确意义:
— 倾向良性反应性改变:

腺癌:
— 宫颈管:
— 宫内膜:
— 其它:

炎细胞:
— 轻度:
— 中度:
— 重度: 可疑腺癌:

诊断意见: 未见上皮内病变或恶性细胞(NILM)。

建议:

报告医师: 张荣生

地址: 大同市魏都大道79号, 本报告医师签字后有效
咨询: 0352-2830587 4006-122-995

妇科细胞学是筛查项目, 出于技术原因, 可能会有假阴性结果, 本检测仅对来样负责, 如果对结果有疑义, 请在收到报告7天内与我们联系。

大同瑞慈康复医院 12导联心电图报告

马慧霞 女 50岁

体检号:425570

病床号:

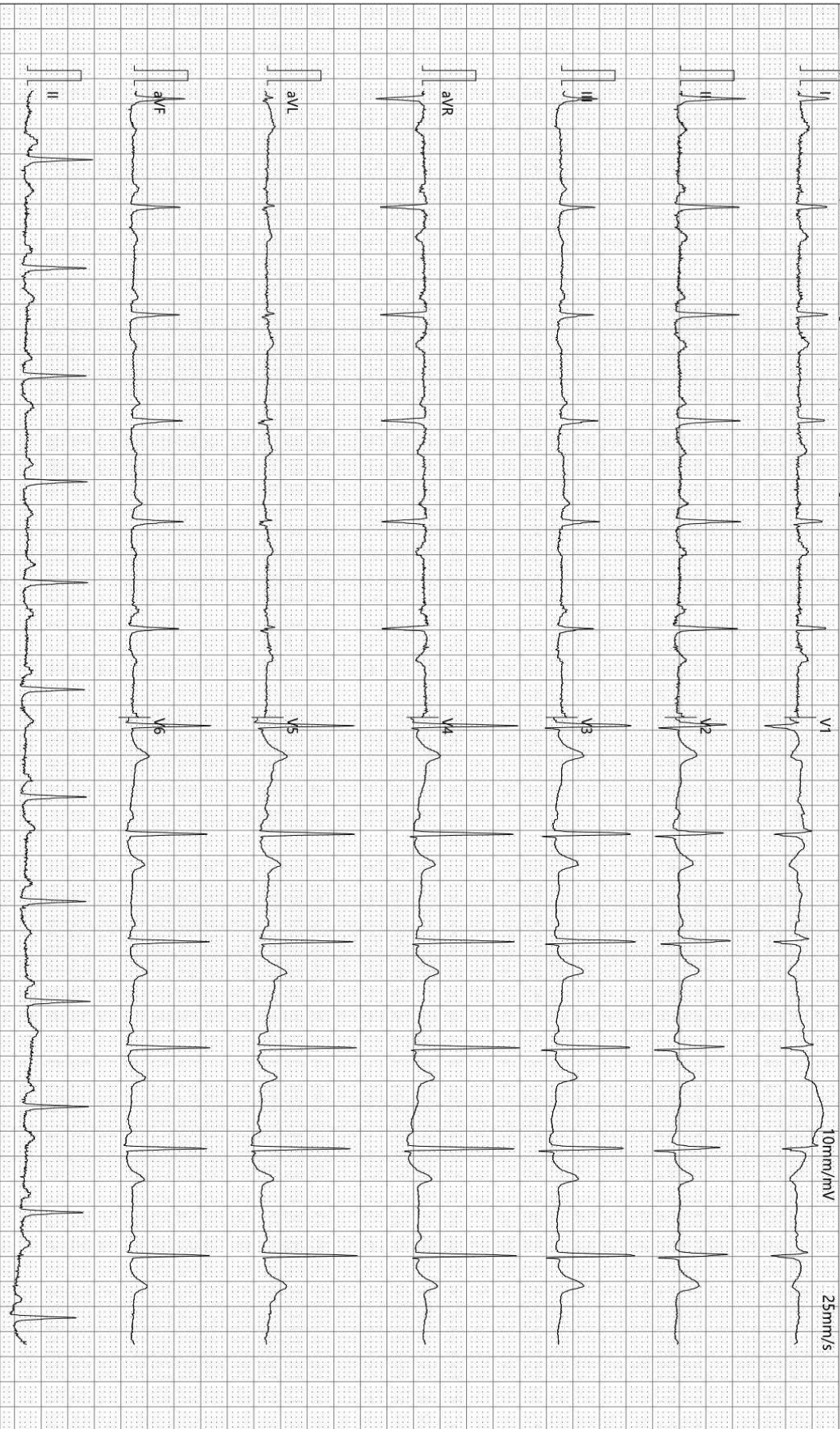
诊断结果:

- 1.窦性心律
- 2.正常心电图

诊断医生:

张之生

HR : 71bpm [60 ~ 100bpm]
 P : 115 ↑ ms [0 ~ 110ms]
 PR : 166ms [120 ~ 200ms]
 QRS : 80ms [60 ~ 100ms]
 QT/QTc : 348/380ms [320 ~ 440/0 ~ 460ms]
 P/QRS/T : 73/64/14deg. [0 ~ 75/-30 ~ 90/0 ~ 75deg]
 RV5/SV1 : 1.768/0.495mV [0.0 ~ 2.5/0.0 ~ 2.0mV]



检查时间:2023-11-14 10:01:13

诊断时间:2023-11-14 10:04:07

SEMIP V1.90

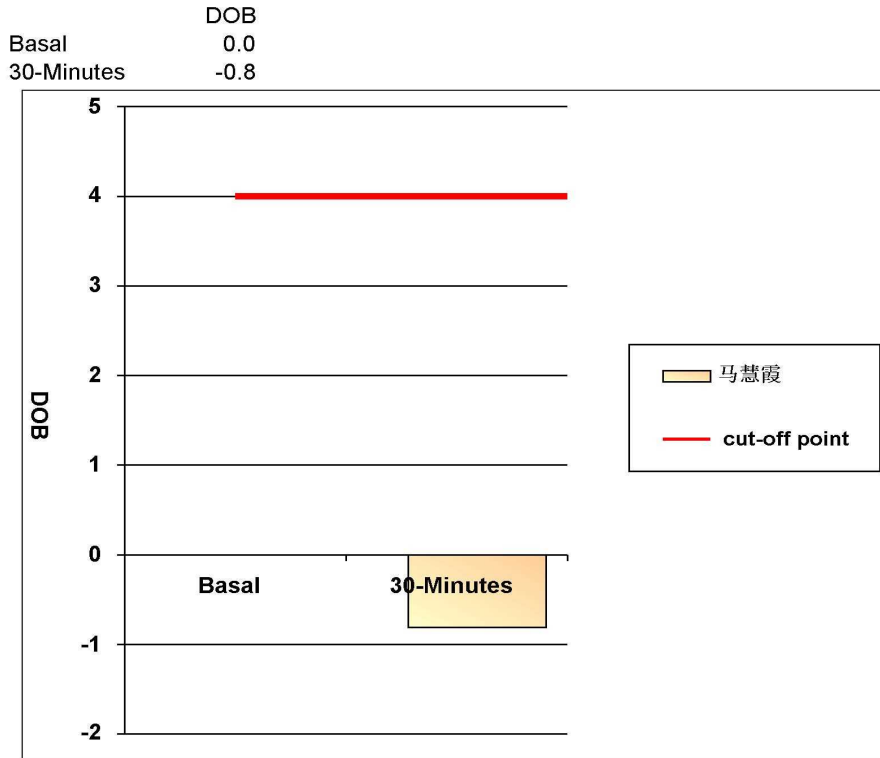
仅供临床参考

大同瑞慈健康体检

¹³C呼气试验检验报告

患者姓名	马慧霞	年龄	50	性别	女
患者 ID	2305100924	日期	2023年11月14日	联系电话	
申请医生		备注		设备型号	YH08

¹³C呼气试验



阳性参考值 (Delta Over Baseline(DOB)):

30分钟的DOB值:	≥ 4.0	阳性+
	< 4.0	阴性-

检测结果: DOB= -0.8 阴性-

结论: 您本次检测结果为阴性, 正常, 无感染

检测医生: 曹居杰

双源 CT 诊断图文报告

流水号: 2305100924

影像号: CT20231113115

姓名: 马慧霞

年龄: 50 岁

性别: 女

检查设备: 西门子量子双源 CT

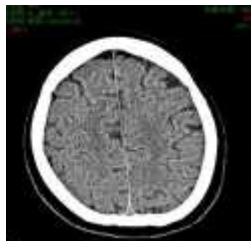
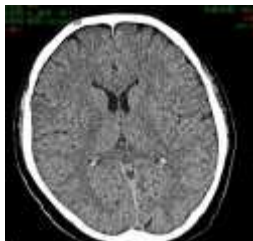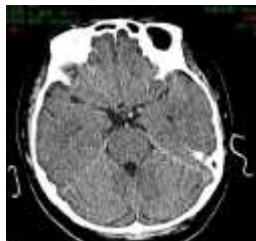体检号: 425570

申请医院: 本院

体检科室: 体检科

检查部位: CT 检查

经典图像:



影像所见:

颅脑结构双侧对称, 脑实质内未见异常密度。中线结构居中。脑沟、裂、池及脑室系统等未见异常。

影像诊断:

颅脑未见明显异常

报告医师: 剧艳军

检查日期: 2023-11-15

审核医师: 剧艳军

报告日期: 2023-11-15

MRI 诊断图文报告

流水号: 2305100924

影像号: MR20231113054

姓名: 马慧霞

年龄: 50 岁

性别: 女

检查设备: 西门子 1.5T 磁共振

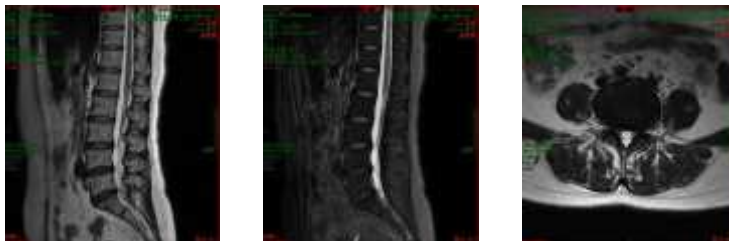体检号: 425570

申请医院: 本院

体检科室: 体检科

检查部位: MR 检查

经典图像:



影像所见:

腰椎椎体序列正常, 生理曲度存在。诸椎体边缘变尖。腰 1-骶 1 椎间盘脱水变性, 于 T2WI 像信号减低, 腰 3-4、4-5 椎间盘向后突出, 双侧椎间孔狭窄, 硬膜囊及双侧神经根受压, 腰 5-骶 1 椎间盘膨出, 双侧椎间孔无狭窄, 硬膜囊受压。脊髓圆锥位置、形态、信号无异常。

影像诊断:

- 1、腰 3-4、4-5 椎间盘突出 (中央型)
- 2、腰 5-骶 1 椎间盘膨出
- 3、腰椎椎体骨质增生

报告医师: 李贵 1

检查日期: 2023-11-14

审核医师: 叶道斌

报告日期: 2023-11-14

双源 CT 诊断图文报告

流水号: 2305100924

影像号: CT20231113114

姓名: 马慧霞

年龄: 50 岁

性别: 女

检查设备: 西门子量子双源 CT

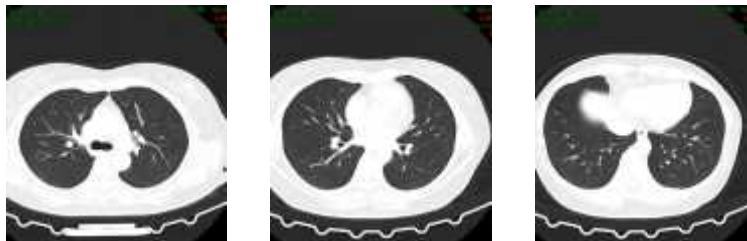体检号: 425570

申请医院: 本院

体检科室: 体检科

检查部位: CT 检查二

经典图像:



影像所见:

胸廓对称, 骨性肋骨完整, 胸壁软组织结构良好, 两肺支气管血管纹理走行分布良好, 支气管束结构清晰, 双肺通气良好。肺门结构未见异常。纵隔无偏移, 段以上支气管通畅。心影及大血管形态结构正常, 纵隔内未见肿大淋巴结。胸膜未见异常。

影像诊断:

胸部未见明显异常

报告医师: 剧艳军

检查日期: 2023-11-15

审核医师: 剧艳军

报告日期: 2023-11-15

超声诊断图文报告

流水号: 2305100924

影像号: 1448247

姓名: 马慧霞

年龄: 50 岁

性别: 女

检查设备: Vivid E95

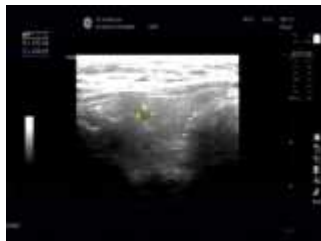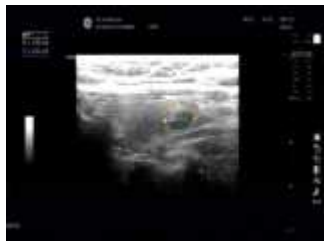体检号: 425570

申请医院: 本院

体检科室: 体检科

检查部位: 甲状腺彩超

经典图像:



影像所见:

甲状腺双侧叶形态正常, 包膜完整, 于左侧叶探及大小约 0.9*0.5cm 囊实性结节, 于右侧叶探及多个囊性结节, 大者约 0.4*0.3cm, 边界清, 形态规则, 余实质回声均匀, CDFI: 未见异常血流信号。

双侧颈部探及多个低回声结节, 右侧大者约 1.2*0.4cm, 左侧大者约 1.3*0.3cm, 边界清, 形态规则。

影像诊断:

1. 甲状腺右侧叶多发囊肿
2. 甲状腺左侧叶结节 TI-RADS 3 级
3. 双侧颈部多发肿大淋巴结

报告医师: 陈玉荣

检查日期: 2023-11-14

审核医师: 陈玉荣

报告日期: 2023-11-14

超声诊断图文报告

流水号: 2305100924

影像号: 1448263

姓名: 马慧霞

年龄: 50 岁

性别: 女

检查设备: Vivid E95

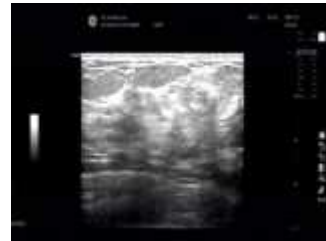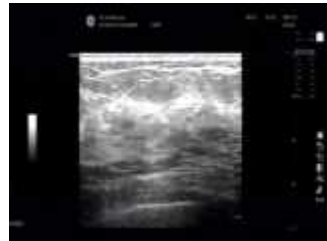体检号: 425570

申请医院: 本院

体检科室: 体检科

检查部位: 乳腺彩超

经典图像:



影像所见:

双侧乳腺腺体层次清晰, 右乳腺体厚 1.1cm, 左乳腺体厚 1.2cm, 乳导管未见扩张, 未见明显占位性病变, CDFI: 未见异常血流信号。

双侧腋下未见明显肿大淋巴结。

影像诊断:

双侧乳腺未见明显异常

报告医师: 陈玉荣

检查日期: 2023-11-14

审核医师: 陈玉荣

报告日期: 2023-11-14

超声诊断图文报告

流水号: 2305100924

影像号: 1448265

姓名: 马慧霞

年龄: 50 岁

性别: 女

检查设备: Vivid E95

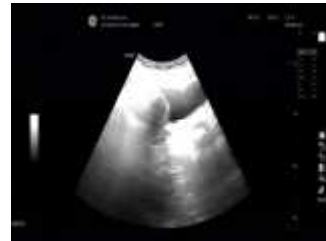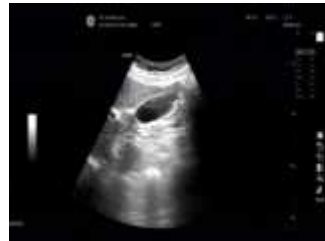体检号: 425570

申请医院: 本院

体检科室: 体检科

检查部位: 全腹彩超

经典图像:



影像所见:

肝脏大小形态正常, 包膜光滑完整, 实质回声均匀, 肝内管道系统走行清晰, 门静脉及肝内胆管不扩张。

胆囊大小形态正常, 壁不厚、光滑, 囊内透声好, 肝外胆管不扩张。

胰腺大小形态正常, 实质回声均匀, 主胰管不扩张。

脾脏大小形态正常, 实质回声均匀, 脾门静脉不宽。

双肾大小形态正常, 皮髓质分界清晰, 集合系统未见分离, 双侧输尿管未见扩张。

膀胱充盈佳, 未见明显异常。

绝经后子宫, 大小正常, 肌壁回声均匀, 内膜呈线状, 宫颈厚约 2.0cm, 双侧附件区未见异常。

影像诊断:

肝、胆、脾、胰、双肾、子宫、双侧附件区未见明显异常

报告医师: 陈玉荣

检查日期: 2023-11-14

审核医师: 陈玉荣

报告日期: 2023-11-14



大同市医学影像研究中心

注: 本报告仅供临床医生参考!

地址: 大同市魏都大道 79 号。若有疑问, 请致电: 0352---2830580