

2305100911

大同瑞慈健康体检

报 告 册

体检编号	425557	工号	569
姓名	胡艳婷		
性别	女	年龄	34岁
单位	山西银行大同分行		
部门	山西银行大同分行-魏都支行		
联系电话	18335206236		
体检日期	2023-11-08		

尊敬的胡艳婷女士您好！

首先，瑞慈健康体检全体员工欢迎您的光临，并对您的信任表示衷心的感谢！

您于 2023-11-08 （体检编号：425557）完成健康检查，本机构的各科医生已根据您的体检项目及结果，汇总成此份健康体检报告，并经总检医生审核。据此提出对您健康状况的综合分析及建议。

瑞慈健康体检倡导“大健康、大康复”，提出“健康是第一财富（Rich）”的人文理念。希望您仔细阅读并妥善地保管此份健康体检报告，并认真关注报告中的提示与建议，若您对报告内容有任何疑问，可直接与瑞慈健康体检客服部联系，进一步咨询。

健康体检咨询电话：**0352-2824444**

客户服务咨询电话：**0352-2830597**

400-6112995

瑞慈健康体检报告由下列内容组成：

第一部分：主检报告

第二部分：分科分项结果

第三部分：检验报告

第四部分：附表

主检报告

检查综述

- 1、【尿液分析+尿沉渣】 粘液丝偏高(1 /HP)
- 2、【CT 检查】 两肺上叶陈旧性纤维斑，钙化，查结核病史 两肺中下叶间质纤维粘连，结节硬化灶形成。
- 3、【心电图】 1. 窦性心律 2. 心电图右偏
- 4、【C13 检测幽门螺杆菌】 阳性+
- 5、【心脏彩超】 心包腔少量积液
- 6、【甲状腺彩超】 1 甲状腺双侧叶未见异常 2 左侧颈部多发肿大淋巴结
- 7、【宫颈涂片】 巴氏 IIa 级

医生建议

【粘液丝偏高】：

- (1) 尿常规中粘液丝是由尿路中细胞分泌出来的，在有尿路感染时分泌会明显增多，且伴有炎症细胞的出现。
- (2) 粘液丝偏高，可分为生理性偏高和病理性偏高两种，生理性偏高一般是由于喝水较少导致的尿液浓缩，一般在喝水后就能达到稀释的效果。
- (3) 病理性的粘液丝偏高是由于泌尿系炎症或者是前列腺炎导致的，需要注意观察，多喝水，同时有白细胞等炎症细胞增多时，应及时服用抗感染药物治疗。如果仅有粘液丝的增多而没有白细胞等炎症细胞增多时，尿路有炎症的可能性不大。
- (4) 建议平时饮食注意清淡，多喝水，少吃油腻和辛辣的食物，要注意个人清洁卫生，勤洗阴部，注意休息。

【两肺中下叶间质纤维粘连】：

- (1) 建议呼吸内科诊断治疗。

【两肺上叶陈旧性纤维斑，钙化】：

- (1) 建议呼吸内科诊断治疗。

【心电图右偏】：

- (1) 生理情况下可见于瘦长体型者。病理情况下可见于各种原因引起的右室肥厚、右束支、左后分支传导阻滞、肺气肿。
- (2) 无症状者无需特殊治疗，可定期复查心电图。有症状（心悸、心慌、胸闷）者，请往心内科结合临床治疗。定期复查。

【呼气试验检验报告阳性】：

- (1) 提示幽门螺旋杆菌（HP）感染。幽门螺旋杆菌是慢性活动性胃炎的病原菌，是消化道溃疡和胃癌等疾病的重要致病因子。
- (2) 没有临床症状者（如中上腹不适、饱胀、反酸、恶心等），可暂不进行抗 HP 治疗。如果是 HP 感染的消化性溃疡、慢性胃炎、早期胃癌切除后和需要长期服用非甾体类抗炎药物（如阿司匹林）者，应在专科医生指导下进行抗 HP 治疗。
- (3) 建议您先进行胃镜检查，或往消化内科咨询，再决定是否进行根除治疗。

【心包腔少量积液】：

(1) 建议心血管内科就诊；定期复查。

【左侧颈部多发肿大淋巴结】：

(1) 建议外科诊断治疗。

【巴氏 IIa 级】：

(1) 建议往妇科进一步诊断治疗，定期复查。

汇总医生： 丁昊炜

主检日期： 2023-11-10

主检医生：

分科结果

身高、体重、血压

项目名称	检查结果	项目名称	检查结果
身高	171cm	体重	59kg
血压	124/76mmHg		

***小结：**

未见异常

操作员：杨彦霞

检查日期：2023-11-08

检查医生：张彬艳

妇科内诊

项目名称	检查结果	项目名称	检查结果
外阴	正常	尿道口	正常
阴道	通畅	子宫	正常
附件	正常	宫颈	光滑
后穹窿	正常		

***小结：**

未见异常

操作员：薛荣丽

检查日期：2023-11-08

检查医生：薛荣丽

检验报告

宫颈涂片

项目名称	检查结果	单位	参考值	提示
宫颈涂片	巴氏 IIa 级			

***小结:**

未见异常

操作员：李佳敏 检查日期:2023-11-08

检查医生:陈建国

尿液分析+尿沉渣

项目名称	检查结果	单位	参考值	提示
白细胞尿	3	个/ul	0--13	
上皮细胞(EC)	0	/HP	0--28	
管型(CAST)	0	个/ul	0--1	
霉菌(尿)	0	/HP	0--0	
结晶	1	/HP	0--10	
透明度(CLA)	清亮			
胆红素(BIL)	-		阴性	
隐血(ERY)	-		阴性	
小圆上皮细胞(SRC)	0	个/ul	0--0	
维生素 C	-		阴性	
异常红细胞	0	个/ul	0--3	
红细胞(正常)	0	个/ul	0--6	
鳞状上皮细胞	0	个/ul	0--0	
粘液丝	1	个/ul	0--0	↑
颜色(Colour)	淡黄色			
尿葡萄糖(GLU)	-		阴性	
酮体(KET)	-		阴性	

比重(SG)	1.020		1.003--1.030	
酸碱度(PH)	6.5		4.5--8.0	
尿蛋白质(PRO)	-		阴性	
尿胆原(URO)	-		阴性	
亚硝酸盐(NIT)	-		阴性	
红细胞(尿)(RBC)	0	个/ul	0--6	
尿白细胞(LEU)	-		阴性	

***小结:**

粘液丝偏高(1 /HP)

操作员：祁佳佳 检查日期:2023-11-08 检查医生:陈建国

血常规（五分类）

项目名称	检查结果	单位	参考值	提示
白细胞(WBC)	5.76	10 ⁹ /L	3.5--9.5	
淋巴细胞绝对值(LY#)	1.93	10 ⁹ /L	1.1--3.2	
淋巴细胞百分比(LY%)	33.4	%	20--50	
中性粒细胞绝对值(GR#)	3.45	10 ⁹ /L	1.8--6.3	
中性粒细胞百分比(GR%)	59.9	%	40--75	
嗜碱性粒细胞绝对值(BA#)	0.03	10 ⁹ /L	0--0.06	
嗜碱性粒细胞百分比(BA%)	0.5	%	0--1.0	
嗜酸性粒细胞绝对值(EO#)	0.08	10 ⁹ /L	0.02--0.52	
嗜酸性粒细胞百分比(EO%)	1.5	%	0.4--8.0	
血小板(PLT)	248	10 ⁹ /L	125--350	
血小板分布宽度(PDW)	15.8	%	15--17	
平均血小板体积(MPV)	9.3	fl	6.0--14.0	
血小板压积(PCT)	0.230	%	0.11--0.28	
红细胞(RBC)	4.44	10 ¹² /L	3.8--5.1	

血红蛋白	133	g/L	115--150	
红细胞压积(HCT)	39.7	%	35--45	
红细胞平均体积(MCV)	89.4	fl	82--100	
平均血红蛋白含量(MCH)	30.1	pg	27--34	
平均血红蛋白浓度(MCHC)	336	g/L	316--354	
单核细胞绝对值(MO#)	0.27	10 ⁹ /L	0.1--0.60	
单核细胞百分比(MO%)	4.7	%	3--10	
红细胞分布宽度标准差(RDW-SD)	41.2	fl	35--56	
红细胞分布宽度变异系数(RDW-CV)	12.1	%	10.6--16.6	
大血小板比率	19.5	%	11--45	
大血小板数目	49	10 ⁹ /L	30--90	
未成熟粒细胞数目	0.00	10 ⁹ /L	0--999	
未成熟粒细胞百分比	0.0	%	0--100	
有核红细胞数目	0.000	10 ⁹ /L	0--9999	
有核红细胞百分比	0.00	/100WBC	0--9999	

***小结:**

未见异常

操作员：贺琰 检查日期:2023-11-08 检查医生:陈建国

空腹血糖

项目名称	检查结果	单位	参考值	提示
葡萄糖(GLU)	4.95	mmol/L	3.89--6.1	

***小结:**

未见异常

操作员：王文静 检查日期:2023-11-08 检查医生:陈建国

肝功能九项

项目名称	检查结果	单位	参考值	提示
总蛋白(T PROT)	77.7	g/L	65--85	
白蛋白(ALB)	46.30	g/L	40--55	
球蛋白(GLB)	31.40	g/L	15--35	
白蛋白/球蛋白(ALB/GLB)	1.47		1.0--2.5	
总胆红素(TBIL)	12.70	umol/L	0--21	
直接胆红素(DBIL)	2.3	umol/L	0--8.0	
间接胆红素(IBIL)	10.40	umol/L	0--17.39	
丙氨酸氨基转移酶(ALT)	25.00	U/L	7--40	
门冬氨酸氨基转移酶(AST)	25.00	U/L	13--35	
谷草比谷丙	1.00		0.4--2.5	

***小结:**

未见异常

操作员：王文静 检查日期:2023-11-08

检查医生:陈建国

血脂四项

项目名称	检查结果	单位	参考值	提示
动脉硬化指数	2.97		1.31--3.19	
总胆固醇(CHOL)	4.58	mmol/L	2.59--5.2	
甘油三脂(TG)	1.11	mmol/L	0.7--1.7	
低密度脂蛋白(LDL)	3.18	mmol/L	0--4.13	
高密度脂蛋白(HDL)	1.07	mmol/L	0.77--1.55	

***小结:**

未见异常

操作员：王文静 检查日期:2023-11-08

检查医生:陈建国

肾功能五项

项目名称	检查结果	单位	参考值	提示
------	------	----	-----	----

肌酐(CREA)	58.00	umol/L	41--73	
尿酸(UA)	291.00	umol/L	140--340	
β 2 微球蛋白测定	1.61	mg/L	0.8--1.8	
尿素测定 (Urea)	3.50	mmol/L	2.6--7.5	
尿微量白蛋白	26.50	ug/ml	0--30	

***小结:**

未见异常

操作员：王文静 检查日期:2023-11-08 检查医生:陈建国

大同现代医学检验实验室

液基薄层细胞学图文报告

ID: 2023091244

病理号: 087435

姓名: 胡艳婷

性别: 女

年龄: 34岁

送检科室: 体检科

电话号码: 18335206236

床号:

病历号:

体检号: 2305100911

送检医院: 大同瑞慈康复体检

送检日期: 2023-11-08

末次月经:

送检医生:

采样日期:

报告日期: 2023-11-08

标本满意度: 满意

细胞量: >40%

红细胞:

经期样本:

颈管细胞:

化生细胞:

鳞状细胞:

宫颈柱状细胞:

未见上皮内病变/恶性细胞:

正常范围内:

- 良性反应性改变:
- 炎症:
 - 轻度:
 - 中度:
 - 重度:
 - 放疗:
 - 妊娠:
 - 萎缩性:
 - 宫内避孕器:
 - 其他:

病原体: 滴虫感染: 念珠菌感染: 细菌感染:

提示 HPV 感染: 疱疹病毒感染:

鳞状上皮细胞分析:

- 非典型鳞状细胞:
- 倾向上皮内瘤变:
 - 倾向良性反应性改变:
 - 不能明确意义(ASC-US):
 - 不排除高度病变(ASC-H):
- 上皮内低度病变: 鳞癌:
- 上皮内高度病变:
- CIN2:
 - CIN3:

腺上皮细胞分析:

非典型腺细胞:

- 宫内膜:
- 来源不明:

非典型腺细胞(宫颈管):

- 倾向原位腺癌:
- 不能明确意义:
- 倾向良性反应性改变:

腺癌:

- 宫颈管:
- 宫内膜:
- 其它:

炎细胞:

- 轻度:
- 中度:
- 重度:

可疑腺癌:

诊断意见: 未见上皮内病变或恶性细胞 (NILM)。

建议:

报告医师: 张荣生

地址: 大同市魏都大道 79 号, 本报告医师签字后有效
咨询: 0352-2830587 4006-122-995

妇科细胞学是筛查项目, 出于技术原因, 可能会有假阴性结果, 本检测仅对来样负责, 如果对结果有疑义, 请在收到报告 7 天内与我们联系。

大同瑞慈康复医院 12导联心电图报告

胡艳婷

女

34岁

ID:2305100911

申请科室:瑞慈体检科

体检号:425557

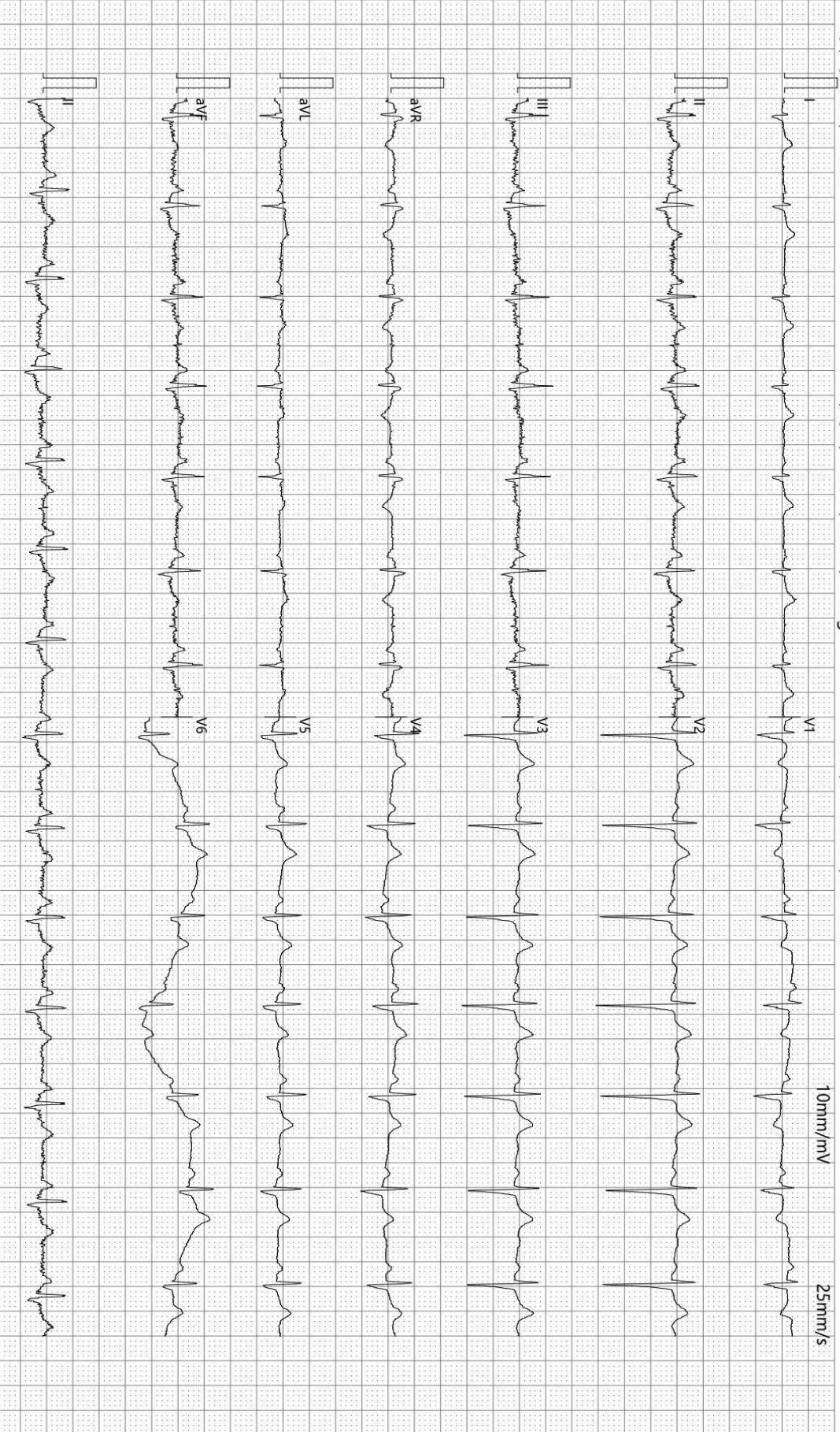
病床号:

HR: 80bpm
QT/QTc:358/415ms

P: 98ms
P/QRS/T :76 / 101 / 47deg.

PR: 150ms
RV5/SV1 :0.475/0.475mV

QRS: 87ms



诊断结果:

- 1.窦性心律
- 2.心电图右偏

-35Hz ACS0

检查:2023-11-08 08:30:00

打印:2023-11-08 08:33:29

报告需医生确认:

SE-1515 V1.40

SEMIP V1.90

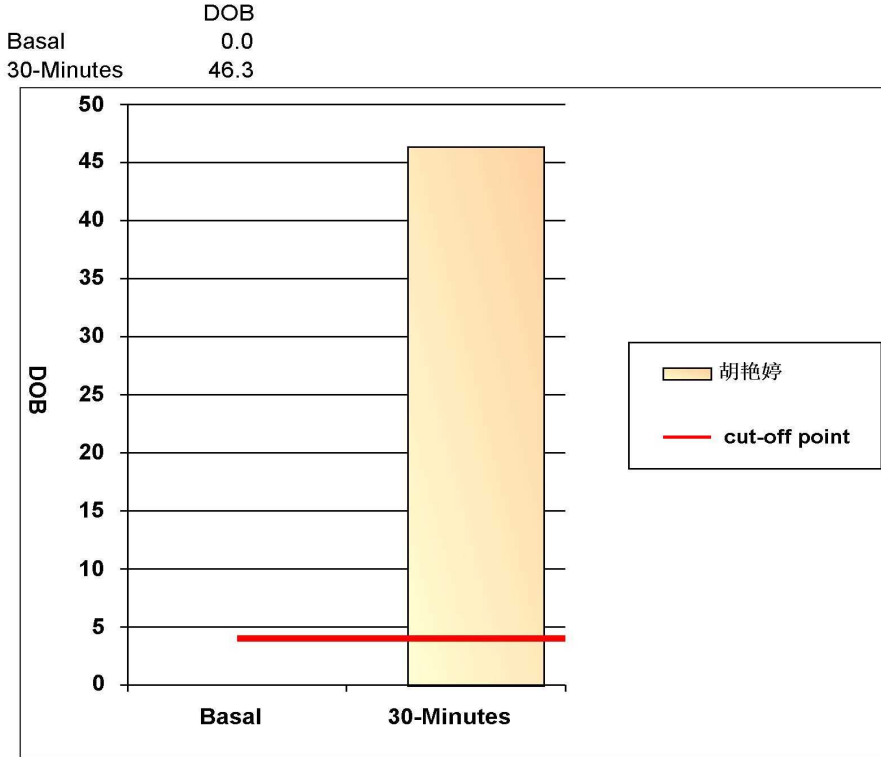
仅供临床参考

大同瑞慈健康体检

¹³C呼气试验检验报告

患者姓名	胡艳婷	年龄	34	性别	女
患者 ID	2305100911	日期	2023年11月08日	联系电话	
申请医生		备注		设备型号	YH08

¹³C呼气试验



阳性参考值 (Delta Over Baseline(DOB)):

30分钟的DOB值:	≥	4.0	阳性+
	<	4.0	阴性-

检测结果: DOB= 46.3 阳性+

结论: 您本次检测的结果为阳性, 有幽门螺杆菌感染

检测医生: 曹居杰

双源 CT 诊断图文报告

流水号: 2305100911

影像号: CT20231107195

姓名: 胡艳婷

年龄: 34 岁

性别: 女

检查设备: 西门子量子双源 CT

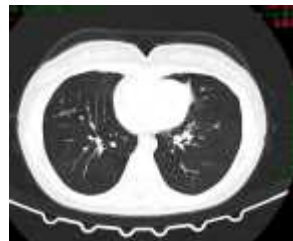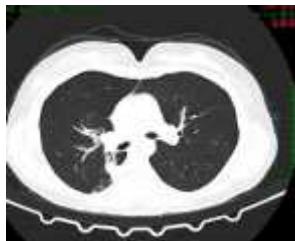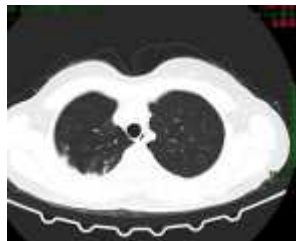体检号: 425557

申请医院: 本院

体检科室: 体检科

检查部位: CT 检查

经典图像:



影像所见:

胸廓对称, 骨性肋骨完整, 胸壁软组织结构良好, 两肺支气管血管纹理走行分布紊乱, 支气管束结构牵拉增粗, 两肺上叶纤维斑状索条影, 部分钙化斑, 邻近壁胸膜增厚粘连, 两肺中下叶纤维结节播散硬化灶, 直径约 0.3cm。双肺通气良好。肺门结构未见异常。纵隔无偏移, 段以上支气管通畅。心影及大血管形态结构正常, 纵隔内未见肿大淋巴结。

影像诊断:

两肺上叶陈旧性纤维斑, 钙化, 查结核病史
两肺中下叶间质纤维粘连, 结节硬化灶形成。

报告医师: 剧艳军

检查日期: 2023-11-08

审核医师: 剧艳军

报告日期: 2023-11-08

超声诊断图文报告

流水号: 2305100911

影像号: 1443785

姓名: 胡艳婷

年龄: 34 岁

性别: 女

检查设备: Vivid E95

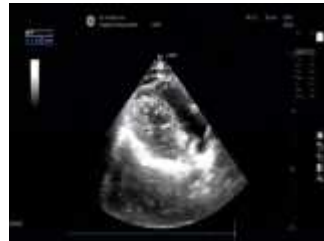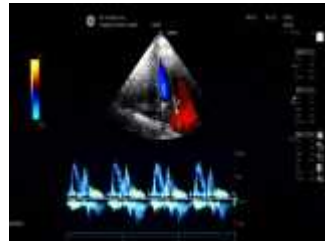
体检号: 425557

申请医院: 本院

体检科室: 体检科

检查部位: 心脏彩超

经典图像:



影像所见:

超声测量 (单位: mm)

升主动脉内径 25 (32±3mm)

左房内径 30 (35mm)

室间隔 10 (8-11mm)

左室内径 39 (47±4mm)

左室后壁 9 (8-11mm)

EF66% (50-80%)

右室内径 25 (36±4mm)

右房内径 28 (36±4mm)

FS36% (28-41%)

主肺动脉内径 20 (23±3mm)

升主动脉内径正常, 心脏各腔室大小正常, 室间隔厚度正常, 左室壁未见明显节段性运动异常, 各瓣膜及启闭功能未见明显异常, 舒张期二尖瓣口血流频谱 E/A>1。

心包腔可见少量积液, 距右室前壁深约 4mm。

影像诊断:

心包腔少量积液

报告医师: 陈玉荣

检查日期: 2023-11-08

审核医师: 陈玉荣

报告日期: 2023-11-08

超声诊断图文报告

流水号: 2305100911

影像号: 1443790

姓名: 胡艳婷

年龄: 34 岁

性别: 女

检查设备: Vivid E95

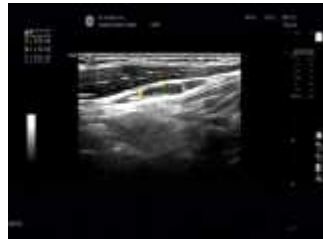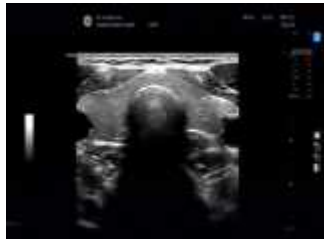体检号: 425557

申请医院: 本院

体检科室: 体检科

检查部位: 甲状腺彩超

经典图像:



影像所见:

甲状腺双侧叶形态正常, 包膜完整, 实质回声均匀, CDFI: 未见异常血流信号。

左侧颈部可见多发低回声结节, 较大者约 1.3*0.3cm, 边界清, 形态规则, 右侧颈部未见明显肿大淋巴结。

影像诊断:

- 1 甲状腺双侧叶未见异常
- 2 左侧颈部多发肿大淋巴结

报告医师: 陈玉荣

检查日期: 2023-11-08

审核医师: 陈玉荣

报告日期: 2023-11-08

超声诊断图文报告

流水号: 2305100911

影像号: 1443793

姓名: 胡艳婷

年龄: 34 岁

性别: 女

检查设备: Vivid E95

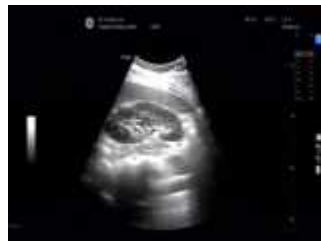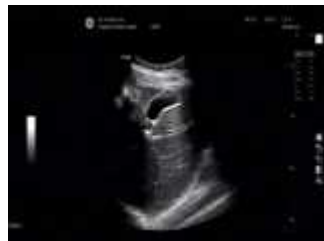体检号: 425557

申请医院: 本院

体检科室: 体检科

检查部位: 腹部彩超

经典图像:



影像所见:

肝脏大小形态正常, 包膜光滑完整, 实质回声均匀, 肝内管道系统走行清晰, 门静脉及肝内胆管不扩张。
胆囊大小形态正常, 壁不厚、光滑, 囊内透声好, 肝外胆管不扩张。
胰腺大小形态正常, 实质回声均匀, 主胰管不扩张。
脾脏大小形态正常, 实质回声均匀, 脾门静脉不宽。
双肾大小形态正常, 皮髓质分界清晰, 集合系统未见分离, 双侧输尿管未见扩张。

影像诊断:

肝、胆、脾、胰、双肾未见明显异常

报告医师: 陈玉荣

检查日期: 2023-11-08

审核医师: 陈玉荣

报告日期: 2023-11-08



大同市医学影像研究中心

注: 本报告仅供临床医生参考!

地址: 大同市魏都大道 79 号。若有疑问, 请致电: 0352---2830580