



2305100768

大同瑞慈健康体检

报 告 册

体检编号	{PI. TJBH}	工号	{PI. RYBH}
姓名	{PI. XM}		
性别	{PI. XB}	年龄	{PI. NL}岁
单位	{PI. DWMC}		
部门	{PI. BM}		
联系电话	{PI. TEL}		
体检日期	{PI. TJRQ}		

{PI. YYMC}
{PI. YYZXDH}

尊敬的 {PI.XM} {PI.XS} 您好！

首先,瑞慈健康体检全体员工欢迎您的光临,并对您的信任表示衷心的感谢！

您于 {PI.TJRQ} (体检编号: {PI.TJBH}) 完成健康检查,本机构的各科医生已根据您的体检项目及结果,汇总成此份健康体检报告,并经总检医生审核。据此提出对您健康状况的综合分析及建议。

瑞慈健康体检倡导“大健康、大康复”,提出“健康是第一财富 (Rich)”的人文理念。希望您仔细阅读并妥善地保管此份健康体检报告,并认真关注报告中的提示与建议,若您对报告内容有任何疑问,可直接与瑞慈健康体检客服部联系,进一步咨询。

健康体检咨询电话: **0352-2824444**

客户服务咨询电话: **0352-2830597**

400-6112995

瑞慈健康体检报告由下列内容组成:

第一部分:主检报告

第二部分:分科分项结果

第三部分:检验报告

第四部分:附表

主检报告

检查综述

{PI.ZS}

医生建议

{PI.JYY}

汇总医生： {PI.JCYS}

主检日期： {PI.JCRQ}

主检医生：

分科结果

身高、体重、血压

项目名称	检查结果	项目名称	检查结果
身高	170cm	体重	59kg
血压	116/58mmHg		

***小结：**

(1) 血压 116/58：本次测量基础血压偏低

操作员：杨彦霞 检查日期：2023-11-03 检查医生：张彬艳

妇科内诊

项目名称	检查结果	项目名称	检查结果
外阴	正常	尿道口	正常
阴道	阴道炎	子宫	拒检
附件	拒检	宫颈	宫颈锥切术后
后穹窿	正常		

***小结：**

(1) 阴道炎

(2) 宫颈锥切术后

操作员：智美玲 检查日期：2024-08-27 检查医生：智美玲

检验报告

宫颈涂片

项目名称	检查结果	单位	参考值	提示
宫颈涂片	巴氏 I 级			

***小结:**

未见异常

操作员：刘慧芳 检查日期:2024-08-28 检查医生:陈建国

尿液分析+尿沉渣

项目名称	检查结果	单位	参考值	提示
白细胞尿	3	个/ul	0--13	
上皮细胞(EC)	1	/HP	0--28	
管型(CAST)	0	个/ul	0--1	
霉菌(尿)	0	/HP	0--0	
结晶	0	/HP	0--10	
透明度(CLA)	清亮			
胆红素(BIL)	-		阴性	
隐血(ERY)	-		阴性	
小圆上皮细胞(SRC)	0	个/ul	0--0	
维生素 C	-		阴性	
异常红细胞	0	个/ul	0--3	
红细胞(正常)	0	个/ul	0--6	
鳞状上皮细胞	1	个/ul	0--0	↑
粘液丝	0	个/ul	0--0	
颜色(Colour)	淡黄色			
尿葡萄糖(GLU)	-		阴性	
酮体(KET)	-		阴性	

比重(SG)	1.020		1.003--1.030	
酸碱度(PH)	6.5		4.5--8.0	
尿蛋白质(PRO)	-		阴性	
尿胆原(URO)	-		阴性	
亚硝酸盐(NIT)	-		阴性	
红细胞(尿)(RBC)	0	个/ul	0--6	
尿白细胞(LEU)	-		阴性	

***小结:**

鳞状上皮细胞偏高(1 /HP)

操作员：梁可欣 检查日期:2023-11-03 检查医生:陈建国

大便常规+便潜血

项目名称	检查结果	单位	参考值	提示
性状	软便			
虫卵	未检见		未检见	
红细胞(大便)	未检见		未检见	
白细胞(大便)	未检见		未检见	
颜色(大便)	黄色			
潜血实验	阴性		阴性	

***小结:**

未见异常

操作员：梁可欣 检查日期:2023-11-03 检查医生:陈建国

血常规（五分类）

项目名称	检查结果	单位	参考值	提示
白细胞(WBC)	6.45	10 ⁹ /L	3.5--9.5	
淋巴细胞绝对值(LY#)	1.19	10 ⁹ /L	1.1--3.2	
淋巴细胞百分比(LY%)	18.5	%	20--50	↓

中性粒细胞绝对值(GR#)	4.69	10 ⁹ /L	1.8--6.3	
中性粒细胞百分比(GR%)	72.7	%	40--75	
嗜碱性粒细胞绝对值(BA#)	0.04	10 ⁹ /L	0--0.06	
嗜碱性粒细胞百分比(BA%)	0.6	%	0--1.0	
嗜酸性粒细胞绝对值(EO#)	0.05	10 ⁹ /L	0.02--0.52	
嗜酸性粒细胞百分比(EO%)	0.8	%	0.4--8.0	
血小板(PLT)	190	10 ⁹ /L	125--350	
血小板分布宽度(PDW)	16.6	%	15--17	
平均血小板体积(MPV)	12.1	fl	6.0--14.0	
血小板压积(PCT)	0.229	%	0.11--0.28	
红细胞(RBC)	3.98	10 ¹² /L	3.8--5.1	
血红蛋白	114	g/L	115--150	↓
红细胞压积(HCT)	34.0	%	35--45	↓
红细胞平均体积(MCV)	85.6	fl	82--100	
平均血红蛋白含量(MCH)	28.5	pg	27--34	
平均血红蛋白浓度(MCHC)	334	g/L	316--354	
单核细胞绝对值(MO#)	0.48	10 ⁹ /L	0.1--0.60	
单核细胞百分比(MO%)	7.4	%	3--10	
红细胞分布宽度标准差(RDW-SD)	43.1	fl	35--56	
红细胞分布宽度变异系数(RDW-CV)	13.2	%	10.6--16.6	
大血小板比率	39.7	%	11--45	
大血小板数目	75	10 ⁹ /L	30--90	
未成熟粒细胞数目	0.01	10 ⁹ /L	0--999	
未成熟粒细胞百分比	0.1	%	0--100	
有核红细胞数目	0.000	10 ⁹ /L	0--9999	
有核红细胞百分比	0.00	/100WBC	0--9999	

***小结：**

淋巴细胞百分比(LY%)偏低(18.5 %) 血红蛋白偏低(114 g/L) 红细胞压积(HCT)偏低(34.0 %)

操作员：贺琰 检查日期:2023-11-03 检查医生:陈建国

空腹血糖

项目名称	检查结果	单位	参考值	提示
葡萄糖(GLU)	4.87	mmol/L	3.89--6.1	

***小结：**

未见异常

操作员：王文静 检查日期:2023-11-03 检查医生:陈建国

肝功能九项

项目名称	检查结果	单位	参考值	提示
总蛋白(T PROT)	71.0	g/L	65--85	
白蛋白(ALB)	49.00	g/L	40--55	
球蛋白(GLB)	22.00	g/L	15--35	
白蛋白/球蛋白(ALB/GLB)	2.23		1.0--2.5	
总胆红素(TBIL)	13.00	umol/L	0--21	
直接胆红素(DBIL)	2.5	umol/L	0--8.0	
间接胆红素(IBIL)	10.50	umol/L	0--17.39	
丙氨酸氨基转移酶(ALT)	11.00	U/L	7--40	
门冬氨酸氨基转移酶(AST)	17.00	U/L	13--35	
谷草比谷丙	1.55		0.4--2.5	

***小结：**

未见异常

操作员：王文静 检查日期:2023-11-03 检查医生:陈建国

血脂四项

项目名称	检查结果	单位	参考值	提示
动脉硬化指数	1.23		1.31--3.19	↓
总胆固醇(CHOL)	4.54	mmol/L	2.59--5.2	
甘油三脂(TG)	0.90	mmol/L	0.7--1.7	
低密度脂蛋白(LDL)	2.16	mmol/L	0--4.13	
高密度脂蛋白(HDL)	1.75	mmol/L	0.77--1.55	↑

***小结：**

动脉硬化指数偏低(1.23) 高密度脂蛋白(HDL)偏高(1.75 mmol/L)

操作员：王文静 检查日期:2023-11-03 检查医生:陈建国

肾功能五项

项目名称	检查结果	单位	参考值	提示
肌酐(CREA)	48.00	umol/L	41--73	
尿酸(UA)	219.00	umol/L	140--340	
β2 微球蛋白测定	1.71	mg/L	0.8--1.8	
尿素测定 (Urea)	3.60	mmol/L	2.6--7.5	
尿微量白蛋白	25.60	ug/ml	0--30	

***小结：**

未见异常

操作员：王文静 检查日期:2023-11-03 检查医生:陈建国

大同现代医学检验实验室

液基薄层细胞学图文报告

ID: 2024105456

病理号: 098186

姓名: 王佳莉

性别: 女

年龄: 32岁

送检科室:

电话号码: 13835216680

床号:

病历号:

体检号: 2305100768

送检医院: 大同瑞慈康复体检

送检日期: 2024-08-28

末次月经:

送检医生:

采样日期:

报告日期: 2024-08-28

标本满意度: 满意

细胞量: >45%

红细胞:

经期样本:

颈管细胞:

化生细胞:

鳞状细胞:

宫颈柱状细胞:

未见上皮内病变/恶性细胞:

正常范围内:

良性反应性改变:

- 炎症:
 - 轻度:
 - 中度:
 - 重度:
- 放疗:
- 妊娠:
- 萎缩性:
- 宫内避孕器:
- 其他:

病原体: 滴虫感染: 念珠菌感染: 细菌感染:

提示 HPV 感染: 疱疹病毒感染:

鳞状上皮细胞分析:

非典型鳞状细胞:

- 倾向上皮内瘤变:
- 倾向良性反应性改变:
- 不能明确意义(ASC-US):
- 不排除高度病变(ASC-H):

上皮内低度病变: 鳞癌:

上皮内高度病变:

- CIN2:
- CIN3:

腺上皮细胞分析:

非典型腺细胞:

- 宫内膜:
- 来源不明:

非典型腺细胞(宫颈管):

- 倾向原位腺癌:
- 不能明确意义:
- 倾向良性反应性改变:

腺癌:

- 宫颈管:
- 宫内膜:
- 其它:

炎细胞:

- 轻度:
- 中度:
- 重度:

可疑腺癌:

诊断意见: 未见上皮内病变或恶性细胞(NILM)。

建议:

报告医师: 张荣生

地址: 大同市魏都大道79号, 本报告医师签字后有效
咨询: 0352-2830587 4006-122-995

妇科细胞学是筛查项目, 出于技术原因, 可能会有假阴性结果, 本检测仅对来样负责, 如果对结果有疑义, 请在收到报告7天内与我们联系。

大同瑞慈康复医院 12导联心电图报告

王佳莉

女

32岁

ID:2305100768

申请科室:瑞慈体检科

体检号:425414

病床号:

HR: 76bpm
QT/QTc:362/409ms

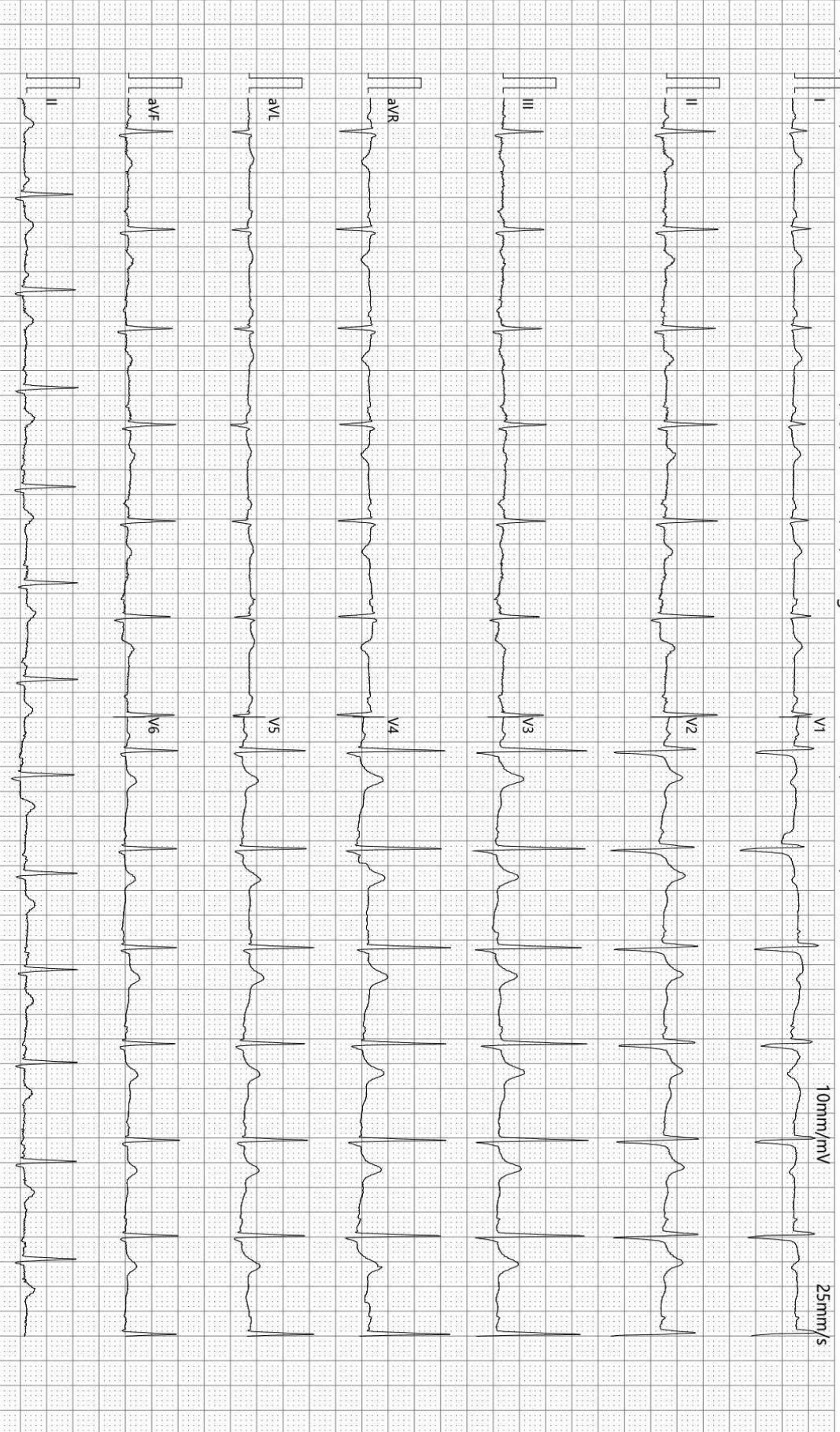
P: 90ms
P/QRS/T: -42 / 73 / 14deg

PR: 133ms
RV5/SV1: 1.192/0.742mV

QRS: 101 ↑ ms

10mm/mV

25mm/s



诊断结果:

- 1 窦性心律
- 2 正常心电图

报告需医生确认:

张云生

SEMIP V1.90

仅供临床参考

-35Hz AC50

检查:2023-11-03 11:19:55

打印:2023-11-03 11:27:39

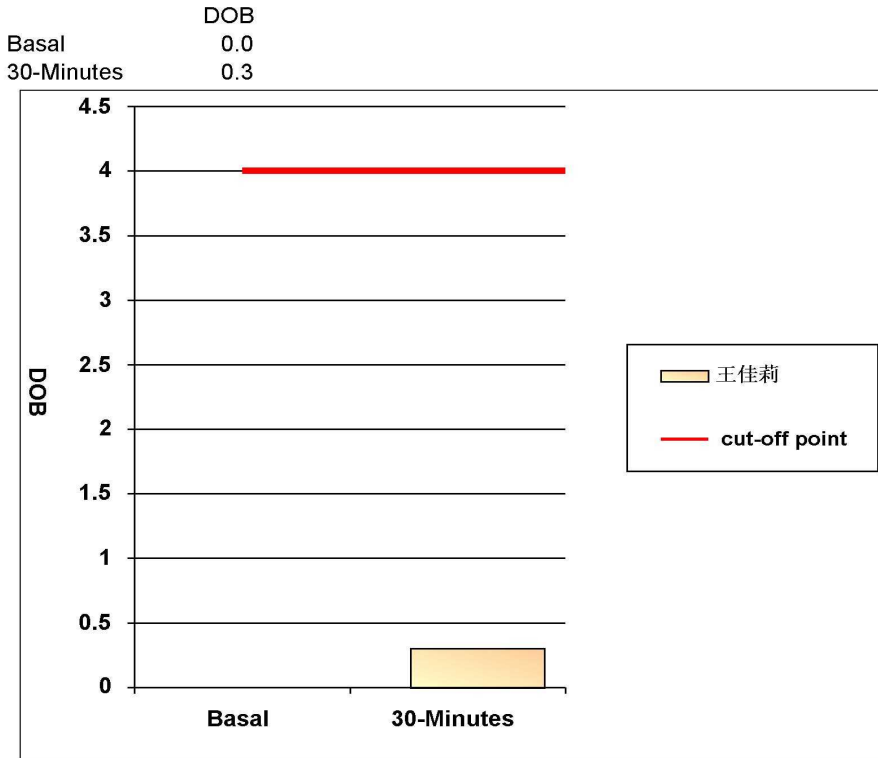
SE-15T5 V1.40

大同瑞慈健康体检

¹³C呼气试验检验报告

患者姓名	王佳莉	年龄	32	性别	女
患者 ID	2305100768	日期	2023年11月03日	联系电话	
申请医生		备注		设备型号	YH08

¹³C呼气试验



阳性参考值 (Delta Over Baseline(DOB)):

30分钟的DOB值:	≥ 4.0	阳性+
	< 4.0	阴性-

检测结果: **DOB= 0.3** **阴性-**

结论: 您本次检测结果为阴性, 正常, 无感染

检测医生: 曹居杰

超声诊断图文报告

流水号: 2305100768

影像号: 1439370

姓名: 王佳莉

年龄: 32 岁

性别: 女

检查设备: Vivid E95

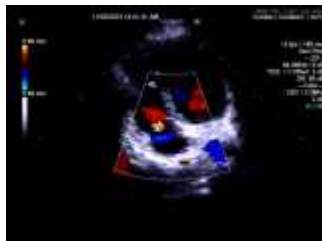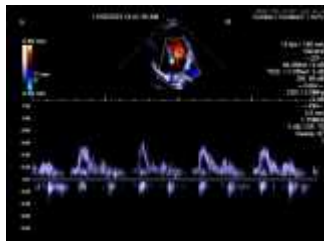
体检号: 425414

申请医院: 本院

体检科室: 体检科

检查部位: 心脏彩超

经典图像:



影像所见:

超声测量 (单位: mm)

升主动脉内径 23 (32±3mm)

左房内径 26 (35mm)

室间隔 8 (8-11mm)

左室内径 40 (47±4mm)

左室后壁 8 (8-11mm)

EF69% (50-80%)

右室内径 25 (36±4mm)

右房内径 28 (36±4mm)

FS38% (28-41%)

主肺动脉内径 20 (23±3mm)

升主动脉内径正常, 心脏各腔室大小正常, 室间隔厚度正常, 左室壁未见明显节段性运动异常, 三尖瓣回声正常, 收缩期房侧可见少量返流信号, 余瓣膜及启闭功能未见明显异常, 舒张期二尖瓣口血流频谱 E/A>1, 心包腔未见积液。

影像诊断:

三尖瓣少量返流

报告医师: 李菊蓉

检查日期: 2023-11-03

审核医师: 李菊蓉

报告日期: 2023-11-03

超声诊断图文报告

流水号: 2305100768

影像号: 1439397

姓名: 王佳莉

年龄: 32 岁

性别: 女

检查设备: Vivid E95

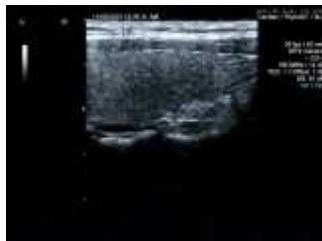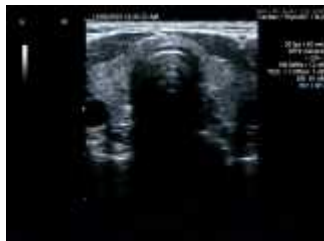体检号: 425414

申请医院: 本院

体检科室: 体检科

检查部位: 甲状腺彩超

经典图像:



影像所见:

甲状腺双侧叶形态正常, 包膜完整, 实质回声均匀, CDFI: 未见异常血流信号。
双侧颈部未见明显肿大淋巴结。

影像诊断:

甲状腺双侧叶未见异常

报告医师: 李菊蓉

检查日期: 2023-11-03

审核医师: 李菊蓉

报告日期: 2023-11-03

超声诊断图文报告

流水号: 2305100768

影像号: 1439403

姓名: 王佳莉

年龄: 32 岁

性别: 女

检查设备: Vivid E95

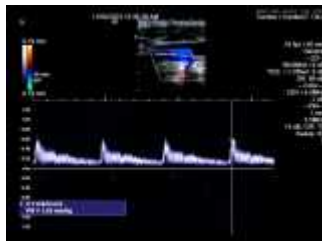
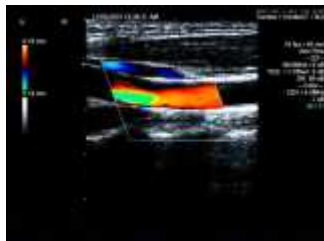
体检号: 425414

申请医院: 本院

体检科室: 体检科

检查部位: 颈部血管彩超

经典图像:



影像所见:

右锁骨下动脉起始处、双侧颈总动脉、颈内、颈外动脉起始段内中膜不增厚，内壁欠光滑，管壁未见明确强回声斑。CDFI: 血流充盈好。PW: 频谱形态正常。

双侧椎动脉走行正常，椎动脉内径正常，管壁不厚，管腔内为无回声，CDFI: 血流充盈好。PW: 频谱正常。

影像诊断:

双侧颈动脉、椎动脉未见明显异常

报告医师: 李菊蓉

检查日期: 2023-11-03

审核医师: 李菊蓉

报告日期: 2023-11-03

超声诊断图文报告

流水号: 2305100768

影像号: 1439410

姓名: 王佳莉

年龄: 32 岁

性别: 女

检查设备: Vivid E95

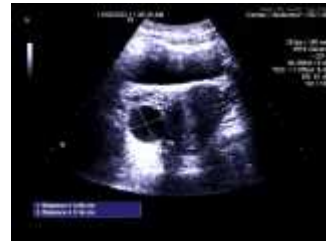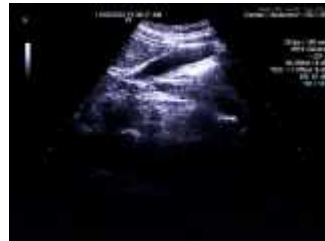体检号: 425414

申请医院: 本院

体检科室: 体检科

检查部位: 全腹彩超

经典图像:



影像所见:

肝脏大小形态正常, 包膜光滑完整, 实质回声均匀, 肝内管道系统走行清晰, 门静脉及肝内胆管不扩张。

胆囊大小形态正常, 壁不厚、光滑, 囊内透声好, 肝外胆管不扩张。

胰腺大小形态正常, 实质回声均匀, 主胰管不扩张。

脾脏大小形态正常, 实质回声均匀, 脾门静脉不宽。

双肾大小形态正常, 皮髓质分界清晰, 集合系统未见分离, 双侧输尿管未见扩张。

膀胱充盈佳, 未见明显异常。

后位子宫, 大小约 5.0*3.8*4.2cm, 肌壁回声均匀, 内膜线清晰, 厚 1.0cm, 宫颈厚约 2.8cm, 其内探及无回声区, 直径约 0.4cm, 右侧附件区探及囊性结构, 大小约 3.6*3.1cm, 边界清, 内透声尚好, 左侧附件区未见异常。

影像诊断:

1. 宫颈纳囊

2. 右侧附件区囊性结构 考虑右侧卵巢囊肿

报告医师: 李菊蓉

检查日期: 2023-11-03

审核医师: 李菊蓉

报告日期: 2023-11-03