

2305100760

大同瑞慈健康体检

报 告 册

体检编号	425406	工号	311
姓名	孔维璇		
性别	女	年龄	30岁
单位	山西银行大同分行		
部门	山西银行大同分行-永宁街支行		
联系电话	17735266071		
体检日期	2023-09-26		

尊敬的孔维璇女士您好！

首先，瑞慈健康体检全体员工欢迎您的光临，并对您的信任表示衷心的感谢！

您于 2023-09-26 （体检编号：425406）完成健康检查，本机构的各科医生已根据您的体检项目及结果，汇总成此份健康体检报告，并经总检医生审核。据此提出对您健康状况的综合分析及建议。

瑞慈健康体检倡导“大健康、大康复”，提出“健康是第一财富（Rich）”的人文理念。希望您仔细阅读并妥善地保管此份健康体检报告，并认真关注报告中的提示与建议，若您对报告内容有任何疑问，可直接与瑞慈健康体检客服部联系，进一步咨询。

健康体检咨询电话：**0352-2824444**

客户服务咨询电话：**0352-2830597**

400-6112995

瑞慈健康体检报告由下列内容组成：

第一部分：主检报告

第二部分：分科分项结果

第三部分：检验报告

第四部分：附表

主检报告

检查综述

- 1、【血常规（五分类）】 平均血红蛋白浓度(MCHC)偏低(311 g/L)
- 2、【肝功能九项】 总胆红素(TBIL)偏高(22.60 umol/L) 间接胆红素(IBIL)偏高(17.70 umol/L)
- 3、【血脂四项】 甘油三脂(TG)偏低(0.43 mmol/L)
- 4、【尿液分析+尿沉渣】 鳞状上皮细胞偏高(22 /HP)
- 5、【CT检查】 左肾囊肿 余上腹部未见明显异常
- 6、【妇科内诊】 (1) 宫颈：宫颈糜烂 宫颈那囊
- 7、【心电图】 1. 窦性心动过缓伴不齐 2. 异常Q波
- 8、【甲状腺彩超】 甲状腺右侧叶结节 TI-RADS 2级
- 9、【腹部彩超】 胆囊息肉

医生建议

【平均血红蛋白浓度(MCHC)偏低】：

(1) 建议内科咨询，定期复查。

【间接胆红素(IBIL)偏高】：

- (1) 间接胆红素 (IBIL) 是未被肝细胞摄取、未与葡萄糖结合的胆红素为结合胆红素，也就是间接胆红素。
- (2) 间接胆红素升高，是因为血液中的红细胞被大量破坏，大量的间接胆红素被释放入血，同时血液中的间接胆红素含量远远超出了肝细胞对胆红素的摄取、代谢和排泄能力。
- (3) 因此间接胆红素升高，往往提示溶血性黄疸，最有可能就是溶血性贫血，或者是由于输血血型不合及其他恶性疾病导致的溶血。
- (4) 总胆红素、间接胆红素、直接胆红素这三项是反映胆红素代谢的指标，而胆红素长期以来是作为溶血及肝胆疾病的重要异常指标。胆红素检查主要用于黄疸检查，反映肝脏疾病和胆道梗阻，如肝细胞发生炎症坏死等损害时会引起黄疸，胆道疾病及溶血性疾病也可引起黄疸。
- (5) 总胆红素、间接胆红素、直接胆红素均升高：见于肝细胞性黄疸，如急慢性肝炎、肝硬化、肝坏死等。
- (6) 总胆红素及间接胆红素升高：见于溶血性黄疸，如溶血性贫血，溶血性输血反应，新生儿溶血病。
- (7) 总胆红素及直接胆红素升高：见于梗阻性黄疸，如胆石症、胆管炎、肝癌胰头癌等，其升高程度与病情呈正相关，且癌性梗阻高于良性梗阻。
- (8) 总之，看肝功能化验单，要结合病情、病史、查体和其它相关的化验单、影像检查，排除生理性升高的因素（如有无感冒、酗酒、过于劳累、熬夜等情况），全面综合考虑。

【总胆红素(TBIL)偏高】：

- (1) 总胆红素 (TBIL) 能准确反映黄疸的程度。人体的红细胞有一定的寿命，大约是 120 天。
- (2) 当红细胞被破坏死亡后，其中的血红蛋白会被我们人体的肝、脾、骨髓内单核吞噬细胞吞噬破坏分解，在组织酶的作用下，成为血红素和球蛋白，而血红素再进一步被催化还原成胆红素，80-85%的胆红素来源于此，另外还有 20%的胆红素来源于血红蛋白以外的肌红蛋白等在肝脏中产生。
- (3) 未被肝细胞摄取且未与葡萄糖结合的胆红素称之为非结合胆红素，即间接胆红素 (IBIL)。间接胆红素被运载到肝脏，被肝细胞摄取，与葡萄糖醛酸结合，则形成结合胆红素 (DBIL)，即直接胆红素。在这个过程中有一部分会吸收入血，但其水平会维持动态平衡。

(4)总胆红素、间接胆红素、直接胆红素这三项是反映胆红素代谢的指标，而胆红素长期以来是作为溶血及肝胆疾病的重要异常指标。胆红素检查主要用于黄疸检查，反映肝脏疾病和胆道梗阻，如肝细胞发生炎症坏死等损害时会引起黄疸，胆道疾病及溶血性疾病也可引起黄疸。

(5)大多健康体检中发现的胆红素轻度升高并不能反映肝脏有损伤，如果直接胆红素升高的程度不高，一般可能是生理性的原因引起的，如感冒、酗酒、过于劳累、熬夜等情况，只要注意休息、戒酒，过段时间复查肝功能，一般会自行恢复。

(6)生活方面，多吃新鲜果蔬以补充人体所需的维生素，提高人体免疫力，多吃富含蛋白质的食物，如牛肉、鱼、蛋奶，这些都有助于修复受损的肝细胞，促进肝细胞的再生。如果胆红素升高很多，则需要完善相关检查，往消化内科诊断治疗。

【甘油三脂(TG)偏低】：

- (1)可适当增加脂类食品的摄入。
- (2)也可见于甲亢、肾上腺皮质功能低下、肝功能障碍者，往内科咨询，进一步诊治。
- (3)高蛋白，高维生素饮食，适当增加奶、豆类制品、鱼类、新鲜水果和蔬菜。
- (4)适当增加户外活动和日光照射，避免过度劳累，保持良好睡眠。
- (5)定期复查，如检验结果异常，应在医师指导下治疗。

【鳞状上皮细胞偏高】：

(1)在生理情况下，机体正常的新陈代谢都会引起鳞状上皮细胞的脱离，这是一种正常的机体现象。如果长时间出现鳞状上皮细胞偏高的现象时，则有可能是尿路感染、泌尿系统结石等因素导致，应及时往泌尿外科进一步诊断治疗。

【肾囊肿】：

- (1)肾囊肿是肾脏内出现大小不等的与外界不相通的囊性肿块的总称。肾囊肿属于良性肿瘤，在肾囊性疾病中以单纯性肾囊肿最为常见。其发生原因尚可能与先天性肾小球、肾小管结构异常和后天性损伤感染有关。
- (2)单纯性肾囊肿大多数无症状，常在体检彩超时被发现。一般直径大于5cm或者合并感染、破裂、出血时才引起症状，主要表现为腰腹部或背部胀痛，当出现并发症时疼痛加重。
- (3)肾囊肿直径小于4cm，无肾盂肾盏明显受压，无感染、恶变、高血压及症状不明显者，只需密切随访观察，定期彩超检查。
- (4)肾囊肿多数是先天性的，对人体健康没有多大影响，不会癌变，可以工作，可以运动，生活上没什么要特别注意的地方。其发病率可随年龄增长而增高，50岁以上的人有50%可以发现这种囊肿，借助彩超、CT可确诊。
- (5)首次发现，建议作MRI或CT检查，以排除肾内其它占位性病变。
- (6)过大的囊肿，对肾脏本身或周围的器官有压迫症状的，或有炎症的，往外科治疗。定期复查。

【宫颈糜烂】：

- (1)宫颈糜烂是慢性宫颈炎最常见的一种病理改变。由于宫颈表面的鳞状上皮长期浸于碱性炎症分泌物中而剥脱，被宫颈管内柱状上皮所代替，因柱状上皮薄，可显露皮下血管，宫颈表面呈红色，通称宫颈糜烂。
- (2)宫颈糜烂根据糜烂面积大小，可将宫颈糜烂分为三度，轻度指糜烂面小于整个宫颈的1/3；中度指糜烂面占整个宫颈的1/3-2/3；重度指糜烂面超过整个宫颈的2/3。
- (3)宫颈糜烂根据类型分为单纯性糜烂，在炎症初期，糜烂面光滑；颗粒状糜烂，因腺体及间质增生，表面凹凸不平，呈颗粒状；乳头状糜烂，增生更显著，呈乳头状。
- (4)以局部治疗为主，主要有药物局部治疗和物理治疗。
- (5)请在妇科医生指导下规范治疗，并定期复查。

【宫颈那囊】：

- (1)宫颈腺体囊肿又叫宫颈纳氏囊肿（可称‘纳囊’或‘那囊’），同宫颈糜烂、宫颈息肉一样，是慢性宫颈炎的一种表现。
- (2)临床表现时可以看到宫颈表面突出多个大小不一的青白色囊泡（并非紫色），内含黏液，小的有米粒大，大的有玉米粒大，有的可以长得很大，突出于宫颈表面，甚至到达阴道口，根部与宫颈之间有蒂相连，常合并有宫颈肥大。

(3)对其形成原因是在宫颈糜烂愈合过程中，新生的鳞状上皮覆盖宫颈腺管口或伸入腺管，将腺管口阻塞；腺管周围的结缔组织增生或瘢痕形成压迫腺管，使腺管变窄甚至阻塞，腺体分泌物引流受阻，滞留形成的囊肿叫宫颈纳氏囊肿。

(4)对小的纳囊，无任何临床症状可不予处理；对于密集的较小的纳囊或比较大的纳囊，可考虑光疗、激光、微波、自凝刀等物理治疗。

(5)对于较大的突出于宫颈表面的纳囊，可考虑电刀切除治疗。上述治疗方法均无太大痛苦，也基本不会影响日常的工作和生活。

【窦性心动过缓伴不齐】：

(1)可见于正常人、体力劳动者、运动员，无症状者可定期随访，跟踪观察。不需治疗。

(2)如果有症状（胸闷、黑矇、晕厥等）请做动态心电图等相关检查，有明显窦性心动过缓并窦性心律不齐者可积极治疗心动过缓。在医生指导下服用提升心率的药物如：心宝、红参等。如果每分钟心率低于45次伴有晕厥、胸闷等症状时，需安装心脏起搏器。

(3)请前往心内科进一步治疗，长期随访。

【异常Q波】：

(1)也可以见于正常人，不排除既往有陈旧性心肌梗死病史。既往有冠心病、心梗病史者，特别伴ST-T改变，建议在心血管内科医生指导下坚持治疗，严防心脑血管意外事件发生，尤其在秋冬季节。无既往病史者，建议密切动态观察，心血管内科结合临床诊治。

【甲状腺右侧叶结节】：

(1)甲状腺结节是一种常见的甲状腺疾病，很多甲状腺疾病可表现为结节，如可由甲状腺退行性变、炎症、自身免疫性及新生物等多种病变所致。甲状腺结节在各个年龄段的男女人群中均可见到，但中年女性中较多。

(2)甲状腺结节分良性和恶性两大类，良性的占绝大多数，恶性者不足1%，判断甲状腺结节的良恶主要依靠病史、体格检查、放射性核素扫描、穿刺细胞学检查。

(3)建议往外科就诊，进一步检查，明确诊断，结合临床诊治并定期复查。

【胆囊息肉】：

(1)胆囊息肉又称胆囊隆起样病变，其临床症状无特异性，大部分患者为查体时所发现。主要症状为中上腹部隐痛。发病年龄多在30~50岁，以中青年为主。

(2)一般认为，胆囊息肉是胆囊癌的诱发因素，如胆囊息肉大于1cm时，最好先行手术治疗，以杜绝胆囊癌的发生。

(3)胆囊息肉临床特点有，一是发病率逐渐增高。高胆固醇饮食、长期酗酒、过多进食刺激性饮食、饮食规律紊乱如：不吃早餐、晚餐过盛、过多等不良饮食习惯多可造成胆囊息肉的形成；

(4)二是隐蔽攻击性强。胆囊息肉多无症状，85%以上的患者都是在例行体检中发现。3-4mm以下的息肉在CT和核磁共振中难以发现或常常漏诊；

(5)禁酒及含酒精类饮料，因酒精在体内主要通过肝脏分解、解毒，所以，酒精可直接损伤肝功能，引起肝胆功能失调，使胆汁的分泌、排出过程紊乱，从而刺激胆囊息肉增长。

(6)饮食规律、吃好早餐对胆囊息肉患者很重要。肝脏主要分泌胆汁，分泌的胆汁存储入胆囊内，而胆汁的功能主要是消化油性食物。如果不吃早餐，胆汁在胆囊内滞留时间长，可刺激胆囊形成胆囊息肉或使原来的息肉增大或发生变化。所以，要调配营养丰富的早餐和养成吃早餐的生活习惯。

(7)低胆固醇饮食，胆固醇摄入过多，可加重肝胆的代谢负担，并引起多余的胆固醇在胆囊壁结晶、积聚和沉淀，从而形成息肉，所以，胆囊息肉患者应降低胆固醇摄入量，尤其是晚上，应避免进食高胆固醇类食品，如鸡蛋（尤其是蛋黄）、肥肉、海鲜、无鳞鱼类、动物内脏等食品。

(8)宜多食各种新鲜水果、蔬菜，进低脂肪、低胆固醇食品，如香菇、木耳、芹菜、豆芽、海带、藕、鱼肉、兔肉、鸡肉、鲜豆类等；宜多食干豆类及其制品；宜选用植物油，不用动物油；

(9)少吃辣椒、生蒜等刺激性食物或辛辣食品；不用油煎、炸、烤、熏的烹调方法；饮水时，用少量山楂、银杏、绞股蓝草放入水杯中饮用。

汇总医生： 丁昊炜

主检日期： 2023-11-14

主检医生：

分科结果

妇科内诊

项目名称	检查结果	项目名称	检查结果
外阴	正常	尿道口	正常
阴道	通畅	子宫	正常
附件	正常	宫颈	轻度糜烂&宫颈那囊
后穹窿	正常		

***小结：**

(1) 宫颈：宫颈糜烂 宫颈那囊

操作员：智美玲

检查日期:2023-09-26

检查医生：智美玲

检验报告

宫颈涂片

项目名称	检查结果	单位	参考值	提示
宫颈涂片	巴氏 I 级			

*小结:

未见异常

操作员：李丹 检查日期:2023-09-27

检查医生:陈建国

尿液分析+尿沉渣

项目名称	检查结果	单位	参考值	提示
白细胞尿	1	个/ul	0--13	
上皮细胞(EC)	22	/HP	0--28	
管型(CAST)	0	个/ul	0--1	
霉菌(尿)	0	/HP	0--0	
结晶	1	/HP	0--10	
透明度(CLA)	清亮			
胆红素(BIL)	-		阴性	
隐血(ERY)	-		阴性	
小圆上皮细胞(SRC)	0	个/ul	0--0	
维生素 C	-		阴性	
异常红细胞	0	个/ul	0--3	
红细胞(正常)	0	个/ul	0--6	
鳞状上皮细胞	22	个/ul	0--0	↑
粘液丝	0	个/ul	0--0	
颜色(Colour)	淡黄色			
尿葡萄糖(GLU)	-		阴性	
酮体(KET)	-		阴性	

比重(SG)	1.015		1.003--1.030	
酸碱度(PH)	7.5		4.5--8.0	
尿蛋白质(PRO)	-		阴性	
尿胆原(URO)	-		阴性	
亚硝酸盐(NIT)	-		阴性	
红细胞(尿)(RBC)	0	个/ul	0--6	
尿白细胞(LEU)	-		阴性	

***小结:**

鳞状上皮细胞偏高(22 /HP)

操作员：王文静 检查日期:2023-09-26 检查医生:陈建国

血常规（五分类）

项目名称	检查结果	单位	参考值	提示
白细胞(WBC)	4.89	10 ⁹ /L	4--10	
淋巴细胞绝对值(LY#)	1.56	10 ⁹ /L	0.8--4	
淋巴细胞百分比(LY%)	31.9	%	20--40	
中性粒细胞绝对值(GR#)	2.99	10 ⁹ /L	2--7	
中性粒细胞百分比(GR%)	61.1	%	50--70	
嗜碱性粒细胞绝对值(BA#)	0.00	10 ⁹ /L	0--0.1	
嗜碱性粒细胞百分比(BA%)	0.1	%	0--1.0	
嗜酸性粒细胞绝对值(EO#)	0.08	10 ⁹ /L	0.02--0.5	
嗜酸性粒细胞百分比(EO%)	1.6	%	0.5--5	
血小板(PLT)	185	10 ⁹ /L	100--300	
血小板分布宽度(PDW)	15.8	%	15--17	
平均血小板体积(MPV)	10.8	fl	6.5--12	
血小板压积(PCT)	0.199	%	0.108--0.282	
红细胞(RBC)	4.15	10 ¹² /L	3.5--5.0	

血红蛋白	116	g/L	110--150	
红细胞压积(HCT)	37.3	%	37--54	
红细胞平均体积(MCV)	89.9	fl	80--100	
平均血红蛋白含量(MCH)	28.0	pg	27--34	
平均血红蛋白浓度(MCHC)	311	g/L	320--360	↓
单核细胞绝对值(MO#)	0.26	10 ⁹ /L	0.12--1.20	
单核细胞百分比(MO%)	5.3	%	3--12	
红细胞分布宽度标准差(RDW-SD)	41.6	fl	35--56	
红细胞分布宽度变异系数(RDW-CV)	12.7	%	11--16	
大血小板比率	29.4	%	11--45	
大血小板数目	54	10 ⁹ /L	30--90	
未成熟粒细胞数目	0.01	10 ⁹ /L	0--999	
未成熟粒细胞百分比	0.2	%	0--100	
有核红细胞数目	0.000	10 ⁹ /L	0--9999	
有核红细胞百分比	0.00	/100WBC	0--9999	

***小结:**

平均血红蛋白浓度(MCHC)偏低(311 g/L)

操作员：韩凯丽 检查日期:2023-09-26 检查医生:席雁军

空腹血糖

项目名称	检查结果	单位	参考值	提示
葡萄糖(GLU)	4.45	mmol/L	3.89--6.1	

***小结:**

未见异常

操作员：贺琰 检查日期:2023-09-26 检查医生:陈建国

肝功能九项

项目名称	检查结果	单位	参考值	提示
总蛋白(T PROT)	70.6	g/L	65--85	
白蛋白(ALB)	49.40	g/L	40--55	
球蛋白(GLB)	21.20	g/L	15--35	
白蛋白/球蛋白(ALB/GLB)	2.33		1.0--2.5	
总胆红素(TBIL)	22.60	umol/L	0--21	↑
直接胆红素(DBIL)	4.9	umol/L	0--8.0	
间接胆红素(IBIL)	17.70	umol/L	0--17.39	↑
丙氨酸氨基转移酶(ALT)	15.00	U/L	7--40	
门冬氨酸氨基转移酶(AST)	17.00	U/L	13--35	
谷草比谷丙	1.13		0.4--2.5	

***小结:**

总胆红素(TBIL)偏高(22.60 umol/L) 间接胆红素(IBIL)偏高(17.70 umol/L)

操作员：贺琰 检查日期:2023-09-26

检查医生:陈建国

血脂四项

项目名称	检查结果	单位	参考值	提示
动脉硬化指数	2.21		1.31--3.19	
总胆固醇(CHOL)	4.85	mmol/L	2.59--5.2	
甘油三脂(TG)	0.43	mmol/L	0.7--1.7	↓
低密度脂蛋白(LDL)	3.34	mmol/L	0--4.13	
高密度脂蛋白(HDL)	1.51	mmol/L	0.77--1.55	

***小结:**

甘油三脂(TG)偏低(0.43 mmol/L)

操作员：贺琰 检查日期:2023-09-26

检查医生:陈建国

肾功能五项

项目名称	检查结果	单位	参考值	提示
------	------	----	-----	----

肌酐(CREA)	54.00	umol/L	41--73	
尿酸(UA)	283.00	umol/L	140--340	
β 2 微球蛋白测定	0.90	mg/L	0.8--1.8	
尿素测定 (Urea)	3.60	mmol/L	2.6--7.5	
尿微量白蛋白	3.04	ug/ml	0--30	

***小结:**

未见异常

操作员：贺琰 检查日期:2023-09-26 检查医生:陈建国

大同现代医学检验实验室

液基薄层细胞学图文报告

ID: 2023088861

病理号: 085511

姓名: 孔维璇

性别: 女

年龄: 30岁

送检科室: 体检科

电话号码: 17735266071

床号:

病历号:

体检号: 2305100760

送检医院: 大同瑞慈康复体检

送检日期: 2023-09-27

末次月经:

送检医生:

采样日期:

报告日期: 2023-09-27

标本满意度: 满意

细胞量: >40%

红细胞:

经期样本:

颈管细胞:

化生细胞:

鳞状细胞:

宫颈柱状细胞:

未见上皮内病变/恶性细胞:

正常范围内:

- 良性反应性改变:
- 炎症:
 - 轻度:
 - 中度:
 - 重度:
 - 放疗:
 - 妊娠:
 - 萎缩性:
 - 宫内避孕器:
 - 其他:

病原体: 滴虫感染: 念珠菌感染: 细菌感染:

提示 HPV 感染: 疱疹病毒感染:

鳞状上皮细胞分析:

- 非典型鳞状细胞:
- 倾向上皮内瘤变:
 - 倾向良性反应性改变:
 - 不能明确意义(ASC-US):
 - 不排除高度病变(ASC-H):
- 上皮内低度病变: 鳞癌:
- 上皮内高度病变:
- CIN2:
 - CIN3:

腺上皮细胞分析:

非典型腺细胞:

- 宫内膜:
- 来源不明:

非典型腺细胞(宫颈管):

- 倾向原位腺癌:
- 不能明确意义:
- 倾向良性反应性改变:

腺癌:

- 宫颈管:
- 宫内膜:
- 其它:

炎细胞:

- 轻度:
- 中度:
- 重度:

可疑腺癌:

诊断意见: 未见上皮内病变或恶性细胞 (NILM)。

建议:

报告医师: 张荣生

地址: 大同市魏都大道 79 号, 本报告医师签字后有效
咨询: 0352-2830587 4006-122-995

妇科细胞学是筛查项目, 出于技术原因, 可能会有假阴性结果, 本检测仅对来样负责, 如果对结果有疑义, 请在收到报告 7 天内与我们联系。

大同瑞慈康复医院 12导联心电图报告

孔维璇

女

30岁

ID:2305100760

申请科室:瑞慈体检科

体检号:425406

病床号:

HR: 52 ↓ bpm
QT/QTc:398/373ms

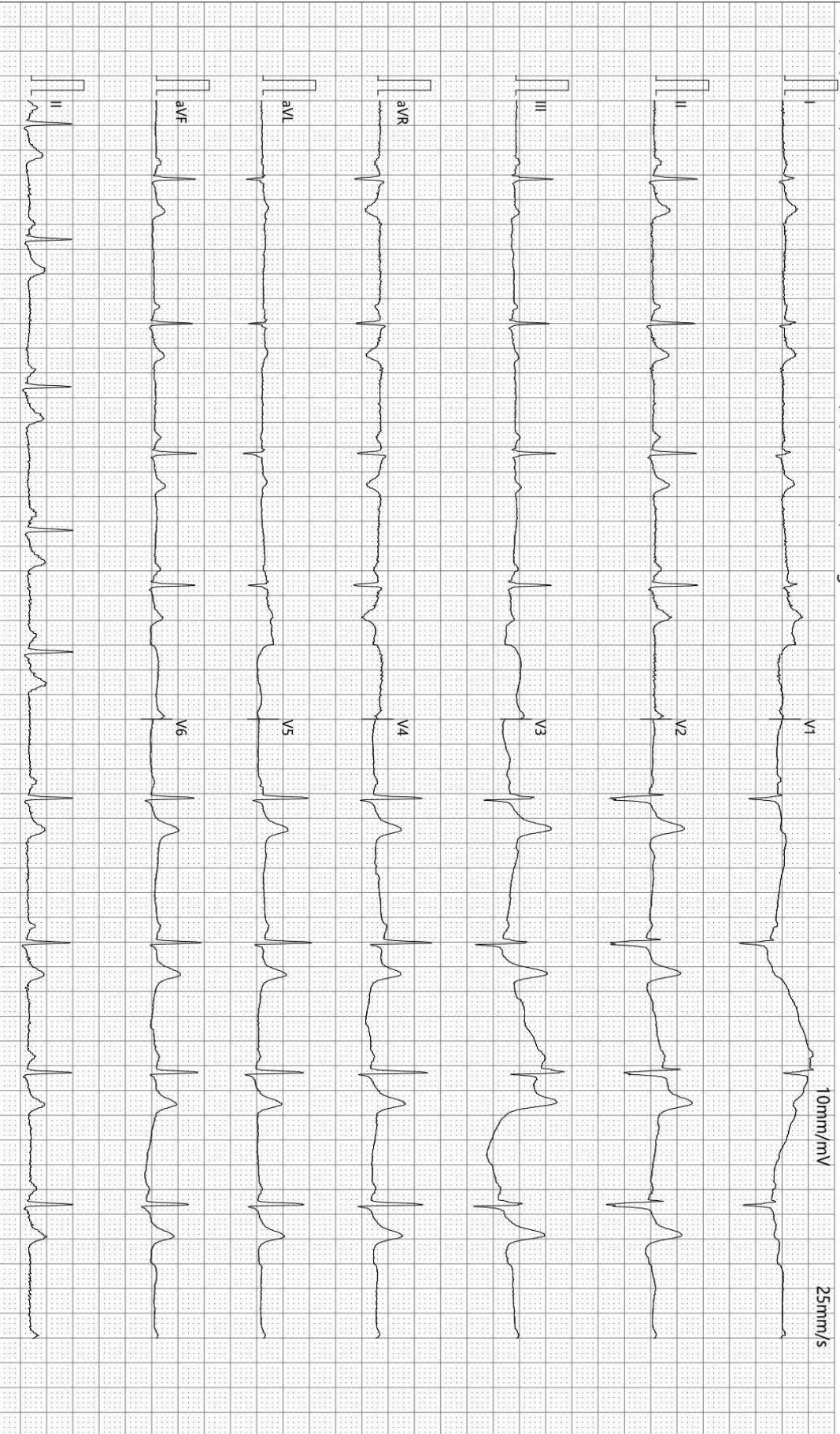
P: 114 ↑ ms
P/QRS/T:66/84/47deg.

PR: 154ms
RV5/SV1:0.886/0.548mV

QRS: 79ms

10mm/mV

25mm/s



诊断结果:

- 1.窦性心动过缓伴不齐
- 2.异常Q波

-35Hz AC50

检查:2023-09-26 11:12:42

打印:2023-09-26 11:19:21

报告需医生确认:

SE-1515 V1.40

SEMIP V1.90

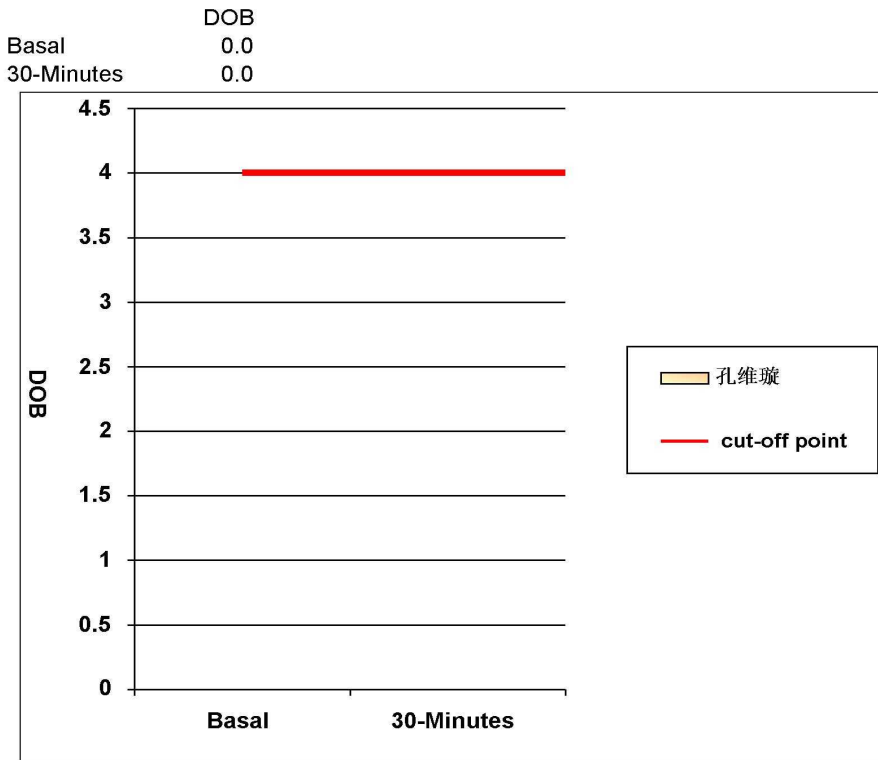
仅供临床参考

大同瑞慈健康体检

¹³C呼气试验检验报告

患者姓名	孔维璇	年龄	30	性别	女
患者 ID	2305100760	日期	2023年09月26日	联系电话	
申请医生		备注		设备型号	YH08

¹³C呼气试验



阳性参考值 (Delta Over Baseline(DOB)):

30分钟的DOB值:	≥ 4.0	阳性+
	< 4.0	阴性-

检测结果: DOB= 0 阴性-

结论: 您本次检测结果为阴性, 正常, 无感染

检测医生: 曹居杰

DR 诊断图文报告

流水号: 2305100760

影像号: DX20230926110

姓名: 孔维璇

年龄: 30 岁

性别: 女

检查设备: 西门子数字 X 线摄影

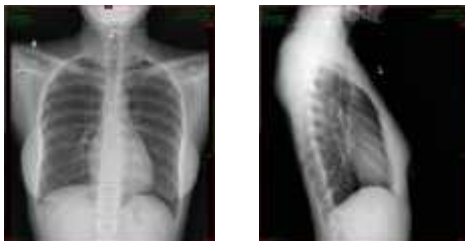体检号: 425406

申请医院: 本院

体检科室: 体检科

检查部位: 胸部照相

经典图像:



影像所见:

胸廓对称。气管居中，纵隔无移位。双肺野清晰。肺门影未见增大。心脏大小、形态正常。双膈面光滑，肋膈角锐利。

影像诊断:

胸部平片未见异常。

报告医师: 李贵

检查日期: 2023-09-26

审核医师: 李贵

报告日期: 2023-09-26

双源 CT 诊断图文报告

流水号: 2305100760

影像号: CT20231113034

姓名: 孔维璇

年龄: 30 岁

性别: 女

检查设备: 西门子量子双源 CT

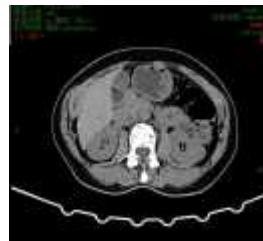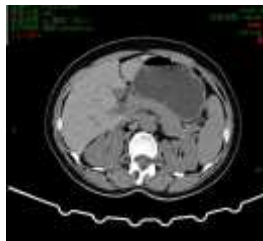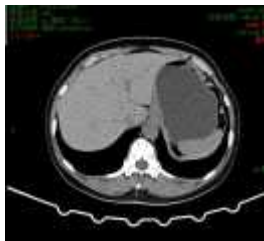体检号: 425406

申请医院: 本院

体检科室: 体检科

检查部位: CT 检查

经典图像:



影像所见:

肝脏形态规则, 肝缘光滑, 肝叶比例协调。肝门结构未见异常, 肝内外胆管未见扩张, 胆囊饱满, 胆囊壁规则未见增厚。双肾形态规则, 皮髓质结构未见异常, 左肾髓质囊状密度减低, 直径约 1.5cm。肾上腺形态未见异常。脾脏未见增大。胰腺大小、形态正常, 未见异常密度, 胃十二指肠充盈良好, 壁规则。腹膜后淋巴结无肿大, 腹腔内未见积液征象。

影像诊断:

左肾囊肿

余上腹部未见明显异常

报告医师: 剧艳军

检查日期: 2023-11-13

审核医师: 剧艳军

报告日期: 2023-11-13

超声诊断图文报告

流水号: 2305100760

影像号: 1405655

姓名: 孔维璇

年龄: 30 岁

性别: 女

检查设备: Vivid E95

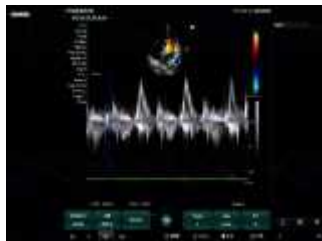
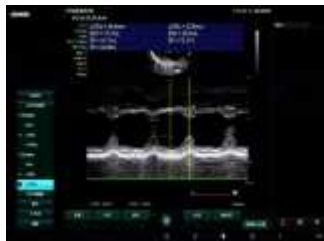体检号: 425406

申请医院: 本院

体检科室: 体检科

检查部位: 心脏彩超

经典图像:



影像所见:

超声测量 (单位: mm)

升主动脉内径 24 (32±3mm)

左房内径 21 (35mm)

室间隔 8 (8-11mm)

左室内径 40 (47±4mm)

左室后壁 9 (8-11mm)

EF72% (50-80%)

右室内径 25 (36±4mm)

右房内径 28 (36±4mm)

FS40% (28-41%)

主肺动脉内径 20 (23±3mm)

升主动脉内径正常, 心脏各腔室大小正常, 室间隔厚度正常, 左室壁未见明显节段性运动异常, 各瓣膜及启闭功能未见明显异常, 舒张期二尖瓣口血流频谱 E/A>1, 心包腔未见积液。

影像诊断:

心脏结构及功能未见明显异常

报告医师: 侯爱兰

检查日期: 2023-09-26

审核医师: 侯爱兰

报告日期: 2023-09-26



大同市医学影像研究中心

注: 本报告仅供临床医生参考!

地址: 大同市魏都大道 79 号。若有疑问, 请致电: 0352---2830580

超声诊断图文报告

流水号: 2305100760

影像号: 1405684

姓名: 孔维璇

年龄: 30 岁

性别: 女

检查设备: Vivid E95

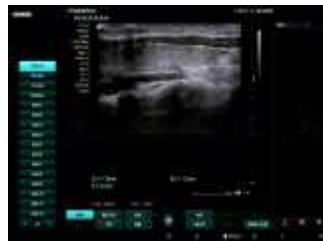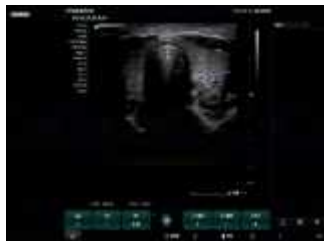体检号: 425406

申请医院: 本院

体检科室: 体检科

检查部位: 甲状腺彩超

经典图像:



影像所见:

甲状腺双侧叶形态正常, 包膜完整, 右侧叶下极探及大小约 0.2*0.1cm 囊性结节, 形态规则, 边界清, 余实质回声均匀, CDFI: 未见异常血流信号。

双侧颈部未见明显肿大淋巴结。

影像诊断:

甲状腺右侧叶结节 TI-RADS 2 级

报告医师: 侯爱兰

检查日期: 2023-09-26

审核医师: 侯爱兰

报告日期: 2023-09-26

超声诊断图文报告

流水号: 2305100760

影像号: 1405686

姓名: 孔维璇

年龄: 30 岁

性别: 女

检查设备: Vivid E95

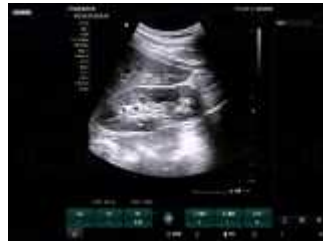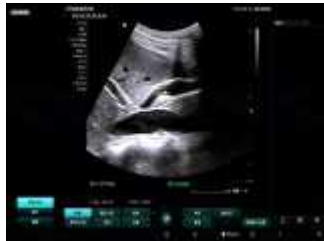体检号: 425406

申请医院: 本院

体检科室: 体检科

检查部位: 腹部彩超

经典图像:



影像所见:

肝脏大小形态正常, 包膜光滑完整, 实质回声均匀, 肝内管道系统走行清晰, 门静脉及肝内胆管不扩张。

胆囊大小形态正常, 壁不厚、欠光滑, 囊壁探及直径约 0.3cm 高回声凸起, 位置固定, 后无声影, 囊内透声好, 肝外胆管不扩张。

胰腺大小形态正常, 实质回声均匀, 主胰管不扩张。

脾脏大小形态正常, 实质回声均匀, 脾门静脉不宽。

双肾大小形态正常, 皮髓质分界清晰, 集合系统未见分离, 双侧输尿管未见扩张。

影像诊断:

胆囊息肉

报告医师: 侯爱兰

检查日期: 2023-09-26

审核医师: 侯爱兰

报告日期: 2023-09-26