



2305100729

大同瑞慈健康体检

报 告 册

| | | | |
|------|---------------|----|-----|
| 体检编号 | 425375 | 工号 | 259 |
| 姓名 | 胡云芳 | | |
| 性别 | 女 | 年龄 | 38岁 |
| 单位 | 山西银行大同分行 | | |
| 部门 | 山西银行大同分行-东信支行 | | |
| 联系电话 | 13835266933 | | |
| 体检日期 | 2023-11-07 | | |

尊敬的胡云芳女士您好！

首先，瑞慈健康体检全体员工欢迎您的光临，并对您的信任表示衷心的感谢！

您于 2023-11-07 （体检编号：425375）完成健康检查，本机构的各科医生已根据您的体检项目及结果，汇总成此份健康体检报告，并经总检医生审核。据此提出对您健康状况的综合分析及建议。

瑞慈健康体检倡导“大健康、大康复”，提出“健康是第一财富（Rich）”的人文理念。希望您仔细阅读并妥善地保管此份健康体检报告，并认真关注报告中的提示与建议，若您对报告内容有任何疑问，可直接与瑞慈健康体检客服部联系，进一步咨询。

健康体检咨询电话：**0352-2824444**

客户服务咨询电话：**0352-2830597**
400-6112995

瑞慈健康体检报告由下列内容组成：

第一部分：主检报告

第二部分：分科分项结果

第三部分：检验报告

第四部分：附表

主检报告

检查综述

- 1、【身高、体重、血压】（1）体重指数 29.36：超重
- 2、【血脂四项】总胆固醇(CHOL)偏高(5.24 mmol/L)
- 3、【尿液分析+尿沉渣】白细胞尿偏高(46 个/u1) 上皮细胞(EC)偏高(38 /HP) 正常红细胞偏高(16 个/u1) 鳞状上皮细胞偏高(38 /HP) 粘液丝偏高(24 /HP) 尿蛋白质(PRO)+- 红细胞(尿)(RBC)偏高(16 个/u1) 尿白细胞(LEU)1+
- 4、【妇科内诊】（1）宫颈：宫颈糜烂
- 5、【甲状腺彩超】甲状腺左侧叶结节 TI-RADS 3 级

医生建议

【超重】：

(1) 体重指数是判断体重超标或偏低的主要指标。体重是反映和衡量一个人健康状况的重要标志之一，过胖和过瘦都不利于健康，身高体重不协调也不会给人以美感。体重的变化，还会直接反映身体长期的热量平衡状态。

(2) 当需要比较及分析一个人的体重对于不同身高的人所带来的健康影响时，体重指数是一个中立而可靠的指标。其主要适用于需要体重测试、体型肥胖和全身检查的人群。

(3) 体重指数(BMI)是世界卫生组织推荐的国际统一使用的肥胖分型标准，也是目前国际上常用的衡量人体胖瘦程度以及是否健康的一个标准，其计算方式为： $BMI = \text{体重(千克)} / \text{身高(米} \times \text{米)}$ 。成人的标准值是 BMI 18.5-23.9 之间。低于 18.5 为体重指数偏低；高于 23.9 则为体重指数偏高。

(4) 一般表现为体重超重或肥胖，超重及肥胖会出现一系列代谢性疾病，如高血压、高血糖、高血脂、高尿酸血症等，所以体重指数偏高者一定要注意控制体重。

(5) 合理控制饮食，食品多样化，食物纤维可适量增加，饮食规律，避免暴饮暴食，低盐、低脂饮食为主，减少高热量食物的摄入。

(6) 加强体育锻炼，每天最少保持 30 分钟的中等强度运动。鼓励每天至少快步走 6000 步比较健康。肥胖患者不适合较剧烈的运动，会加重膝关节的负担，可以选择游泳、划船等对膝关节负荷较小的运动。

(7) 定期检查血糖、血脂、肝功、肝脏 B 超等，积极治疗基础性疾病。

(8) 减少热量摄取及增加热量消耗。强调以健康行为、饮食、运动为主的综合治疗。

【总胆固醇(CHOL)偏高】：

(1) 总胆固醇是脂质的主要成分之一，其数量受年龄、家族、性别、饮食、遗传等多种因素影响。总胆固醇对人体生长发育以及新陈代谢有重要的作用，正常值是 2.59-5.20mmol/L。

(2) 总胆固醇升高后，会增加类脂物质的堆积，会产生更多的血管斑块，进而增加心脑血管疾病的风险。大于 5.21-5.69mmol/L 是胆固醇的临界偏高，即使是一个完全健康的人，只要总胆固醇 > 7.2mmol/L 或低密度脂蛋白 > 4.9mmol/L，未来发生心脑血管的风险就明显增高，应该马上治疗。

(3) 总胆固醇升高根据病因可分为两大类：一是原发性，是由于遗传因素缺陷所致，另一种是继发性，可引起其升高的疾病主要有糖尿病、高血压、甲减、肝肾疾病等。

(4) 降低总胆固醇的治疗中，原发性偏高应积极应用降脂药，曾经选择他汀类药物，胆固醇任不能达标的，可联合用药（如依折麦布等）。

(5) 如果总胆固醇偏高，且患者有糖尿病、高血压、甲减、肝肾疾病或者已经发生心脑血管疾病的人更应积极用药，控制降低疾病风险。

(6)戒烟，增强运动，采用低脂、低糖饮食，少食富含脂肪、胆固醇及饱和脂肪酸的食物，多进食蔬菜、水果、豆制品、粗粮、鱼和高纤维食品。

(7)必要时在医师指导下使用降脂药物治疗，并前往内分泌科复诊。

【鳞状上皮细胞偏高】：

(1)在生理情况下，机体正常的新陈代谢都会引起鳞状上皮细胞的脱离，这是一种正常的机体现象。如果长时间出现鳞状上皮细胞偏高的现象时，则有可能是尿路感染、泌尿系统结石等因素导致，应及时往泌尿外科进一步诊断治疗。

【粘液丝偏高】：

- (1)尿常规中粘液丝是由尿路中细胞分泌出来的，在有尿路感染时分泌会明显增多，且伴有炎症细胞的出现。
- (2)粘液丝偏高，可分为生理性偏高和病理性偏高两种，生理性偏高一般是由于喝水较少导致的尿液浓缩，一般在喝水后就能达到稀释的效果。
- (3)病理性的粘液丝偏高是由于泌尿系炎症或者是前列腺炎导致的，需要注意观察，多喝水，同时有白细胞等炎症细胞增多时，应及时服用抗感染药物治疗。如果仅有粘液丝的增多而没有白细胞等炎症细胞增多时，尿路有炎症的可能性不大。
- (4)建议平时饮食注意清淡，多喝水，少吃油腻和辛辣的食物，要注意个人清洁卫生，勤洗阴部，注意休息。

【红细胞(尿)(RBC)偏高】：

(1)建议泌尿外科复查，结合临床参考。

【尿白细胞(LEU)1+】：

(1)建议泌尿外科诊断治疗。

【白细胞尿偏高】：

(1)白细胞尿偏高，一般提示为泌尿系感染，白细胞数目跟感染的程度相关，细菌感染的程度越重，白细胞数目增加的越高。建议往泌尿外科诊断治疗。

【上皮细胞(EC)偏高】：

- (1)尿液中的上皮细胞主要包括肾小管上皮细胞、移行上皮细胞、鳞状上皮细胞。尿液中出现肾小管上皮细胞，多见于肾小管病变。移行上皮细胞提示相应部位的病变。
- (2)在正常的尿液中可见少量的鳞状上皮细胞，如果鳞状上皮细胞大量增加，并伴有白细胞增多，则提示有炎症，女性患者则因排除阴道分泌物混入的位于阴道表层的扁平上皮细胞。

【尿蛋白质(PRO)+-】：

(1)建议专科复查，结合临床诊治。

【宫颈糜烂】：

- (1)宫颈糜烂是慢性宫颈炎最常见的一种病理改变。由于宫颈表面的鳞状上皮长期浸于碱性炎症分泌物中而剥脱，被宫颈管内柱状上皮所代替，因柱状上皮薄，可显露皮下血管，宫颈表面呈红色，通称宫颈糜烂。
- (2)宫颈糜烂根据糜烂面积大小，可将宫颈糜烂分为三度，轻度指糜烂面小于整个宫颈的 1/3；中度指糜烂面占整个宫颈面积的 1/3-2/3；重度指糜烂面超过整个宫颈的 2/3。
- (3)宫颈糜烂根据类型分为单纯性糜烂，在炎症初期，糜烂面光滑；颗粒状糜烂，因腺体及间质增生，表面凹凸不平，呈颗粒状；乳头状糜烂，增生更显著，呈乳头状。
- (4)以局部治疗为主，主要有药物局部治疗和物理治疗。
- (5)请在妇科医生指导下规范治疗，并定期复查。

【甲状腺左侧叶结节】：

- (1) 甲状腺结节是一种常见的甲状腺疾病，很多甲状腺疾病可表现为结节，如可由甲状腺退行性变、炎症、自身免疫性及新生物等多种病变所致。甲状腺结节在各个年龄段的男女人群中均可见到，但中年女性中较多。
- (2) 甲状腺结节分良性和恶性两大类，良性的占绝大多数，恶性者不足 1%，判断甲状腺结节的良恶主要依靠病史、体格检查、放射性核素扫描、穿刺细胞学检查。
- (3) 建议往外科就诊，进一步检查，明确诊断，结合临床诊治并定期复查。

【正常红细胞偏高】：

- (1) 建议泌尿外科复查，结合临床参考。

汇总医生： 丁昊炜

主检日期： 2023-11-08

主检医生：

分科结果

身高、体重、血压

| 项目名称 | 检查结果 | 项目名称 | 检查结果 |
|------|------------|------|------|
| 身高 | 163cm | 体重 | 78kg |
| 血压 | 124/77mmHg | | |

***小结：**

(1) 体重指数 29.36：超重

操作员：张文静

检查日期:2023-11-07

检查医生：名燕凌

妇科内诊

| 项目名称 | 检查结果 | 项目名称 | 检查结果 |
|------|------|------|------|
| 外阴 | 正常 | 尿道口 | 正常 |
| 阴道 | 通畅 | 子宫 | 正常 |
| 附件 | 正常 | 宫颈 | 轻度糜烂 |
| 后穹窿 | 正常 | | |

***小结：**

(1) 宫颈：宫颈糜烂

操作员：许艳华

检查日期:2023-11-07

检查医生：许艳华

检验报告

宫颈涂片

| 项目名称 | 检查结果 | 单位 | 参考值 | 提示 |
|------|----------|----|-----|----|
| 宫颈涂片 | 巴氏 IIa 级 | | | |

*小结:

未见异常

操作员：王小雪 检查日期:2023-11-07

检查医生:陈建国

尿液分析+尿沉渣

| 项目名称 | 检查结果 | 单位 | 参考值 | 提示 |
|-------------|------|------|-------|----|
| 白细胞尿 | 46 | 个/ul | 0--13 | ↑ |
| 上皮细胞(EC) | 38 | /HP | 0--28 | ↑ |
| 管型(CAST) | 0 | 个/ul | 0--1 | |
| 霉菌(尿) | 0 | /HP | 0--0 | |
| 结晶 | 0 | /HP | 0--10 | |
| 透明度(CLA) | 清亮 | | | |
| 胆红素(BIL) | - | | 阴性 | |
| 隐血(ERY) | - | | 阴性 | |
| 小圆上皮细胞(SRC) | 0 | 个/ul | 0--0 | |
| 维生素 C | - | | 阴性 | |
| 异常红细胞 | 0 | 个/ul | 0--3 | |
| 红细胞(正常) | 16 | 个/ul | 0--6 | ↑ |
| 鳞状上皮细胞 | 38 | 个/ul | 0--0 | ↑ |
| 粘液丝 | 24 | 个/ul | 0--0 | ↑ |
| 颜色(Colour) | 淡黄色 | | | |
| 尿葡萄糖(GLU) | - | | 阴性 | |
| 酮体(KET) | - | | 阴性 | |

| | | | | |
|-------------|-------|------|--------------|---|
| 比重(SG) | 1.020 | | 1.003--1.030 | |
| 酸碱度(PH) | 6.0 | | 4.5--8.0 | |
| 尿蛋白质(PRO) | +- | | 阴性 | |
| 尿胆原(URO) | - | | 阴性 | |
| 亚硝酸盐(NIT) | - | | 阴性 | |
| 红细胞(尿)(RBC) | 16 | 个/ul | 0--6 | ↑ |
| 尿白细胞(LEU) | 1+ | | 阴性 | |

***小结:**

白细胞尿偏高(46 个/ul) 上皮细胞(EC)偏高(38 /HP) 正常红细胞偏高(16 个/ul) 鳞状上皮细胞偏高(38 /HP) 粘液丝偏高(24 /HP) 尿蛋白质(PRO)+- 红细胞(尿)(RBC)偏高(16 个/ul) 尿白细胞(LEU)1+

操作员：赵伟 检查日期:2023-11-07 检查医生:陈建国

血常规（五分类）

| 项目名称 | 检查结果 | 单位 | 参考值 | 提示 |
|----------------|------|--------------------|------------|----|
| 白细胞(WBC) | 6.11 | 10 ⁹ /L | 3.5--9.5 | |
| 淋巴细胞绝对值(LY#) | 1.91 | 10 ⁹ /L | 1.1--3.2 | |
| 淋巴细胞百分比(LY%) | 31.2 | % | 20--50 | |
| 中性粒细胞绝对值(GR#) | 3.62 | 10 ⁹ /L | 1.8--6.3 | |
| 中性粒细胞百分比(GR%) | 59.4 | % | 40--75 | |
| 嗜碱性粒细胞绝对值(BA#) | 0.02 | 10 ⁹ /L | 0--0.06 | |
| 嗜碱性粒细胞百分比(BA%) | 0.3 | % | 0--1.0 | |
| 嗜酸性粒细胞绝对值(EO#) | 0.17 | 10 ⁹ /L | 0.02--0.52 | |
| 嗜酸性粒细胞百分比(EO%) | 2.8 | % | 0.4--8.0 | |
| 血小板(PLT) | 268 | 10 ⁹ /L | 125--350 | |
| 血小板分布宽度(PDW) | 15.4 | % | 15--17 | |
| 平均血小板体积(MPV) | 8.8 | fl | 6.0--14.0 | |

| | | | | |
|---------------------|-------|---------------------|------------|--|
| 血小板压积(PCT) | 0.236 | % | 0.11--0.28 | |
| 红细胞(RBC) | 3.98 | 10 ¹² /L | 3.8--5.1 | |
| 血红蛋白 | 122 | g/L | 115--150 | |
| 红细胞压积(HCT) | 35.9 | % | 35--45 | |
| 红细胞平均体积(MCV) | 90.2 | fl | 82--100 | |
| 平均血红蛋白含量(MCH) | 30.5 | pg | 27--34 | |
| 平均血红蛋白浓度(MCHC) | 339 | g/L | 316--354 | |
| 单核细胞绝对值(MO#) | 0.39 | 10 ⁹ /L | 0.1--0.60 | |
| 单核细胞百分比(MO%) | 6.3 | % | 3--10 | |
| 红细胞分布宽度标准差(RDW-SD) | 43.5 | fl | 35--56 | |
| 红细胞分布宽度变异系数(RDW-CV) | 12.7 | % | 10.6--16.6 | |
| 大血小板比率 | 16.5 | % | 11--45 | |
| 大血小板数目 | 44 | 10 ⁹ /L | 30--90 | |
| 未成熟粒细胞数目 | 0.01 | 10 ⁹ /L | 0--999 | |
| 未成熟粒细胞百分比 | 0.2 | % | 0--100 | |
| 有核红细胞数目 | 0.000 | 10 ⁹ /L | 0--9999 | |
| 有核红细胞百分比 | 0.00 | /100WBC | 0--9999 | |

***小结:**

未见异常

操作员：贺琰 检查日期:2023-11-07 检查医生:陈建国

空腹血糖

| 项目名称 | 检查结果 | 单位 | 参考值 | 提示 |
|----------|------|--------|-----------|----|
| 葡萄糖(GLU) | 4.91 | mmol/L | 3.89--6.1 | |

***小结:**

未见异常

操作员：王文静 检查日期:2023-11-07 检查医生:陈建国

肝功能九项

| 项目名称 | 检查结果 | 单位 | 参考值 | 提示 |
|------------------|-------|--------|----------|----|
| 总蛋白(T PROT) | 69.5 | g/L | 65--85 | |
| 白蛋白(ALB) | 43.00 | g/L | 40--55 | |
| 球蛋白(GLB) | 26.50 | g/L | 15--35 | |
| 白蛋白/球蛋白(ALB/GLB) | 1.62 | | 1.0--2.5 | |
| 总胆红素(TBIL) | 19.00 | umol/L | 0--21 | |
| 直接胆红素(DBIL) | 3.5 | umol/L | 0--8.0 | |
| 间接胆红素(IBIL) | 15.50 | umol/L | 0--17.39 | |
| 丙氨酸氨基转移酶(ALT) | 15.00 | U/L | 7--40 | |
| 门冬氨酸氨基转移酶(AST) | 19.00 | U/L | 13--35 | |
| 谷草比谷丙 | 1.27 | | 0.4--2.5 | |

*小结:

未见异常

操作员：王文静 检查日期:2023-11-07

检查医生:陈建国

血脂四项

| 项目名称 | 检查结果 | 单位 | 参考值 | 提示 |
|-------------|------|--------|------------|----|
| 动脉硬化指数 | 3.05 | | 1.31--3.19 | |
| 总胆固醇(CHOL) | 5.24 | mmol/L | 2.59--5.2 | ↑ |
| 甘油三脂(TG) | 1.18 | mmol/L | 0.7--1.7 | |
| 低密度脂蛋白(LDL) | 3.29 | mmol/L | 0--4.13 | |
| 高密度脂蛋白(HDL) | 1.08 | mmol/L | 0.77--1.55 | |

*小结:

总胆固醇(CHOL)偏高(5.24 mmol/L)

操作员：王文静 检查日期:2023-11-07

检查医生:陈建国

肾功能五项

| 项目名称 | 检查结果 | 单位 | 参考值 | 提示 |
|------------------|--------|--------|----------|----|
| 肌酐(CREA) | 58.00 | umol/L | 41--73 | |
| 尿酸(UA) | 262.00 | umol/L | 140--340 | |
| β 2 微球蛋白测定 | 1.64 | mg/L | 0.8--1.8 | |
| 尿素测定 (Urea) | 3.40 | mmol/L | 2.6--7.5 | |
| 尿微量白蛋白 | 16.33 | ug/ml | 0--30 | |

*小结:

未见异常

操作员：王文静 检查日期:2023-11-07 检查医生:陈建国

大同现代医学检验实验室

液基薄层细胞学图文报告

ID: 2023091158

病理号: 087359

姓名: 胡云芳

性别: 女

年龄: 38岁

送检科室: 体检科

电话号码: 13835266933

床号:

病历号:

体检号: 2305100729

送检医院: 大同瑞慈康复体检

送检日期: 2023-11-07

末次月经:

送检医生:

采样日期:

报告日期: 2023-11-07

标本满意度: 满意

细胞量: >40%

红细胞:

经期样本:

颈管细胞:

化生细胞:

鳞状细胞:

宫颈柱状细胞:

未见上皮内病变/恶性细胞:

正常范围内:

- 良性反应性改变:
- 炎症:
 - 轻度:
 - 中度:
 - 重度:
 - 放疗:
 - 妊娠:
 - 萎缩性:
 - 宫内避孕器:
 - 其他:

病原体: 滴虫感染: 念珠菌感染: 细菌感染:

提示 HPV 感染: 疱疹病毒感染:

鳞状上皮细胞分析:

- 非典型鳞状细胞:
- 倾向上皮内瘤变:
 - 倾向良性反应性改变:
 - 不能明确意义(ASC-US):
 - 不排除高度病变(ASC-H):
- 上皮内低度病变: 鳞癌:
- 上皮内高度病变:
- CIN2:
 - CIN3:

腺上皮细胞分析:

非典型腺细胞:

- 宫内膜:
- 来源不明:

非典型腺细胞(宫颈管):

- 倾向原位腺癌:
- 不能明确意义:
- 倾向良性反应性改变:

- 腺癌:
- 宫颈管:
 - 宫内膜:
 - 其它:
- 炎细胞:
- 轻度:
 - 中度:
 - 重度:
- 可疑腺癌:

诊断意见: 未见上皮内病变或恶性细胞 (NILM)。

建议:

报告医师: 张荣生

地址: 大同市魏都大道 79 号, 本报告医师签字后有效
咨询: 0352-2830587 4006-122-995

妇科细胞学是筛查项目, 出于技术原因, 可能会有假阴性结果, 本检测仅对来样负责, 如果对结果有疑义, 请在收到报告 7 天内与我们联系。

大同瑞慈康复医院 12导联心电图报告

胡云芳

女

38岁

ID:2305100729

申请科室:瑞慈体检科

体检号:425375

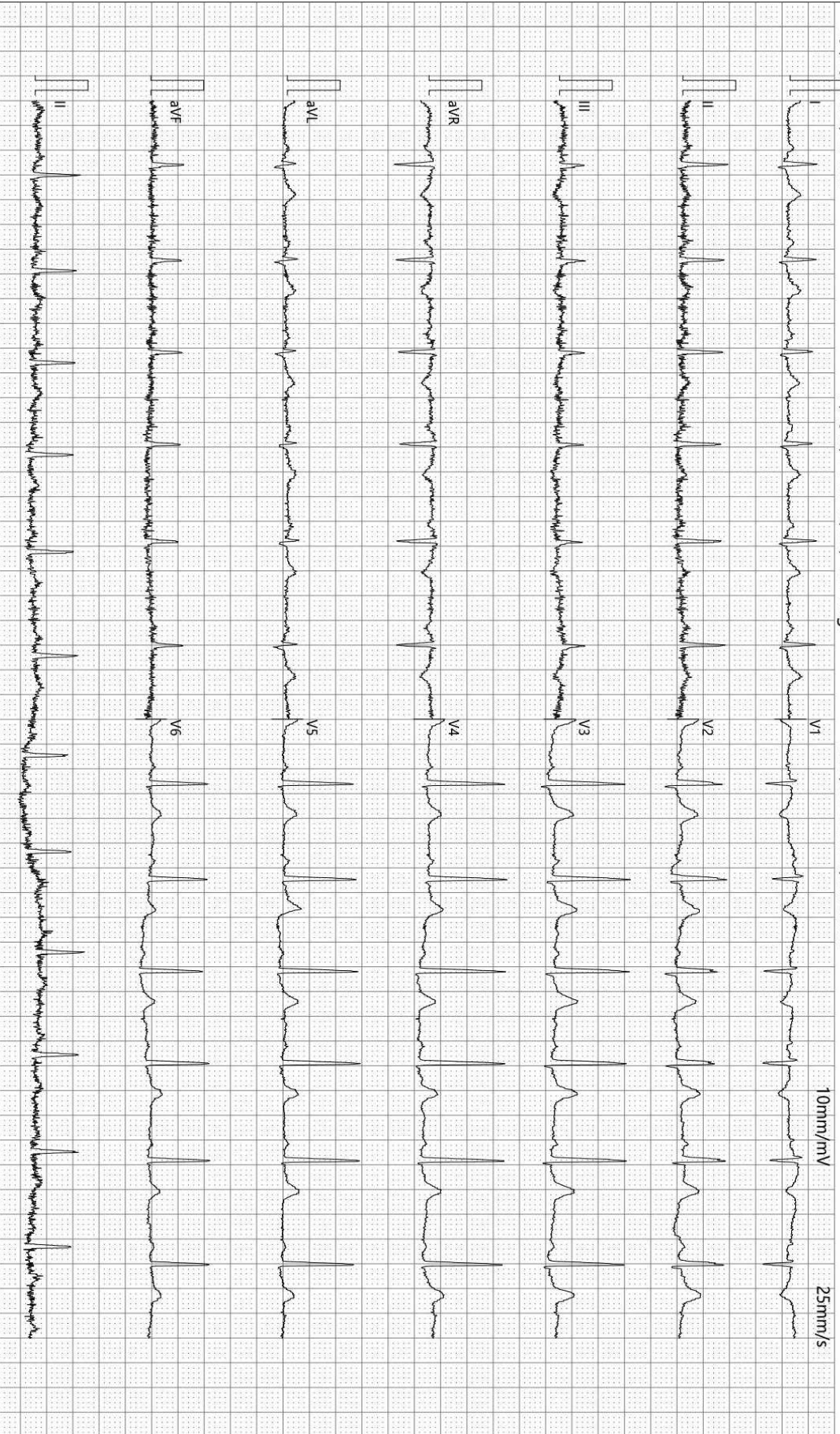
病床号:

HR: 76bpm
QT/QTc:359/404ms

P: 103ms
P/QRS/T: -11 / 67 / -6 1 deg.

PR: 154ms
RV5/SV1: 1.424/0.486mV

QRS: 81ms



诊断结果:

- 1 窦性心律
- 2 正常心电图

报告需医生确认:

胡云芳

SEMIP V1.90

仅供临床参考

-35Hz ACS0

检查:2023-11-07 09:15:42

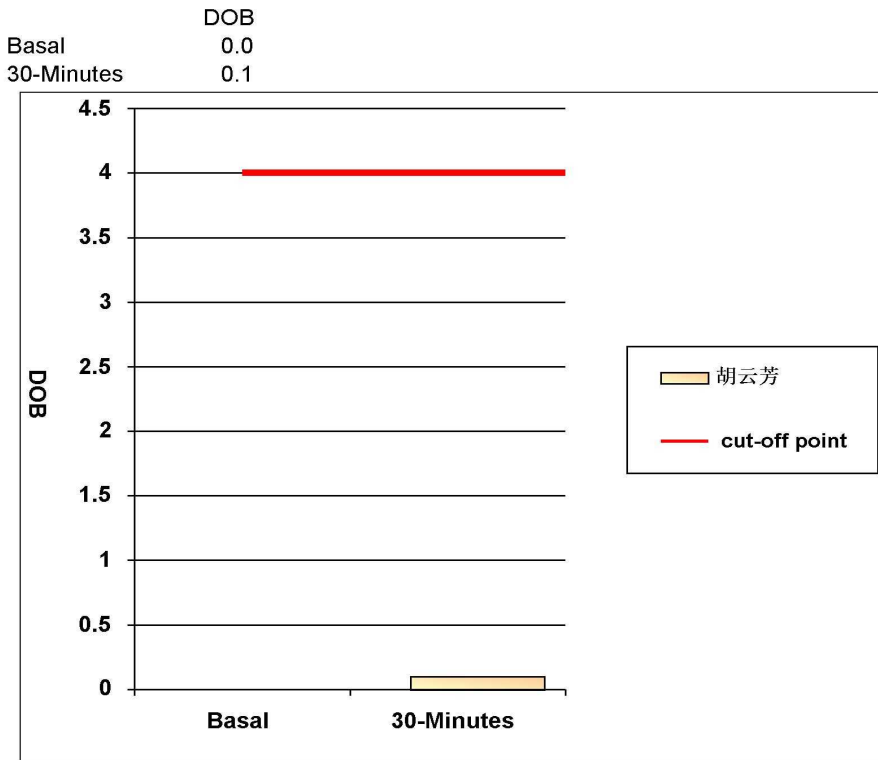
打印:2023-11-07 09:18:38

大同瑞慈健康体检

¹³C呼气试验检验报告

| | | | | | |
|-------|------------|----|-------------|------|------|
| 患者姓名 | 胡云芳 | 年龄 | 38 | 性别 | 女 |
| 患者 ID | 2305100729 | 日期 | 2023年11月07日 | 联系电话 | |
| 申请医生 | | 备注 | | 设备型号 | YH08 |

¹³C呼气试验



阳性参考值 (Delta Over Baseline(DOB)):

| | | |
|------------|-------|-----|
| 30分钟的DOB值: | ≥ 4.0 | 阳性+ |
| | < 4.0 | 阴性- |

检测结果: **DOB= 0.1** **阴性-**

结论: 您本次检测结果为阴性, 正常, 无感染

检测医生: 曹居杰

DR 诊断图文报告

流水号: 2305100729

影像号: DX20231107007

姓名: 胡云芳

年龄: 38 岁

性别: 女

检查设备: 西门子数字 X 线摄影

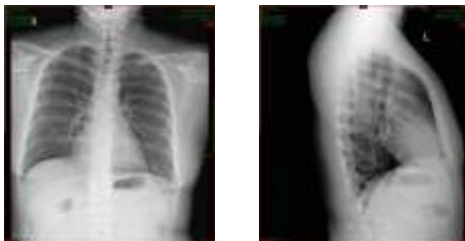体检号: 425375

申请医院: 本院

体检科室: 体检科

检查部位: 胸部照相

经典图像:



影像所见:

胸廓对称。气管居中，纵隔无移位。双肺野清晰。肺门影未见增大。心脏大小、形态正常。双膈面光滑，肋膈角锐利。

影像诊断:

胸部平片未见异常。

报告医师: 李贵

检查日期: 2023-11-07

审核医师: 李贵

报告日期: 2023-11-07

双源 CT 诊断图文报告

流水号: 2305100729

影像号: CT20231107053

姓名: 胡云芳

年龄: 38 岁

性别: 女

检查设备: 西门子量子双源 CT

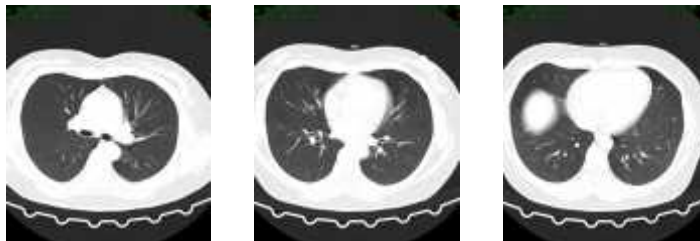体检号: 425375

申请医院: 本院

体检科室: 体检科

检查部位: CT 检查

经典图像:



影像所见:

胸廓对称, 骨性肋骨完整, 胸壁软组织结构良好, 两肺支气管血管纹理走行分布良好, 支气管束结构清晰, 双肺通气良好。肺门结构未见异常。纵隔无偏移, 段以上支气管通畅。心影及大血管形态结构正常, 纵隔内未见肿大淋巴结。胸膜未见异常。

影像诊断:

胸部未见明显异常

报告医师: 剧艳军

检查日期: 2023-11-07

审核医师: 剧艳军

报告日期: 2023-11-07

超声诊断图文报告

流水号: 2305100729

影像号: 1443296

姓名: 胡云芳

年龄: 38 岁

性别: 女

检查设备: Vivid E95

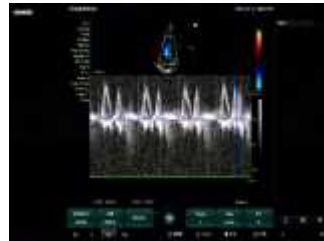
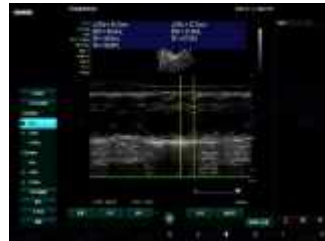
体检号: 425375

申请医院: 本院

体检科室: 体检科

检查部位: 心脏彩超

经典图像:



影像所见:

超声测量 (单位: mm)

升主动脉内径 25 (32±3mm)

左房内径 30 (35mm)

室间隔 10 (8-11mm)

左室内径 43 (47±4mm)

左室后壁 9 (8-11mm)

EF67% (50-80%)

右室内径 25 (36±4mm)

右房内径 28 (36±4mm)

FS36% (28-41%)

主肺动脉内径 20 (23±3mm)

升主动脉内径正常, 心脏各腔室大小正常, 室间隔厚度正常, 左室壁未见明显节段性运动异常, 各瓣膜及启闭功能未见明显异常, 舒张期二尖瓣口血流频谱 E/A>1, 心包腔未见积液。

影像诊断:

心脏结构及功能未见明显异常

报告医师: 侯爱兰

检查日期: 2023-11-07

审核医师: 侯爱兰

报告日期: 2023-11-07

超声诊断图文报告

流水号: 2305100729

影像号: 1443265

姓名: 胡云芳

年龄: 38 岁

性别: 女

检查设备: Vivid E95

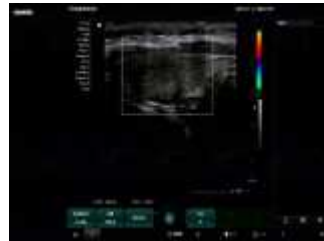
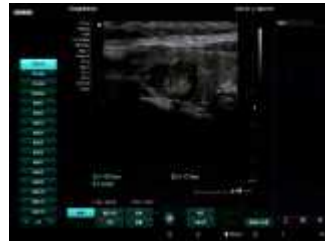体检号: 425375

申请医院: 本院

体检科室: 体检科

检查部位: 甲状腺彩超

经典图像:



影像所见:

甲状腺双侧叶形态正常, 包膜完整, 左侧叶上极探及囊实性结节, 大小约 1.9*1.2cm, 边界清, 其内以实性为主, CDFI: 内部实性部分可见点状血流信号, 余实质回声均匀。双侧颈部未见明显肿大淋巴结。

影像诊断:

甲状腺左侧叶结节 TI-RADS 3 级

报告医师: 侯爱兰

检查日期: 2023-11-07

审核医师: 侯爱兰

报告日期: 2023-11-07

超声诊断图文报告

流水号: 2305100729

影像号: 1443294

姓名: 胡云芳

年龄: 38 岁

性别: 女

检查设备: Vivid E95

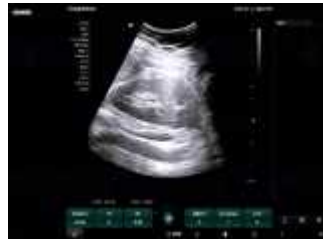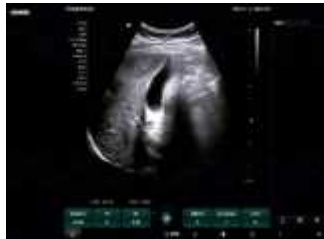体检号: 425375

申请医院: 本院

体检科室: 体检科

检查部位: 腹部彩超

经典图像:



影像所见:

肝脏大小形态正常, 包膜光滑完整, 实质回声均匀, 肝内管道系统走行清晰, 门静脉及肝内胆管不扩张。

胆囊大小形态正常, 壁不厚、光滑, 囊内透声好, 肝外胆管不扩张。

胰腺大小形态正常, 实质回声均匀, 主胰管不扩张。

脾脏大小形态正常, 实质回声均匀, 脾门静脉不宽。

双肾大小形态正常, 皮髓质分界清晰, 集合系统未见分离, 双侧输尿管未见扩张。

影像诊断:

肝、胆、脾、胰、双肾未见明显异常

报告医师: 侯爱兰

检查日期: 2023-11-07

审核医师: 侯爱兰

报告日期: 2023-11-07