



2305100673

大同瑞慈健康体检

报 告 册

体检编号	425319	工号	150
姓名	张继舜		
性别	男	年龄	41岁
单位	山西银行大同分行		
部门	山西银行大同分行-零售业务部		
联系电话	13903526960		
体检日期	2023-11-12		

尊敬的张继舜先生您好！

首先，瑞慈健康体检全体员工欢迎您的光临，并对您的信任表示衷心的感谢！

您于 2023-11-12 （体检编号：425319）完成健康检查，本机构的各科医生已根据您的体检项目及结果，汇总成此份健康体检报告，并经总检医生审核。据此提出对您健康状况的综合分析及建议。

瑞慈健康体检倡导“大健康、大康复”，提出“健康是第一财富（Rich）”的人文理念。希望您仔细阅读并妥善地保管此份健康体检报告，并认真关注报告中的提示与建议，若您对报告内容有任何疑问，可直接与瑞慈健康体检客服部联系，进一步咨询。

健康体检咨询电话：**0352-2824444**

客户服务咨询电话：**0352-2830597**

400-6112995

瑞慈健康体检报告由下列内容组成：

第一部分：主检报告

第二部分：分科分项结果

第三部分：检验报告

第四部分：附表

主检报告

检查综述

- 1、【血脂四项】 总胆固醇(CHOL)偏高(5.62 mmol/L) 甘油三脂(TG)偏高(1.91 mmol/L)
- 2、【肾功能五项】 β 2微球蛋白偏高(2.48 mg/L)
- 3、【心脏彩超】 左室舒张功能轻度减低
- 4、【甲状腺彩超】 甲状腺右侧叶结节 TI-RADS 3级 建议复查
- 5、【颈部血管彩超】 右锁骨下动脉起始处(混合斑)形成
- 6、【动脉硬化检测】 1.1级高血压 2.外周动脉僵硬度增高

医生建议

【总胆固醇(CHOL)偏高】：

(1)总胆固醇是脂质的主要成分之一，其数量受年龄、家族、性别、饮食、遗传等多种因素影响。总胆固醇对人体生长发育以及新陈代谢有重要的作用，正常值是2.59-5.20mmol/L。

(2)总胆固醇升高后，会增加类脂物质的堆积，会产生更多的血管斑块，进而增加心脑血管疾病的风险。大于5.21-5.69mmol/L是胆固醇的临界偏高，即使是一个完全健康的人，只要总胆固醇 $>$ 7.2mmol/L或低密度脂蛋白 $>$ 4.9mmol/L，未来发生心脑血管的风险就明显增高，应该马上治疗。

(3)总胆固醇升高根据病因可分为两大类：一是原发性，是由于遗传因素缺陷所致，另一种是继发性，可引起其升高的疾病主要有糖尿病、高血压、甲减、肝肾疾病等。

(4)降低总胆固醇的治疗中，原发性偏高应积极应用降脂药，曾经选择他汀类药物，胆固醇任不能达标的，可联合用药(如依折麦布等)。

(5)如果总胆固醇偏高，且患者有糖尿病、高血压、甲减、肝肾疾病或者已经发生心脑血管疾病的人更应积极用药，控制降低疾病风险。

(6)戒烟，增强运动，采用低脂、低糖饮食，少食富含脂肪、胆固醇及饱和脂肪酸的食物，多进食蔬菜、水果、豆制品、粗粮、鱼和高纤维食品。

(7)必要时在医师指导下使用降脂药物治疗，并前往内分泌科复诊。

【甘油三脂(TG)偏高】：

(1)甘油三酯是甘油和脂肪酸所构成的有机化合物，甘油三酯测定是脂类代谢的重要指标之一。

(2)甘油三酯增高与冠心病的发生有着重要的相关性，随年龄增大而有上升的趋势，其增高最常见于高脂和过量糖类饮食、肥胖等。

(3)甘油三酯主要功能是为机体提供能量，其正常值在0.7-1.7mmol/L之间，1.7-2.29mmol/L为边缘增高，提示应该注意饮食和运动了。

(4)甘油三酯大于2.3mmol/L，就称为高甘油三酯血症。甘油三酯增高虽然不会直接导致血管斑块的形成，但也会间接引起心脑血管疾病风险增加，同时，当甘油三酯大于5.6mmol/L时，还会增加急性胰腺炎的风险，所以降低甘油三酯的基础主要是控制饮食，饮食控制不佳可以选择药物治疗。

(5)生活方式的干预是控制甘油三酯水平升高的基础，包括减重，增加运动量，限制酒精摄入以及避免食用果糖和高碳水化合物食物。多食蔬菜水果，定期复查。

(6)明显增高者在医师的指导下使用降脂药物治疗，首选他汀和贝特类药物。

【 β 2微球蛋白偏高】：

(1)建议泌尿外科结合临床参考。

【左室舒张功能轻度减低】：

(1)左心室舒张功能是指心肌弹性减低，心脏泵血功能减退。其引起原因，一是随着年龄的增长，心肌组织退行性变。其二是由于冠心病、高血压等慢性心肌病变。一般来说没有原发病变及年龄偏大的人员又无症状，不需要特殊处理，建议心内科结合临床考虑。

【甲状腺右侧叶结节】：

(1)甲状腺结节是一种常见的甲状腺疾病，很多甲状腺疾病可表现为结节，如可由甲状腺退行性变、炎症、自身免疫性及新生物等多种病变所致。甲状腺结节在各个年龄段的男女人群中均可见到，但中年女性中较多。
(2)甲状腺结节分良性和恶性两大类，良性的占绝大多数，恶性者不足1%，判断甲状腺结节的良恶主要依靠病史、体格检查、放射性核素扫描、穿刺细胞学检查。
(3)建议往外科就诊，进一步检查，明确诊断，结合临床诊治并定期复查。

【右锁骨下动脉起始处（混合斑）形成】：

(1)颈动脉斑块是动脉硬化后，血管里面的垃圾沉淀在血管壁形成。斑块又分为硬斑和软斑两种。硬斑比较稳定，不容易脱落，软斑不稳定，容易破裂脱落，从而形成血管栓塞。
(2)建议：1.减低胆固醇水平。2.减低高血糖、高血压等高危因素，将血压、血糖控制在理想水平。3.积极进行生活干预，控制饮食，改善饮食结构，适量增加运动，戒烟限酒。4.必要时药物治疗。

【1级高血压】：

(1)高血压是指收缩期和（或）舒张期动脉血压高于正常，并连续三次不同日测量，血压都高于正常标准，可确定患高血压病。
(2)高血压的发病与遗传、精神过度紧张、肥胖、吸烟、酗酒、嗜盐等因素有关。血压持久增高，可导致心、脑、肾等脏器的损害。
(3)原发性高血压由于目前原因不明（部分与遗传有关），须终身服药降压。高血压主要危害心、脑血管和肾脏。一旦确诊“高血压”就要终生服药。
(4)平时应低盐（每天5~10g）、低脂饮食（少吃动物脂肪与内脏）；忌烟限酒。遵照医嘱坚持服药，定期测量血压，宜控制在140/90mmHg以下，若合并有糖尿病和肾病，要把血压控制在130/80mmHg以下。
(5)血压到正常水平时，说明此时选用的降压药和治疗方案基本合适，但并不意味着高血压已被“治愈”，应坚持治疗。若盲目自行停药或间断服药，常会使血压波动很大，而加重心、脑、肾和血管的损害。
(6)建议您密切关注血压，保持心情舒畅，劳逸结合，适量运动，控制体重，避免过度劳累、情绪激动等。改进生活方式，适当低盐、低脂、低胆固醇饮食，戒烟酒。必要时心血管专科诊治。

【外周动脉僵硬度增高】：

(1)动脉硬化是全身性粥样硬化在肢体局部表现，是全身性动脉内膜及其中膜呈退行性、增生性改变，使血管壁变硬缩小，失去弹性，从而继发血栓形成致使远端血流量进行性减少或中断。
(2)要均衡饮食，要防止其他疾病引起的动脉粥样硬化，如糖尿病、肥胖、高血压。少吃含油脂和胆固醇多的食品，减少盐的摄入，多吃富含高密度脂蛋白的鱼类、海鲜。戒烟限酒，控制体重，保持良好的心态。通过适量的运动，可以明显改善动脉粥样硬化。必要时内科咨询及诊治。

汇总医生： 丁昊炜

主检日期： 2023-11-13

主检医生：

分科结果

身高、体重、血压

项目名称	检查结果	项目名称	检查结果
身高	182cm	体重	67kg
血压	121/71mmHg		

***小结:**

未见异常

操作员：张悦 检查日期:2023-11-12 检查医生：张彬艳

检验报告

血常规（五分类）

项目名称	检查结果	单位	参考值	提示
白细胞(WBC)	5.75	10 ⁹ /L	3.5--9.5	
淋巴细胞绝对值(LY#)	1.41	10 ⁹ /L	1.1--3.2	
淋巴细胞百分比(LY%)	24.5	%	20--50	
中性粒细胞绝对值(GR#)	3.94	10 ⁹ /L	1.8--6.3	
中性粒细胞百分比(GR%)	68.5	%	40--75	
嗜碱性粒细胞绝对值(BA#)	0.02	10 ⁹ /L	0--0.06	
嗜碱性粒细胞百分比(BA%)	0.4	%	0--1.0	
嗜酸性粒细胞绝对值(EO#)	0.03	10 ⁹ /L	0.02--0.52	
嗜酸性粒细胞百分比(EO%)	0.5	%	0.4--8.0	
血小板(PLT)	144	10 ⁹ /L	125--350	
血小板分布宽度(PDW)	16.3	%	15--17	
平均血小板体积(MPV)	11.0	fl	6.0--14.0	
血小板压积(PCT)	0.158	%	0.11--0.28	
红细胞(RBC)	5.09	10 ¹² /L	4.3--5.8	
血红蛋白	153	g/L	130--175	
红细胞压积(HCT)	46.4	%	40--50	
红细胞平均体积(MCV)	91.1	fl	82--100	
平均血红蛋白含量(MCH)	30.0	pg	27--34	
平均血红蛋白浓度(MCHC)	330	g/L	316--354	
单核细胞绝对值(MO#)	0.35	10 ⁹ /L	0.1--0.60	
单核细胞百分比(MO%)	6.1	%	3--10	
红细胞分布宽度标准差(RDW-SD)	42.0	fl	35--56	
红细胞分布宽度变异系数	12.1	%	10.6--16.6	

(RDW-CV)				
大血小板比率	30.8	%	11--45	
大血小板数目	45	10 ⁹ /L	30--90	
未成熟粒细胞数目	0.00	10 ⁹ /L	0--999	
未成熟粒细胞百分比	0.1	%	0--100	
有核红细胞数目	0.000	10 ⁹ /L	0--9999	
有核红细胞百分比	0.00	/100WBC	0--9999	

***小结:**

未见异常

操作员：贺琰 检查日期:2023-11-12 检查医生:陈建国

空腹血糖

项目名称	检查结果	单位	参考值	提示
葡萄糖(GLU)	4.08	mmol/L	3.89--6.1	

***小结:**

未见异常

操作员：王文静 检查日期:2023-11-12 检查医生:陈建国

肝功能九项

项目名称	检查结果	单位	参考值	提示
总蛋白(T PROT)	76.2	g/L	65--85	
白蛋白(ALB)	49.40	g/L	40--55	
球蛋白(GLB)	26.80	g/L	15--35	
白蛋白/球蛋白(ALB/GLB)	1.84		1.0--2.5	
总胆红素(TBIL)	19.60	umol/L	0--26	
直接胆红素(DBIL)	3.6	umol/L	0--8.0	
间接胆红素(IBIL)	16.00	umol/L	0--17.39	
丙氨酸氨基转移酶(ALT)	29.00	U/L	9--50	

门冬氨酸氨基转移酶(AST)	30.00	U/L	15--40	
谷草比谷丙	1.03		0.4--2.5	

***小结:**

未见异常

操作员：王文静 检查日期:2023-11-12 检查医生:陈建国

甲状腺功能系列

项目名称	检查结果	单位	参考值	提示
甲状腺球蛋白(TG)	4.98	ng/ml	3.5--77	
促甲状腺素(TSH)	1.83	uIU/ml	0.55--4.78	
甲状腺过氧化物酶抗体	28.0	IU/ml	0--60	
游离三碘甲状腺原氨酸(FT3)	5.23	pmol/L	3.5--6.5	
游离甲状腺素(FT4)	16.82	pmol/L	11.5--22.70	

***小结:**

未见异常

操作员：王文静 检查日期:2023-11-12 检查医生:陈建国

血脂四项

项目名称	检查结果	单位	参考值	提示
动脉硬化指数	2.10		1.31--3.19	
总胆固醇(CHOL)	5.62	mmol/L	2.59--5.2	↑
甘油三脂(TG)	1.91	mmol/L	0.7--1.7	↑
低密度脂蛋白(LDL)	3.06	mmol/L	0--4.13	
高密度脂蛋白(HDL)	1.46	mmol/L	0.77--1.55	

***小结:**

总胆固醇(CHOL)偏高(5.62 mmol/L) 甘油三脂(TG)偏高(1.91 mmol/L)

操作员：王文静 检查日期:2023-11-12 检查医生:陈建国

肾功能五项

项目名称	检查结果	单位	参考值	提示
肌酐(CREA)	77.00	umol/L	57--97	
尿酸(UA)	327.00	umol/L	200--420	
β 2 微球蛋白测定	2.48	mg/L	0.8--1.8	↑
尿素测定 (Urea)	4.90	mmol/L	3.1--8.0	
尿微量白蛋白	10.47	ug/ml	0--30	

*小结:

β 2 微球蛋白偏高(2.48 mg/L)

操作员：王文静

检查日期:2023-11-12

检查医生:陈建国

肿瘤标志物 2 项

项目名称	检查结果	单位	参考值	提示
癌胚抗原(CEA)	1.94	ng/ml	0--5	
甲胎蛋白(AFP)	2.9	ng/ml	0--7	

*小结:

未见异常

操作员：王文静

检查日期:2023-11-12

检查医生:陈建国

大同瑞慈康复医院 12导联心电图报告

张继舜 男 41岁 体检号:425319

病床号:

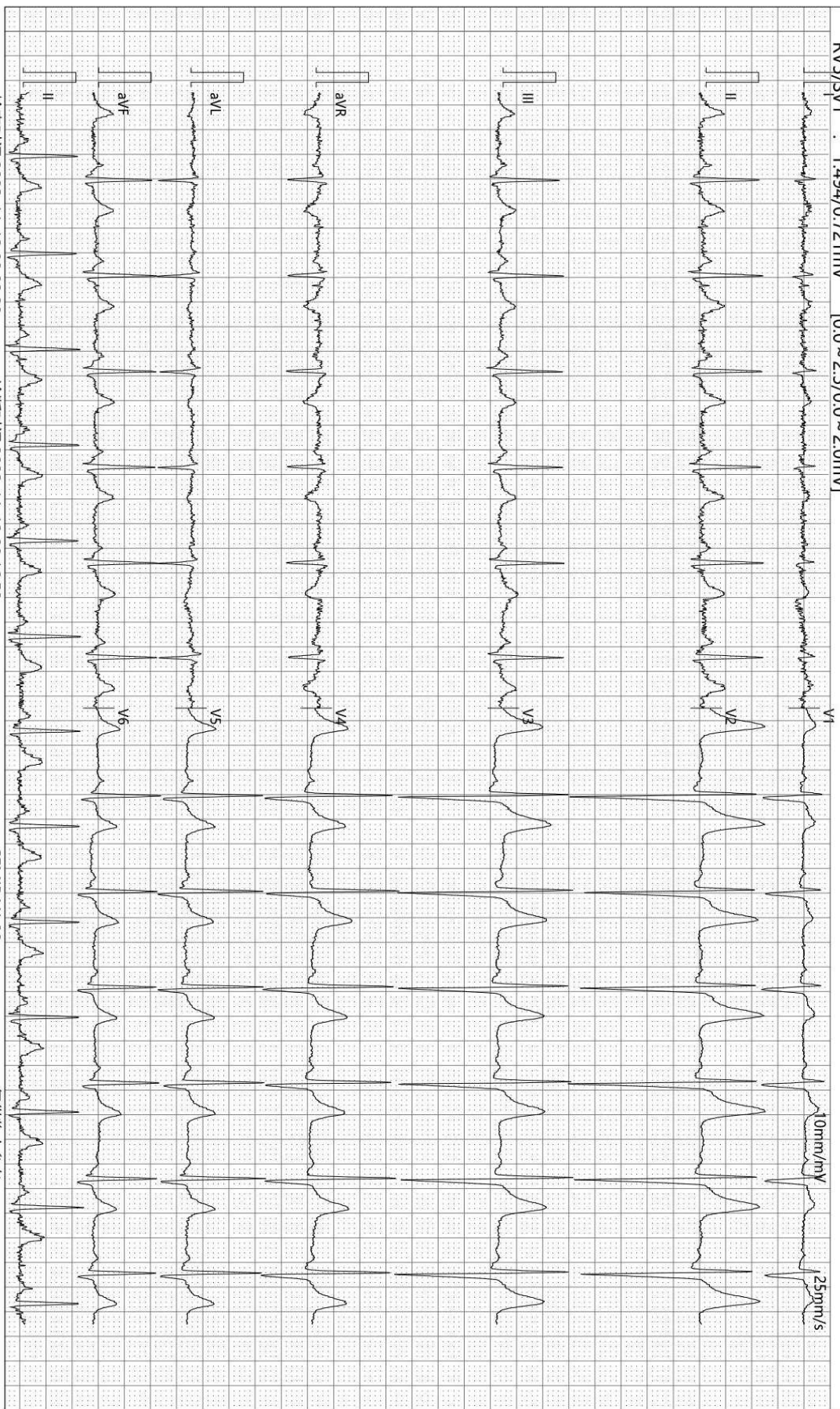
诊断结果:

- 1.窦性心律
- 2.正常心电图

诊断医生:

张继舜

HR	: 77bpm	[60 ~ 100bpm]
P	: 113 f ms	[0 ~ 110ms]
PR	: 147ms	[120 ~ 200ms]
QRS	: 111 f ms	[60 ~ 100ms]
QT/QTc	: 373/423ms	[320 ~ 440/0 ~ 450ms]
P/QRS/T	: 74/85/73deg.	[0 ~ 75/-30 ~ 90/0 ~ 75deg]
RV5/SV1	: 1.494/0.721mV	[0.0 ~ 2.5/0.0 ~ 2.0mV]



检查时间:2023-11-12 08:02:29

诊断时间:2023-11-12 08:16:58

SEMIP V1 90

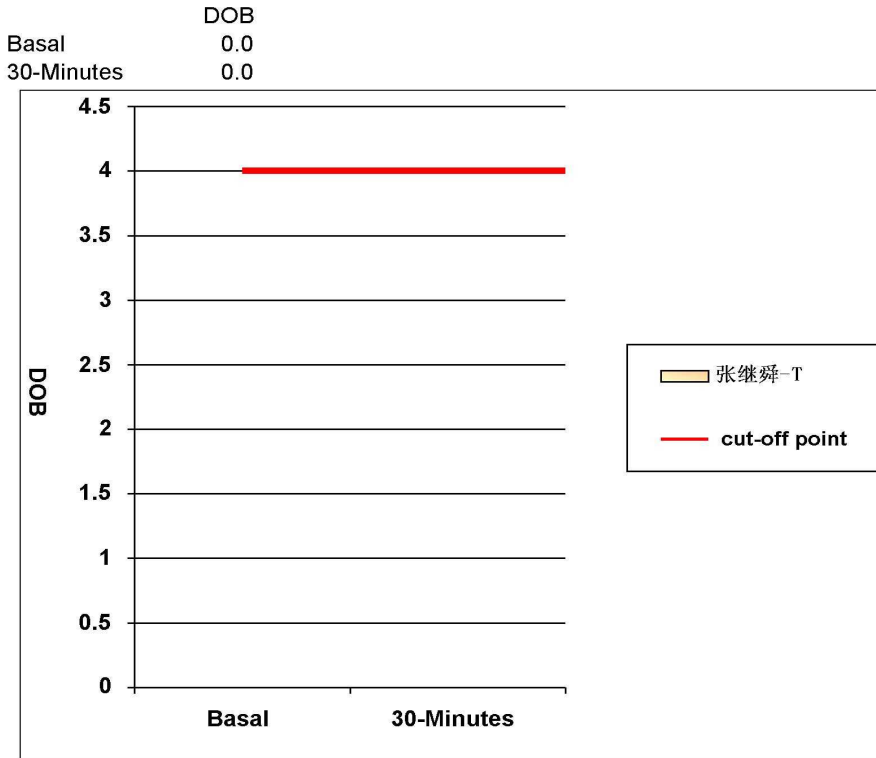
仅供临床参考

大同瑞慈健康体检

¹³C呼气试验检验报告

患者姓名	张继舜-T	年龄	41	性别	男
患者 ID	2305100673	日期	2023年11月12日	联系电话	
申请医生		备注		设备型号	YH08

¹³C呼气试验



阳性参考值 (Delta Over Baseline(DOB)):

30分钟的DOB值:	\geq	4.0	阳性+
	$<$	4.0	阴性-

检测结果: DOB= 0 阴性-

结论: 您本次检测结果为阴性, 正常, 无感染

检测医生: 曹居杰

DR 诊断图文报告

流水号: 2305100673

影像号: DX20231112004

姓名: 张继舜

年龄: 41 岁

性别: 男

检查设备: 西门子数字 X 线摄影

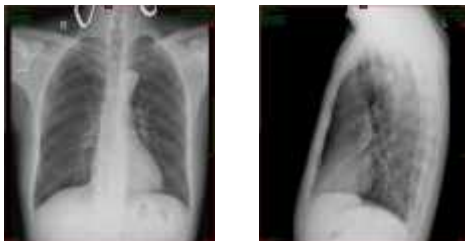
体检号: 425319

申请医院: 本院

体检科室: 体检科

检查部位: 胸部照相

经典图像:



影像所见:

胸廓对称。气管居中，纵隔无移位。双肺野清晰。肺纹理增重。肺门影未见增大。心脏大小、形态正常。双膈面光滑，肋膈角锐利。

影像诊断:

胸部平片未见异常。

报告医师: 李贵

检查日期: 2023-11-12

审核医师: 李贵

报告日期: 2023-11-12

超声诊断图文报告

流水号: 2305100673

影像号: 1446957

姓名: 张继舜

年龄: 41 岁

性别: 男

检查设备: Vivid E95

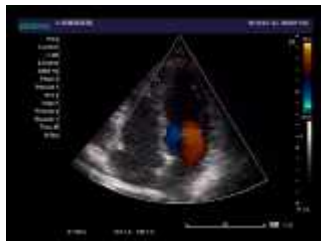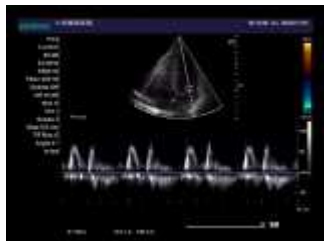
体检号: 425319

申请医院: 本院

体检科室: 体检科

检查部位: 心脏彩超

经典图像:



影像所见:

超声测量 (单位: mm)

升主动脉内径 25 (32±3mm)

左房内径 27 (35mm)

室间隔 10.6 (8-11mm)

左室内径 47 (47±4mm)

左室后壁 10.6 (8-11mm)

EF67% (50-80%)

右室内径 33 (36±4mm)

右房内径 32 (36±4mm)

FS33% (28-41%)

主肺动脉内径 22 (23±3mm)

升主动脉内径正常, 心脏各腔室大小正常, 室间隔厚度正常, 左室壁未见明显节段性运动异常, 各瓣膜及启闭功能未见明显异常, 舒张期二尖瓣口血流频谱 E/A<1, 心包腔未见积液。

影像诊断:

左室舒张功能轻度减低

报告医师: 李菊蓉

检查日期: 2023-11-12

审核医师: 李菊蓉

报告日期: 2023-11-12



大同市医学影像研究中心

注: 本报告仅供临床医生参考!

地址: 大同市魏都大道 79 号。若有疑问, 请致电: 0352---2830580

超声诊断图文报告

流水号: 2305100673

影像号: 1446965

姓名: 张继舜

年龄: 41 岁

性别: 男

检查设备: Vivid E95

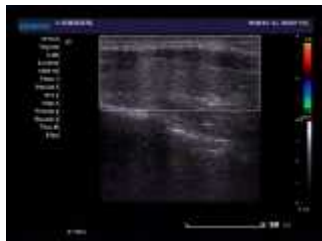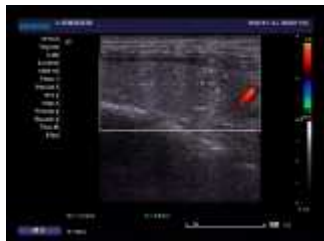体检号: 425319

申请医院: 本院

体检科室: 体检科

检查部位: 甲状腺彩超

经典图像:



影像所见:

甲状腺双侧叶形态正常, 包膜完整, 于右侧叶探及低回声结节, 大小约 0.6*0.5cm, 边界清, 余实质回声均匀, CDFI: 未见异常血流信号。

双侧颈部未见明显肿大淋巴结。

影像诊断:

甲状腺右侧叶结节 TI-RADS 3 级 建议复查

报告医师: 李菊蓉

检查日期: 2023-11-12

审核医师: 李菊蓉

报告日期: 2023-11-12

超声诊断图文报告

流水号: 2305100673

影像号: 1446968

姓名: 张继舜

年龄: 41 岁

性别: 男

检查设备: Vivid E95

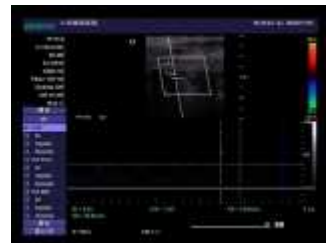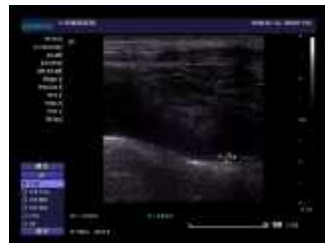体检号: 425319

申请医院: 本院

体检科室: 体检科

检查部位: 颈部血管彩超

经典图像:



影像所见:

右锁骨下动脉起始处探及混合回声斑, 大小约 3.5*2.0mm, 双侧颈总动脉、颈内、颈外动脉起始段内中膜不增厚, 内壁欠光滑, 管壁未见明确强回声斑。CDFI: 血流充盈好。PW: 频谱形态正常。

双侧椎动脉走行正常, 椎动脉内径正常, 管壁不厚, 管腔内为无回声, CDFI: 血流充盈好。PW: 频谱正常。

	内径 mm	流速 cm/s	RI
左侧椎动脉	3.4	45.5	0.55
右侧椎动脉	3.6	53.8	0.53

影像诊断:

右锁骨下动脉起始处 (混合斑) 形成

报告医师: 李菊蓉

检查日期: 2023-11-12

审核医师: 李菊蓉

报告日期: 2023-11-12

超声诊断图文报告

流水号: 2305100673

影像号: 1446970

姓名: 张继舜

年龄: 41 岁

性别: 男

检查设备: Vivid E95

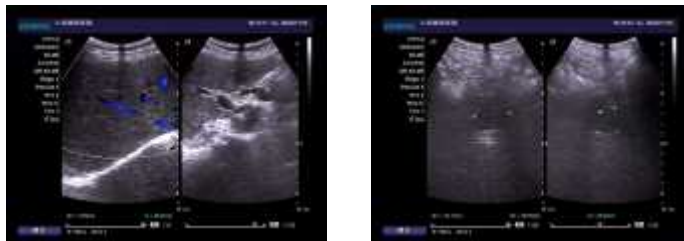体检号: 425319

申请医院: 本院

体检科室: 体检科

检查部位: 全腹彩超

经典图像:



影像所见:

肝脏大小形态正常, 包膜光滑完整, 实质回声均匀, 肝内管道系统走行清晰, 门静脉及肝内胆管不扩张。
胆囊切除术后, 胆总管内径约 0.6cm, 可显示长度约 2.9cm, 肝外胆管不扩张。
胰腺大小形态正常, 实质回声均匀, 主胰管不扩张。
脾脏大小形态正常, 实质回声均匀, 脾门静脉不宽。
双肾大小形态正常, 皮髓质分界清晰, 集合系统未见分离, 双侧输尿管未见扩张。
膀胱充盈差。
前列腺形态正常, 大小约 3.4*2.9*2.6cm, 实质回声欠均匀。

影像诊断:

肝、胆总管、脾、胰、双肾、前列腺未见明显异常

报告医师: 李菊蓉

检查日期: 2023-11-12

审核医师: 李菊蓉

报告日期: 2023-11-12