



2305100666

大同瑞慈健康体检

报 告 册

体检编号	425312	工号	133
姓名	李挺		
性别	男	年龄	38岁
单位	山西银行大同分行		
部门	山西银行大同分行-零售业务部		
联系电话	13653529555		
体检日期	2023-11-17		

尊敬的 李挺先生 您好！

首先，瑞慈健康体检全体员工欢迎您的光临，并对您的信任表示衷心的感谢！

您于 2023-11-17 （体检编号：425312）完成健康检查，本机构的各科医生已根据您的体检项目及结果，汇总成此份健康体检报告，并经总检医生审核。据此提出对您健康状况的综合分析及建议。

瑞慈健康体检倡导“大健康、大康复”，提出“健康是第一财富（Rich）”的人文理念。希望您仔细阅读并妥善地保管此份健康体检报告，并认真关注报告中的提示与建议，若您对报告内容有任何疑问，可直接与瑞慈健康体检客服部联系，进一步咨询。

健康体检咨询电话：**0352-2824444**

客户服务咨询电话：**0352-2830597**
400-6112995

瑞慈健康体检报告由下列内容组成：

第一部分：主检报告

第二部分：分科分项结果

第三部分：检验报告

第四部分：附表

主检报告

检查综述

- 【身高、体重、血压】 (1) 体重指数 27.78：超重
- 【空腹血糖】 葡萄糖 (GLU) 偏高 (8.85 mmol/L)
- 【前列腺特异性抗原】 前列腺特异性抗原 (PSA) 偏高 (1.59 ng/ml)
- 【血脂四项】 甘油三酯 (TG) 偏高 (5.33 mmol/L)
- 【肾功能五项】 尿酸 (UA) 偏高 (474.00 umol/L)
- 【尿液分析+尿沉渣】 粘液丝偏高 (3 /HP) 尿葡萄糖 (GLU) +-
- 【CT 检查】 腰椎骨质增生 L3/4、L4/5、L5/S1 椎间盘轻度膨出
- 【MR 检查】 1、脑内 MRI 扫描未见异常 2、左侧上颌窦少量积液
- 【C13 检测幽门螺杆菌】 阳性+
- 【颈部血管彩超】 左侧颈总动脉膨大处内中膜增厚
- 【全腹彩超】 轻度脂肪肝

医生建议

【超重】：

(1) 体重指数是判断体重超标或偏低的主要指标。体重是反映和衡量一个人健康状况的重要标志之一，过胖和过瘦都不利于健康，身高体重不协调也不会给人以美感。体重的变化，还会直接反映身体长期的热量平衡状态。

(2) 当需要比较及分析一个人的体重对于不同身高的人所带来的健康影响时，体重指数是一个中立而可靠的指标。其主要适用于需要体重测试、体型肥胖和全身检查的人群。

(3) 体重指数 (BMI) 是世界卫生组织推荐的国际统一使用的肥胖分型标准，也是目前国际上常用的衡量人体胖瘦程度以及是否健康的一个标准，其计算方式为： $BMI = \text{体重 (千克)} / \text{身高 (米} \times \text{米)}$ 。成人的标准值是 BMI 18.5-23.9 之间。低于 18.5 为体重指数偏低；高于 23.9 则为体重指数偏高。

(4) 一般表现为体重超重或肥胖，超重及肥胖会出现一系列代谢性疾病，如高血压、高血糖、高血脂、高尿酸血症等，所以体重指数偏高者一定要注意控制体重。

(5) 合理控制饮食，食品多样化，食物纤维可适量增加，饮食规律，避免暴饮暴食，低盐、低脂饮食为主，减少高热量食物的摄入。

(6) 加强体育锻炼，每天最少保持 30 分钟的中等强度运动。鼓励每天至少快步走 6000 步比较健康。肥胖患者不适合较剧烈的运动，会加重膝关节的负担，可以选择游泳、划船等对膝关节负荷较小的运动。

(7) 定期检查血糖、血脂、肝功、肝脏 B 超等，积极治疗基础性疾病。

(8) 减少热量摄取及增加热量消耗。强调以健康行为、饮食、运动为主的综合治疗。

【葡萄糖 (GLU) 偏高】：

(1) 正常情况下，人体中糖的分解和合成代谢处于动态平衡，保持相对恒定。血清葡萄糖是指血液中的葡萄糖浓度，是诊断糖尿病最重要检查项目之一。

(2) 空腹血糖偏高可分为生理性偏高 (如餐后、高糖饮食、剧烈运动、情绪激动等均可引起一过性增高，经过休息后血糖值可以恢复正常) 和病理性增高 (如糖尿病、甲状腺功能亢进、库欣综合征等)。

(3) 空腹血糖生理性增高经过调整饮食结构、避免剧烈活动、控制情绪等方式后可自行缓解，血糖值可以恢复正常。

(4)排除生理性增高因素经复查仍然增高者属于病理性增高，应及时到内分泌科复诊，明确血糖偏高的原因及所患疾病的种类。

(5)如果是首次检查发现血糖偏高，应及时到医院内分泌科进行详细的检查及正规的治疗。

(6)已确诊的糖尿病患者，如血糖仍较高则说明血糖控制不佳，应及时到医院内分泌科诊治，修正以往的治疗方案及改变一些不良的生活习惯。

(7)糖尿病的治疗强调早期治疗、长期治疗、综合治疗和措施个体化，综合防治包括糖尿病教育、饮食治疗、体育锻炼、药物治疗和血糖监测五个方面。

【前列腺特异性抗原(PSA)偏高】：

(1)(1)有可能是由急性前列腺炎、前列腺肥大、前列腺癌、良性前列腺瘤以及泌尿系统炎症等引起； (2)建议往泌尿外科就诊，动态观察 PSA 的演变，若 PSA 持续明显地升高，应警惕前列腺癌。

【甘油三酯(TG)偏高】：

(1)甘油三酯是甘油和脂肪酸所构成的有机化合物，甘油三酯测定是脂类代谢的重要指标之一。

(2)甘油三酯增高与冠心病的发生有着重要的相关性，随年龄增大而有上升的趋势，其增高最常见于高脂和过量糖类饮食、肥胖等。

(3)甘油三酯主要功能是为机体提供能量，其正常值在 0.7-1.7mmol/L 之间，1.7-2.29mmol/L 为边缘增高，提示应该注意饮食和运动了。

(4)甘油三酯大于 2.3mmol/L，就称为高甘油三酯血症。甘油三酯增高虽然不会直接导致血管斑块的形成，但也会间接引起心脑血管疾病风险增加，同时，当甘油三酯大于 5.6mmol/L 时，还会增加急性胰腺炎的风险，所以降低甘油三酯的基础主要是控制饮食，饮食控制不佳可以选择药物治疗。

(5)生活方式的干预是控制甘油三酯水平升高的基础，包括减重，增加运动量，限制酒精摄入以及避免食用果糖和高碳水化合物食物。多食蔬菜水果，定期复查。

(6)明显增高者在医师的指导下使用降脂药物治疗，首选他汀和贝特类药物。

【尿酸(UA)偏高】：

(1)尿酸(UA)是体内嘌呤代谢的最终产物。食物中的核酸分解生成嘌呤，体内组织中的核酸分解成嘌呤核苷，嘌呤和嘌呤核苷经过分解脱氨及氧化作用生成尿酸(UA)。

(2)大部分的尿酸由肾脏排出，其余在肝脏分解破坏或随胆汁排泄。肾脏在排泄尿酸过程中，由肾小球滤出尿酸，若肾功能不好的人，排泄功能差，尿中排出的尿酸少了，血尿酸就会增高。

(3)常见于肾脏疾病(如急慢性肾炎、肾结核、肾积水晚期等)；还可见于长期吃高嘌呤食物，如动物内脏、海鲜、贝类等，这种情况下，若不控制饮食，导致嘌呤长期偏高，即使肾功能正常，也会受高浓度尿酸的影响。

(4)另外，需要警惕的是，若尿酸长期偏高，会由尿酸盐结晶沉积引起痛风性关节炎、慢性间质性肾炎，血尿酸增高是诊断痛风的主要依据。

(5)应避免食用含嘌呤高的食物，如各种动物内脏、豆制品、海鲜等，不要喝酒，尤其是啤酒。忌酸性食物，忌醋，多饮水，每日尿量在 2 公升以上，碱化尿液。

(6)必要时在肾内科医生指导下进行降尿酸治疗，定期复查。

【粘液丝偏高】：

(1)尿常规中粘液丝是由尿路中细胞分泌出来的，在有尿路感染时分泌会明显增多，且伴有炎症细胞的出现。

(2)粘液丝偏高，可分为生理性偏高和病理性偏高两种，生理性偏高一般是由于喝水较少导致的尿液浓缩，一般在喝水后就能达到稀释的效果。

(3)病理性的粘液丝偏高是由于泌尿系炎症或者是前列腺炎导致的，需要注意观察，多喝水，同时有白细胞等炎症细胞增多时，应及时服用抗感染药物治疗。如果仅有粘液丝的增多而没有白细胞等炎症细胞增多时，尿路有炎症的可能性不大。

(4)建议平时饮食注意清淡，多喝水，少吃油腻和辛辣的食物，要注意个人清洁卫生，勤洗阴部，注意休息。

【尿葡萄糖(GLU)+-】：

(1)结合血糖、肾功能、肝功能结果分析，如有糖尿病者，提示血糖控制不理想，建议积极治疗原发病。常见于糖尿病，肾性糖尿，肝功能不全，甲亢等，请往内分泌科结合临床进一步检查、治疗。

(2)在个别情况下，如果肾糖阈是降低的，也会出现尿葡萄糖阳性，但此时血糖是正常的。

【腰椎骨质增生】：

- (1)坚持健身运动，腰椎骨质增生的预防主要是坚持长期的各种健身运动，这对防止中老年骨质疏松症和骨质增生症是十分有益的，运动方式有：散步、健身操、太极拳、太极剑、长跑等。
- (2)保健按摩：是一种保健性的自我按摩运动，可采用坐位或站位，用双手掌及各指自上而下在腰部进行按摩，力量由轻而重，直至局部发热，再用双手推拿腰部2~3分钟，以促进腰部的血液循环，缓解肌肉的僵硬和紧张。
- (3)请您保护关节避免对关节的过渡压力，平时请您要注意站、坐、行和劳动姿态，可适当运动减缓关节的退行性变化。建议多吃贝类、黄豆、牛奶、坚果等增加钙质。
- (4)骨质增生部位如压迫神经根引起相应的症状（如疼痛、麻痹等肢体感觉障碍）时，请您前往康复理疗科进行物理治疗如：理疗、推拿、牵引、按摩和中药、消炎止痛药缓解疼痛。也可以往神经内科或骨科治疗。有骨质增生但无症状者无需治疗。
- (5)保持良好的站立姿势：站立时正确的姿势应是：双膝关节微屈，臀大肌轻度收缩，自然收缩腹肌，腰椎轻度变直，减少腰骶角，增加脊柱支撑力，预防腰椎间盘的损伤。
- (6)保持良好的坐位：长期采取坐位工作与学习者，应选择可调式靠背椅使坐位时腰部有所依靠，减轻腰部负担，连续坐位姿势超过1小时者，应起立活动一下腰部，防止腰部的肌肉劳损，小关节移位，椎间盘损伤。
- (7)选择良好的睡床：人的一生有1/3的时间是在床上度过的，因此选择一张良好的床是非常重要的。建议睡硬、半硬床，不主张选择软钢丝床，人体仰卧时软床可使腰椎的生理曲度发生改变，侧卧时脊柱侧弯，从而增加腰椎骨质增生症的患病机率。
- (8)减少腰部受伤、受潮。

【椎间盘轻度膨出】：

- (1)椎间盘膨出指的是由于退行性变或者外伤导致间盘中央的髓核细胞组织突破内层纤维环，而未突破外层纤维环的状态。属于椎间盘突出症当中较轻的一种，临床症状较轻，可采取保守治疗，并可取得良好的疗效。建议骨科咨询及诊治。

【左侧上颌窦少量积液】：

- (1)建议耳鼻喉科诊断治疗。

【左侧颈总动脉膨大处内中膜增厚】：

- (1)颈动脉内中膜增厚是一个超声诊断，它属于血管性疾病（动脉硬化）的早期表现，提示长期发展下去动脉硬化会形成斑块和狭窄闭塞病变。
- (2)建议改变饮食结构，适量增加运动量，减缓动脉硬化发展的速度。如果有血脂高、胆固醇高、高血压、高血糖，就要进行相应的控制和预防，通过药物的干预，避免从内中膜增厚发展成斑块，进一步形成血管狭窄和闭塞的病变。

【轻度脂肪肝】：

- (1)脂肪肝是指肝脏被脂肪浸润，为一种多病因引起的获得性疾病。
- (2)脂肪肝是以肝细胞脂肪变性和脂肪蓄积为病理特征，最常见易患因素有超重或肥胖、进食油腻食物、高脂血症（尤其甘油三酯升高）、营养失调（营养过量或不足）、饮酒、高脂血症、少运动、糖耐量异常、减肥造成体重急剧下降、营养不良、中毒和药物等。
- (3)当肝内脂类（主要为甘油三酯）含量超过肝重的5%时为脂肪肝。脂肪肝是一个常见的临床现象，不是一个独立性的疾病。
- (4)值得注意的是，过多的脂肪在肝组织、肝细胞内浸润，引起肝细胞肿大，严重可致肝硬化。脂肪肝是可逆性的，合理饮食、运动及治疗后可恢复。
- (5)合理控制饮食，控制总摄入量，低盐、低脂和低糖类饮食，少吃动物内脏，多吃蔬菜水果；
- (6)控制危险因素，如控制体重、改善胰岛素抵抗、调整血脂紊乱，戒酒、戒烟，坚持长期有氧运动，加强体育锻炼；
- (7)定期复查腹部彩超、血脂、肝功能。

【呼气试验检验报告阳性】：

- (1)提示幽门螺旋杆菌（HP）感染。幽门螺旋杆菌是慢性活动性胃炎的病原菌，是消化道溃疡和胃癌等疾病的重要致病因子。
- (2)没有临床症状者（如中上腹不适、饱胀、反酸、恶心等），可暂不进行抗 HP 治疗。如果是 HP 感染的消化性溃疡、慢性胃炎、早期胃癌切除后和需要长期服用非甾体类抗炎药物（如阿司匹林）者，应在专科医生指导下进行抗 HP 治疗。
- (3)建议您先进行胃镜检查，或往消化内科咨询，再决定是否进行根除治疗。

汇总医生： 丁昊炜

主检日期： 2023-11-20

主检医生：

分科结果

身高、体重、血压

项目名称	检查结果	项目名称	检查结果
身高	180cm	体重	90kg
血压	128/76mmHg		

***小结：**

(1) 体重指数 27.78：超重

操作员：张悦 检查日期:2023-11-17 检查医生：卢文举

检验报告

尿液分析+尿沉渣

项目名称	检查结果	单位	参考值	提示
白细胞尿	0	个/ul	0--13	
上皮细胞(EC)	0	/HP	0--28	
管型(CAST)	0	个/ul	0--1	
霉菌(尿)	0	/HP	0--0	
结晶	0	/HP	0--10	
透明度(CLA)	清亮			
胆红素(BIL)	-		阴性	
隐血(ERY)	-		阴性	
小圆上皮细胞(SRC)	0	个/ul	0--0	
维生素C	-		阴性	
异常红细胞	0	个/ul	0--3	
红细胞(正常)	0	个/ul	0--6	
鳞状上皮细胞	0	个/ul	0--0	
粘液丝	3	个/ul	0--0	↑
颜色(Colour)	淡黄色			
尿葡萄糖(GLU)	+-		阴性	
酮体(KET)	-		阴性	
比重(SG)	1.020		1.003--1.030	
酸碱度(PH)	6.0		4.5--8.0	
尿蛋白质(PRO)	-		阴性	
尿胆原(URO)	-		阴性	
亚硝酸盐(NIT)	-		阴性	
红细胞(尿)(RBC)	0	个/ul	0--6	
尿白细胞(LEU)	-		阴性	

*小结:

粘液丝偏高(3 /HP) 尿葡萄糖(GLU)+-

操作员：祁佳佳 检查日期:2023-11-17 检查医生:陈建国

血常规（五分类）

项目名称	检查结果	单位	参考值	提示
白细胞(WBC)	7.83	10 ⁹ /L	3.5--9.5	
淋巴细胞绝对值(LY#)	2.82	10 ⁹ /L	1.1--3.2	
淋巴细胞百分比(LY%)	36.0	%	20--50	
中性粒细胞绝对值(GR#)	4.32	10 ⁹ /L	1.8--6.3	
中性粒细胞百分比(GR%)	55.2	%	40--75	
嗜碱性粒细胞绝对值(BA#)	0.03	10 ⁹ /L	0--0.06	
嗜碱性粒细胞百分比(BA%)	0.4	%	0--1.0	
嗜酸性粒细胞绝对值(EO#)	0.12	10 ⁹ /L	0.02--0.52	
嗜酸性粒细胞百分比(EO%)	1.5	%	0.4--8.0	
血小板(PLT)	215	10 ⁹ /L	125--350	
血小板分布宽度(PDW)	16.0	%	15--17	
平均血小板体积(MPV)	9.6	fl	6.0--14.0	
血小板压积(PCT)	0.206	%	0.11--0.28	
红细胞(RBC)	5.00	10 ¹² /L	4.3--5.8	
血红蛋白	159	g/L	130--175	
红细胞压积(HCT)	46.2	%	40--50	
红细胞平均体积(MCV)	92.3	fl	82--100	
平均血红蛋白含量(MCH)	31.7	pg	27--34	
平均血红蛋白浓度(MCHC)	343	g/L	316--354	
单核细胞绝对值(MO#)	0.54	10 ⁹ /L	0.1--0.60	
单核细胞百分比(MO%)	6.9	%	3--10	
红细胞分布宽度标准差	44.8	fl	35--56	

(RDW-SD)				
红细胞分布宽度变异系数 (RDW-CV)	12.9	%	10.6--16.6	
大血小板比率	22.7	%	11--45	
大血小板数目	49	10 ⁹ /L	30--90	
未成熟粒细胞数目	0.02	10 ⁹ /L	0--999	
未成熟粒细胞百分比	0.3	%	0--100	
有核红细胞数目	0.000	10 ⁹ /L	0--9999	
有核红细胞百分比	0.00	/100WBC	0--9999	

***小结:**

未见异常

操作员：余雅倩 检查日期：2023-11-17 检查医生：陈建国

空腹血糖

项目名称	检查结果	单位	参考值	提示
葡萄糖(GLU)	8.85	mmol/L	3.89--6.1	↑

***小结:**

葡萄糖(GLU)偏高(8.85 mmol/L)

操作员：王文静 检查日期：2023-11-17 检查医生：陈建国

肝功能九项

项目名称	检查结果	单位	参考值	提示
总蛋白(T PROT)	71.8	g/L	65--85	
白蛋白(ALB)	41.80	g/L	40--55	
球蛋白(GLB)	30.00	g/L	15--35	
白蛋白/球蛋白(ALB/GLB)	1.39		1.0--2.5	
总胆红素(TBIL)	10.60	umol/L	0--26	
直接胆红素(DBIL)	1.6	umol/L	0--8.0	

间接胆红素(IBIL)	9.00	umol/L	0--17.39	
丙氨酸氨基转移酶(ALT)	45.00	U/L	9--50	
门冬氨酸氨基转移酶(AST)	24.00	U/L	15--40	
谷草比谷丙	0.53		0.4--2.5	

***小结：**

未见异常

操作员：王文静 检查日期：2023-11-17 检查医生：陈建国

前列腺特异性抗原

项目名称	检查结果	单位	参考值	提示
前列腺特异性抗原(PSA)	1.59	ng/ml	0--1.4	↑

***小结：**

前列腺特异性抗原(PSA)偏高(1.59 ng/ml)

操作员：王文静 检查日期：2023-11-17 检查医生：陈建国

甲状腺功能系列

项目名称	检查结果	单位	参考值	提示
甲状腺球蛋白(TG)	22.25	ng/ml	3.5--77	
促甲状腺素(TSH)	2.97	uIU/ml	0.55--4.78	
甲状腺过氧化物酶抗体	28.0	IU/ml	0--60	
游离三碘甲状腺原氨酸(FT3)	5.90	pmol/L	3.5--6.5	
游离甲状腺素(FT4)	15.20	pmol/L	11.5--22.70	

***小结：**

未见异常

操作员：王文静 检查日期：2023-11-17 检查医生：陈建国

血脂四项

项目名称	检查结果	单位	参考值	提示
动脉硬化指数	2.84		1.31--3.19	
总胆固醇(CHOL)	4.86	mmol/L	2.59--5.2	
甘油三脂(TG)	5.33	mmol/L	0.7--1.7	↑
低密度脂蛋白(LDL)	2.67	mmol/L	0--4.13	
高密度脂蛋白(HDL)	0.94	mmol/L	0.77--1.55	

***小结:**

甘油三脂(TG)偏高(5.33 mmol/L)

操作员：王文静 检查日期:2023-11-17 检查医生:陈建国

肾功能五项

项目名称	检查结果	单位	参考值	提示
肌酐(CREA)	75.00	umol/L	57--97	
尿酸(UA)	474.00	umol/L	200--420	↑
β2 微球蛋白测定	1.46	mg/L	0.8--1.8	
尿素测定 (Urea)	5.50	mmol/L	3.1--8.0	
尿微量白蛋白	25.34	ug/ml	0--30	

***小结:**

尿酸(UA)偏高(474.00 umol/L)

操作员：王文静 检查日期:2023-11-17 检查医生:陈建国

肿瘤标志物 2 项

项目名称	检查结果	单位	参考值	提示
癌胚抗原(CEA)	2.01	ng/ml	0--5	
甲胎蛋白(AFP)	1.4	ng/ml	0--7	

***小结:**

未见异常

操作员：王文静 检查日期:2023-11-17 检查医生:陈建国

大同瑞慈康复医院 12导联心电图报告

李挺 男 38岁 体检号:425312

病床号:

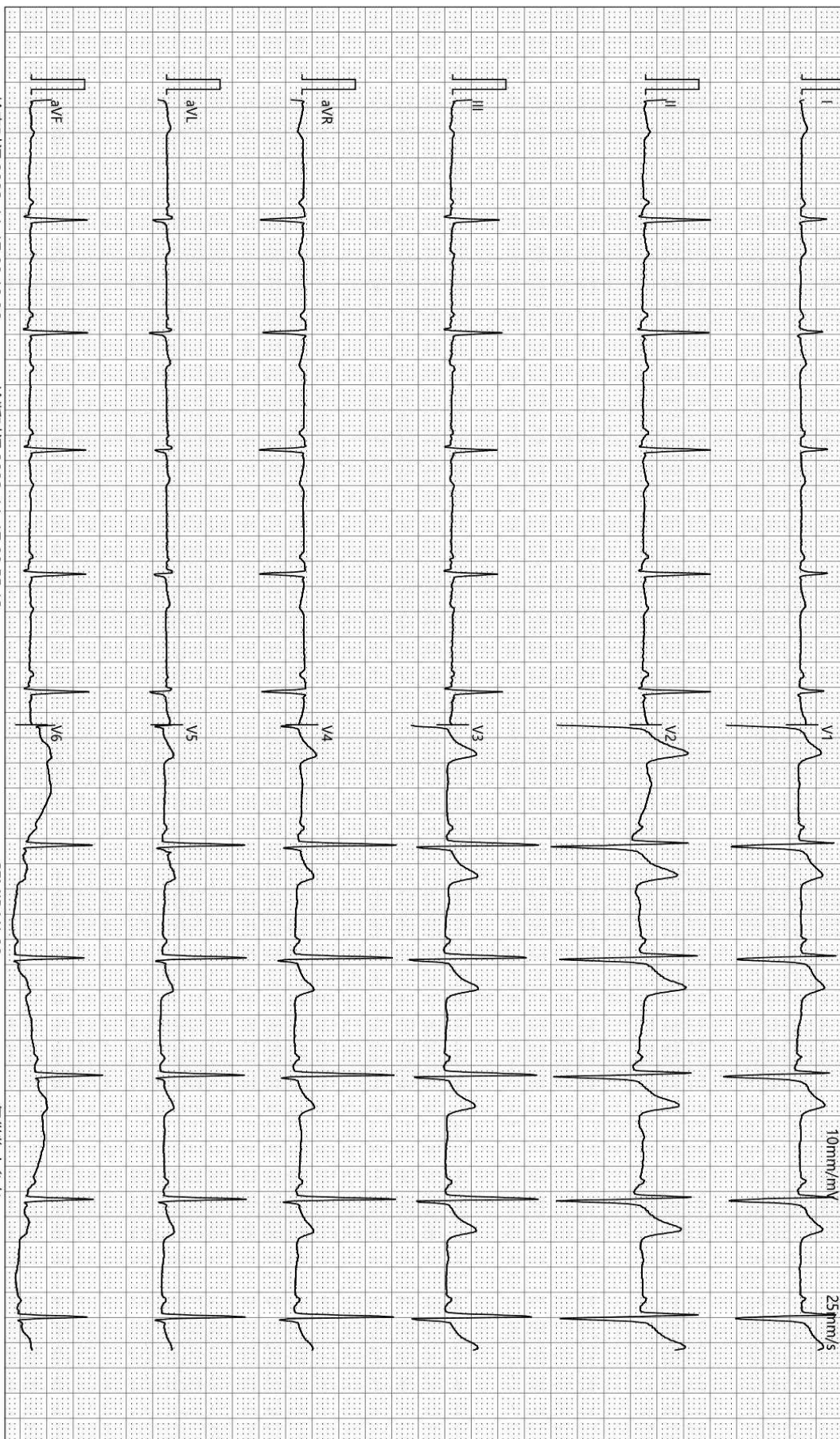
诊断结果:

- 1.窦性心律
- 2.正常心电图

诊断医生:

李挺 陶志娟

HR	: 64bpm	[60 ~ 100bpm]
P	: 97ms	[0 ~ 110ms]
PR	: 142ms	[120 ~ 200ms]
QRS	: 89ms	[60 ~ 100ms]
QT/QTc	: 368/380ms	[320 ~ 440/0 ~ 450ms]
P/QRS/T	: 53/68/50deg.	[0 ~ 75/-30 ~ 90/0 ~ 75deg]
RV5/VS1	: 1.567/1.264mV	[0.0 ~ 2.5/0.0 ~ 2.0mV]



检查时间:2023-11-17 09:19:06

诊断时间:2023-11-17 09:55:13

SEMIP V1 90

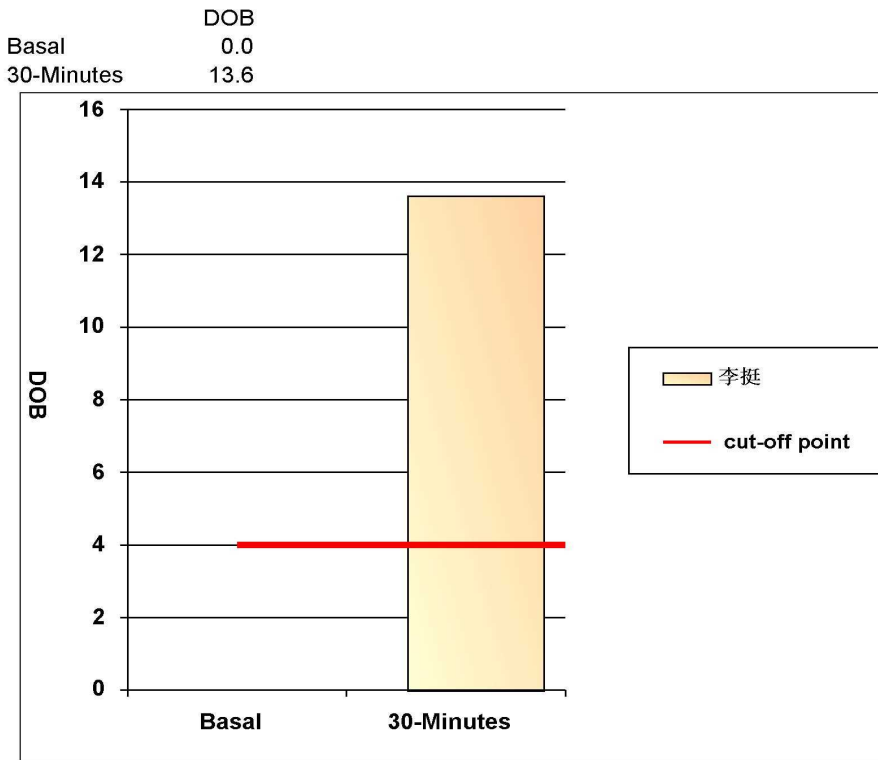
仅供临床参考

大同瑞慈健康体检

¹³C呼气试验检验报告

患者姓名	李挺	年龄	38	性别	男
患者 ID	2305100666	日期	2023年11月17日	联系电话	
申请医生		备注		设备型号	YH08

¹³C呼气试验



阳性参考值 (Delta Over Baseline(DOB)):

30分钟的DOB值:	\geq	4.0	阳性+
	$<$	4.0	阴性-

检测结果: DOB= 13.6 阳性+

结论: 您本次检测的结果为阳性, 有幽门螺杆菌感染

检测医生: 曹居杰

申请科室:

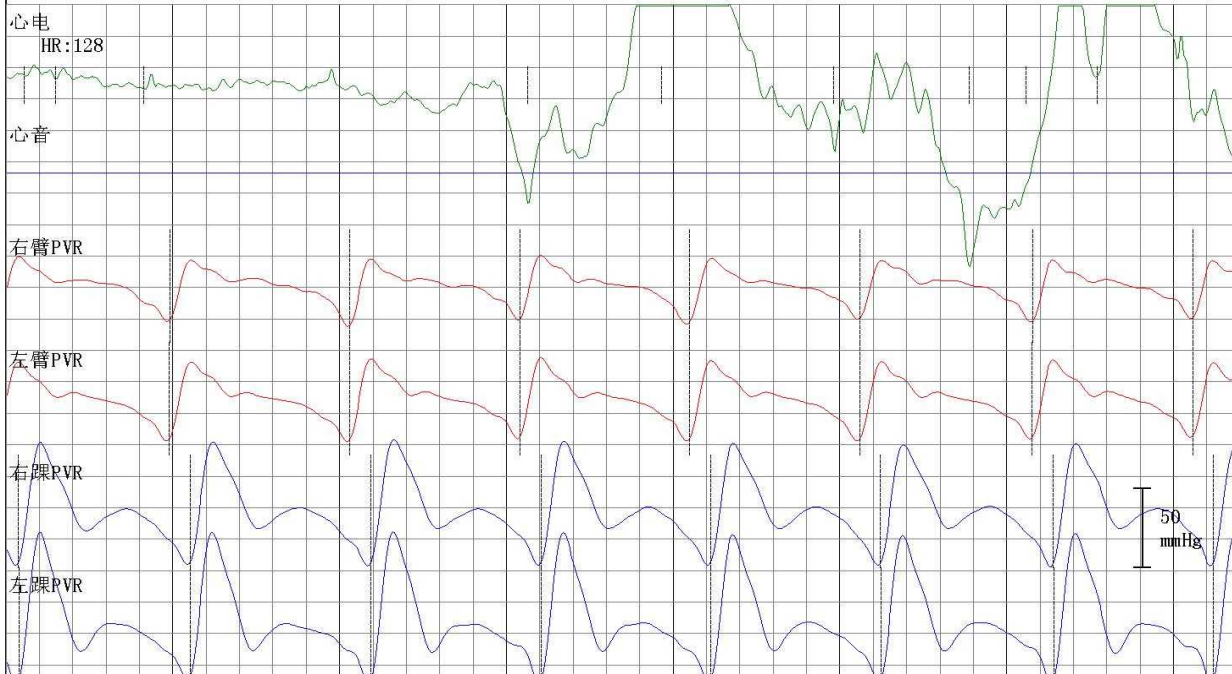
申请医师:

本报告单仅提供临床参考, 不作为诊断依据

大同瑞慈健康体检 外周动脉硬化检测报告单

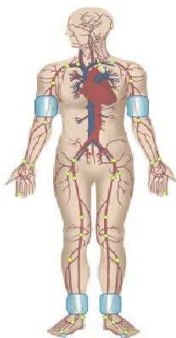
病历号: 2305100666 检查号: 16734
 姓名: 李挺 性别: 男 年龄: 38
 身高: 180 体重: 90 BMI: 27.8

用药: 既往病史:

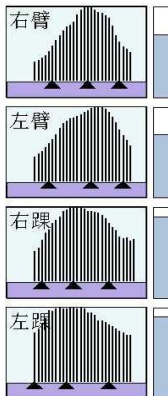


四肢动脉血压值 (mmHg)

右臂
 SBP: 128
 MBP: 100
 DBP: 83
 PP: 45



左臂
 SBP: 137
 MBP: 102
 DBP: 84
 PP: 53



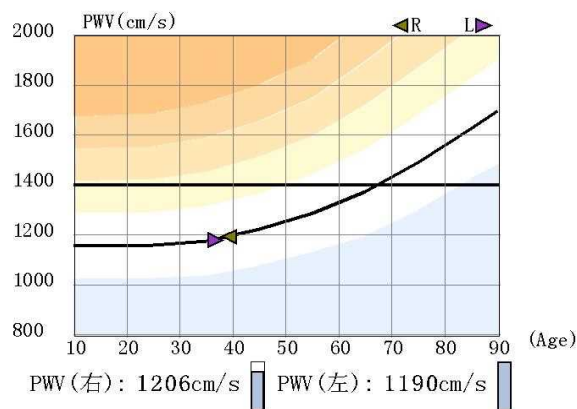
右踝
 SBP: 161
 MBP: 112
 DBP: 80
 PP: 81

左踝
 SBP: 176
 MBP: 121
 DBP: 79
 PP: 97

动脉阻塞值

ABI (R): 1.17 ABI (L): 1.28
 BAI (R): 0.72 BAI (L): 0.77

大动脉僵硬度值 (PWV)



检查所见

1. 双上肢收缩压正常, 脉压正常, 两侧比较无明显差异
双下肢两侧血压无明显差异
2. 双下肢静态ABI正常
3. 双上肢静态BAI减低
4. 双侧bapwv正常范围
5. 双上肢动脉脉搏呈低幅波
双下肢动脉脉搏波形未见异常

医生意见

1. 外周动脉检测未见异常

操作者:

医师签名: 李桂珍

检查日期: 2023-11-17

高血压判断依据《中国高血压防治指南》(第三版)
 ABI判断依据《2011版美国心脏协会/美国心脏病学会周围动脉疾病指南》

DR 诊断图文报告

流水号: 2305100666

影像号: DX20231117006

姓名: 李挺

年龄: 38 岁

性别: 男

检查设备: 西门子数字 X 线摄影

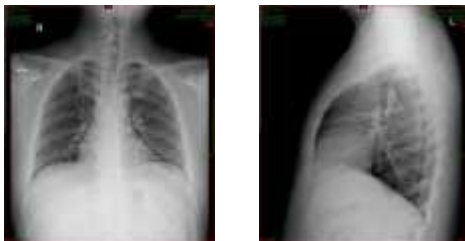体检号: 425312

申请医院: 本院

体检科室: 体检科

检查部位: 胸部照相

经典图像:



影像所见:

胸廓对称。气管居中，纵隔无移位。双肺野清晰。肺门影未见增大。心脏大小、形态正常。双膈面光滑，肋膈角锐利。

影像诊断:

胸部平片未见异常。

报告医师: 李贵

检查日期: 2023-11-17

审核医师: 李贵

报告日期: 2023-11-17

双源 CT 诊断图文报告

流水号: 2305100666

影像号: CT20231117028

姓名: 李挺

年龄: 38 岁

性别: 男

检查设备: 西门子量子双源 CT

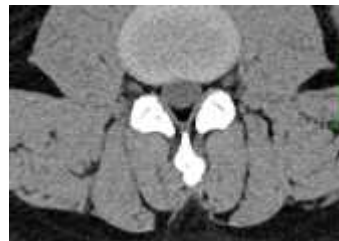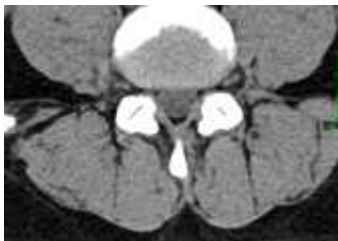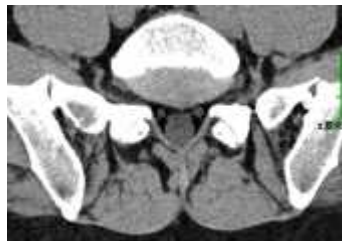体检号: 425312

申请医院: 本院

体检科室: 体检科

检查部位: CT 检查

经典图像:



影像所见:

腰椎曲度变直, 序列整齐, 部分椎体边缘唇样骨质增生, 附件骨质结构完整, 形态良好, L3/4、L4/5、L5/S1 椎间盘软组织轻度膨出, 压迫硬膜囊, 侧隐窝未见明显狭窄, 椎管内脊髓密度形态未见异常。

影像诊断:

腰椎骨质增生

L3/4、L4/5、L5/S1 椎间盘轻度膨出

报告医师: 剧艳军

检查日期: 2023-11-19

审核医师: 剧艳军

报告日期: 2023-11-19

MRI 诊断图文报告

流水号: 2305100666

影像号: MR20231117007

姓名: 李挺

年龄: 38 岁

性别: 男

检查设备: 西门子 1.5T 磁共振

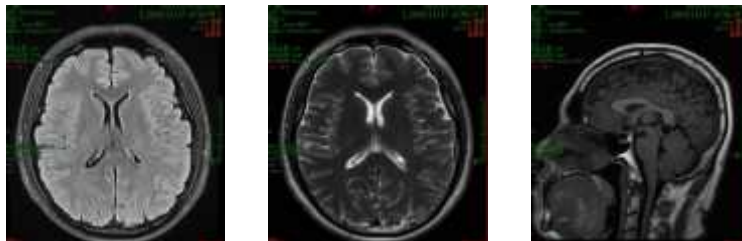体检号: 425312

申请医院: 本院

体检科室: 体检科

检查部位: MR 检查

经典图像:



影像所见:

双侧大脑半球对称, 皮髓质分界清, 未见异常信号。脑干、双侧小脑半球未见异常信号及占位征象。脑室、脑池无扩大, 脑沟、脑裂无增宽。中线结构居中。左侧上颌窦见液气平。

影像诊断:

- 1、脑内 MRI 扫描未见异常
- 2、左侧上颌窦少量积液

报告医师: 李贵 1

检查日期: 2023-11-17

审核医师: 陈江莲

报告日期: 2023-11-17

双源 CT 诊断图文报告

流水号: 2305100666

影像号: CT20231117029

姓名: 李挺

年龄: 38 岁

性别: 男

检查设备: 西门子量子双源 CT

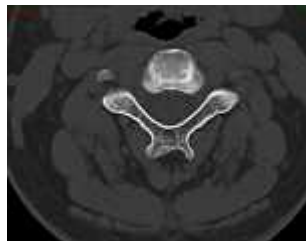
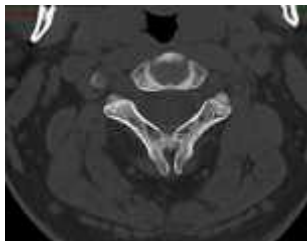
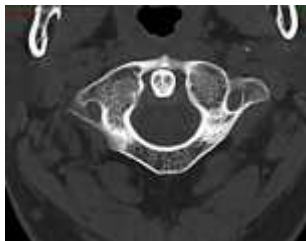
体检号: 425312

申请医院: 本院

体检科室: 体检科

检查部位: CT 检查二

经典图像:



影像所见:

颈椎曲度变直, 序列整齐, 颈环枢关节对称, 附件横突孔等大等圆, 颈椎体骨质未见异常。未见压迫颈髓硬膜囊, 颈髓软组织形态如常, 邻近椎管未见变窄, 附件小关节骨质未见异常。

影像诊断:

颈椎未见明显异常

报告医师: 剧艳军

检查日期: 2023-11-19

审核医师: 剧艳军

报告日期: 2023-11-19

超声诊断图文报告

流水号: 2305100666

影像号: 1451307

姓名: 李挺

年龄: 38 岁

性别: 男

检查设备: Vivid E95

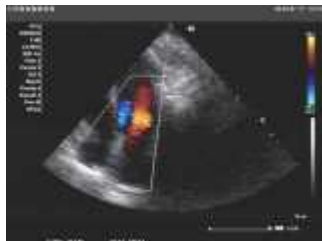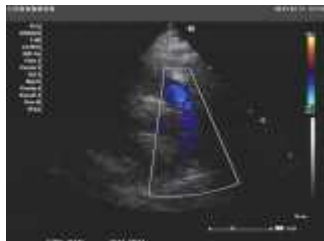
体检号: 425312

申请医院: 本院

体检科室: 体检科

检查部位: 心脏彩超

经典图像:



影像所见:

超声测量 (单位: mm)

升主动脉内径 25 (32±3mm)

左房内径 30 (35mm)

室间隔 10 (8-11mm)

左室内径 39 (47±4mm)

左室后壁 9 (8-11mm)

EF66% (50-80%)

右室内径 25 (36±4mm)

右房内径 28 (36±4mm)

FS36% (28-41%)

主肺动脉内径 20 (23±3mm)

升主动脉内径正常, 心脏各腔室大小正常, 室间隔厚度正常, 左室壁未见明显节段性运动异常, 各瓣膜及启闭功能未见明显异常, 舒张期二尖瓣口血流频谱 E/A>1, 心包腔未见积液。

影像诊断:

心脏结构及功能未见明显异常

报告医师: 郭丽霞

检查日期: 2023-11-17

审核医师: 郭丽霞

报告日期: 2023-11-17



大同市医学影像研究中心

注: 本报告仅供临床医生参考!

地址: 大同市魏都大道 79 号。若有疑问, 请致电: 0352---2830580

超声诊断图文报告

流水号: 2305100666

影像号: 1451314

姓名: 李挺

年龄: 38 岁

性别: 男

检查设备: Vivid E95

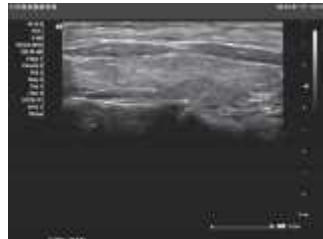
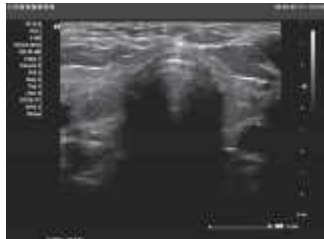体检号: 425312

申请医院: 本院

体检科室: 体检科

检查部位: 甲状腺彩超

经典图像:



影像所见:

甲状腺双侧叶形态正常, 包膜完整, 实质回声均匀, CDFI: 未见异常血流信号。
双侧颈部未见明显肿大淋巴结。

影像诊断:

甲状腺双侧叶未见异常

报告医师: 郭丽霞

检查日期: 2023-11-17

审核医师: 郭丽霞

报告日期: 2023-11-17

超声诊断图文报告

流水号: 2305100666

影像号: 1451318

姓名: 李挺

年龄: 38 岁

性别: 男

检查设备: Vivid E95

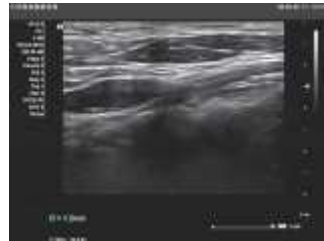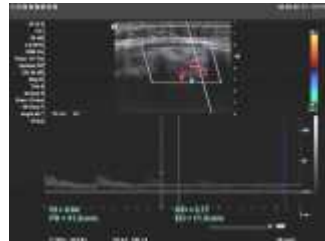
体检号: 425312

申请医院: 本院

体检科室: 体检科

检查部位: 颈部血管彩超

经典图像:



影像所见:

左侧颈总动脉膨大处内中膜增厚, 较厚处约 1.2mm, 右锁骨下动脉起始处、右侧颈总动脉、双侧颈内、颈外动脉起始段内中膜不增厚, 内壁欠光滑, 管壁未见明确强回声斑。CDFI: 血流充盈好。PW: 频谱形态正常。

双侧椎动脉走行正常, 椎动脉内径正常, 管壁不厚, 管腔内为无回声, CDFI: 血流充盈好。PW: 频谱正常。

	内径 mm	流速 cm/s	RI
左侧椎动脉	3.3	33.2	0.62
右侧椎动脉	3.9	31.2	0.64

影像诊断:

左侧颈总动脉膨大处内中膜增厚

报告医师: 郭丽霞

检查日期: 2023-11-17

审核医师: 郭丽霞

报告日期: 2023-11-17

超声诊断图文报告

流水号: 2305100666

影像号: 1451321

姓名: 李挺

年龄: 38 岁

性别: 男

检查设备: Vivid E95

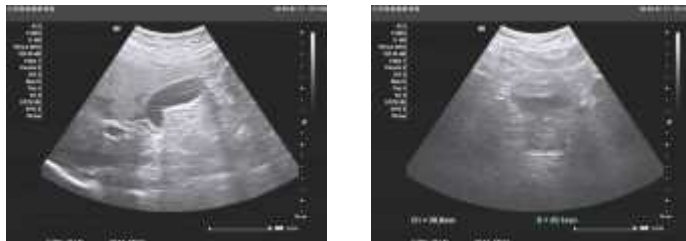
体检号: 425312

申请医院: 本院

体检科室: 体检科

检查部位: 全腹彩超

经典图像:



影像所见:

肝脏大小形态正常, 包膜光滑完整, 实质回声细腻增强, 肝内管道系统走行欠清晰, 门静脉及肝内胆管不扩张。
胆囊大小形态正常, 壁不厚、光滑, 囊内透声好, 肝外胆管不扩张。
胰腺大小形态正常, 实质回声均匀, 主胰管不扩张。
脾脏大小形态正常, 实质回声均匀, 脾门静脉不宽。
双肾大小形态正常, 皮髓质分界清晰, 集合系统未见分离, 双侧输尿管未见扩张。
膀胱充盈尚可, 壁光滑, 内清晰。
前列腺形态正常, 大小约 3.8*3.0*2.6cm, 实质回声欠均匀。

影像诊断:

轻度脂肪肝

报告医师: 郭丽霞

检查日期: 2023-11-17

审核医师: 郭丽霞

报告日期: 2023-11-17