

2305100594

# 大同瑞慈健康体检

## 报 告 册

体检编号	426262	工号	975
姓名	李婉贞		
性别	女	年龄	31岁
单位	山西银行大同分行		
部门	山西银行大同分行-永泰南路支		
联系电话	18234214990		
体检日期	2023-11-02		

尊敬的 李婉贞女士 您好！

首先，瑞慈健康体检全体员工欢迎您的光临，并对您的信任表示衷心的感谢！

您于 2023-11-02 （体检编号：426262）完成健康检查，本机构的各科医生已根据您的体检项目及结果，汇总成此份健康体检报告，并经总检医生审核。据此提出对您健康状况的综合分析及建议。

瑞慈健康体检倡导“大健康、大康复”，提出“健康是第一财富（Rich）”的人文理念。希望您仔细阅读并妥善地保管此份健康体检报告，并认真关注报告中的提示与建议，若您对报告内容有任何疑问，可直接与瑞慈健康体检客服部联系，进一步咨询。

健康体检咨询电话：**0352-2824444**

客户服务咨询电话：**0352-2830597**  
**400-6112995**

瑞慈健康体检报告由下列内容组成：

第一部分：主检报告

第二部分：分科分项结果

第三部分：检验报告

第四部分：附表

## 主检报告

### 检查综述

- 1、【身高、体重、血压】（1）体重指数 27.06：超重
- 2、【尿液分析+尿沉渣】鳞状上皮细胞偏高(8 /HP)
- 3、【妇科内诊】（1）外阴白色病变 （2）宫颈那囊

### 医生建议

#### 【超重】：

- (1) 体重指数是判断体重超标或偏低的主要指标。体重是反映和衡量一个人健康状况的重要标志之一，过胖和过瘦都不利于健康，身高体重不协调也不会给人以美感。体重的变化，还会直接反映身体长期的热量平衡状态。
- (2) 当需要比较及分析一个人的体重对于不同身高的人所带来的健康影响时，体重指数是一个中立而可靠的指标。其主要适用于需要体重测试、体型肥胖和全身检查的人群。
- (3) 体重指数（BMI）是世界卫生组织推荐的国际统一使用的肥胖分型标准，也是目前国际上常用的衡量人体胖瘦程度以及是否健康的一个标准，其计算方式为： $BMI = \text{体重（千克）} / \text{身高（米} \times \text{米）}$ 。成人的标准值是 BMI18.5-23.9 之间。低于 18.5 为体重指数偏低；高于 23.9 则为体重指数偏高。
- (4) 一般表现为体重超重或肥胖，超重及肥胖会出现一系列代谢性疾病，如高血压、高血糖、高血脂、高尿酸血症等，所以体重指数偏高者一定要注意控制体重。
- (5) 合理控制饮食，食品多样化，食物纤维可适量增加，饮食规律，避免暴饮暴食，低盐、低脂饮食为主，减少高热量食物的摄入。
- (6) 加强体育锻炼，每天最少保持 30 分钟的中等强度运动。鼓励每天至少快步走 6000 步比较健康。肥胖患者不适合较剧烈的运动，会加重膝关节的负担，可以选择游泳、划船等对膝关节负荷较小的运动。
- (7) 定期检查血糖、血脂、肝功、肝脏 B 超等，积极治疗基础性疾病。
- (8) 减少热量摄取及增加热量消耗。强调以健康行为、饮食、运动为主的综合治疗。

#### 【鳞状上皮细胞偏高】：

- (1) 在生理情况下，机体正常的新陈代谢都会引起鳞状上皮细胞的脱离，这是一种正常的机体现象。如果长时间出现鳞状上皮细胞偏高的现象时，则有可能是尿路感染、泌尿系统结石等因素导致，应及时往泌尿外科进一步诊断治疗。

#### 【外阴白色病变】：

- (1) 外阴白斑指外阴局部神经与血管营养障碍引起的组织变性与色素改变的疾病。临床上把外阴局部的皮肤与粘膜变白变粗或萎缩性疾病，统称为外阴白斑。外阴白斑给女性的身心健康带来很大的伤害，因此需要及时针对性的治疗，定期复查，日常生活中注意外阴清洁。

#### 【宫颈那囊】：

- (1) 宫颈腺体囊肿又叫宫颈纳氏囊肿（可称‘纳囊’或‘那囊’），同宫颈糜烂、宫颈息肉一样，是慢性宫颈炎的一种表现。
- (2) 临床表现时可以看到宫颈表面突出多个大小不一的青白色囊泡（并非紫色），内含黏液，小的有米粒大，大的有玉米粒大，有的可以长得很大，突出于宫颈表面，甚至到达阴道口，根部与宫颈之间有蒂相连，常合并有宫颈肥大。

(3)对其形成原因是在宫颈糜烂愈合过程中，新生的鳞状上皮覆盖宫颈腺管口或伸入腺管，将腺管口阻塞；腺管周围的结缔组织增生或瘢痕形成压迫腺管，使腺管变窄甚至阻塞，腺体分泌物引流受阻，滞留形成的囊肿叫宫颈纳氏囊肿。

(4)对小的纳囊，无任何临床症状可不予处理；对于密集的较小的纳囊或比较大的纳囊，可考虑光疗、激光、微波、自凝刀等物理治疗。

(5)对于较大的突出于宫颈表面的纳囊，可考虑电刀切除治疗。上述治疗方法均无太大痛苦，也基本不会影响日常的工作和生活。

汇总医生： 丁昊炜

主检日期： 2023-11-03

主检医生：

## 分科结果

### 身高、体重、血压

项目名称	检查结果	项目名称	检查结果
身高	155cm	体重	65kg
血压	118/69mmHg		

**\*小结:**

(1) 体重指数 27.06: 超重

操作员: 张文静 检查日期:2023-11-02 检查医生: 名燕凌

### 妇科内诊

项目名称	检查结果	项目名称	检查结果
外阴	白色病变	尿道口	正常
阴道	通畅	子宫	正常
附件	正常	宫颈	宫颈那囊
后穹窿	正常		

**\*小结:**

(1) 外阴白色病变

(2) 宫颈那囊

操作员: 许艳华 检查日期:2023-11-02 检查医生: 许艳华

## 检验报告

## 宫颈涂片

项目名称	检查结果	单位	参考值	提示
宫颈涂片	巴氏 IIa 级			

## \*小结:

未见异常

操作员：李丹 检查日期:2023-11-02

检查医生:陈建国

## 尿液分析+尿沉渣

项目名称	检查结果	单位	参考值	提示
白细胞尿	1	个/ul	0--13	
上皮细胞(EC)	8	/HP	0--28	
管型(CAST)	0	个/ul	0--1	
霉菌(尿)	0	/HP	0--0	
结晶	0	/HP	0--10	
透明度(CLA)	清亮			
胆红素(BIL)	-		阴性	
隐血(ERY)	-		阴性	
小圆上皮细胞(SRC)	0	个/ul	0--0	
维生素 C	-		阴性	
异常红细胞	0	个/ul	0--3	
红细胞(正常)	0	个/ul	0--6	
鳞状上皮细胞	8	个/ul	0--0	↑
粘液丝	0	个/ul	0--0	
颜色(Colour)	淡黄色			
尿葡萄糖(GLU)	-		阴性	
酮体(KET)	-		阴性	

比重(SG)	1.005		1.003--1.030	
酸碱度(PH)	6.5		4.5--8.0	
尿蛋白质(PRO)	-		阴性	
尿胆原(URO)	-		阴性	
亚硝酸盐(NIT)	-		阴性	
红细胞(尿)(RBC)	0	个/ul	0--6	
尿白细胞(LEU)	-		阴性	

**\*小结:**

鳞状上皮细胞偏高(8 /HP)

操作员：祁佳佳 检查日期:2023-11-02 检查医生:陈建国

**血常规（五分类）**

项目名称	检查结果	单位	参考值	提示
白细胞(WBC)	4.86	10 <sup>9</sup> /L	3.5--9.5	
淋巴细胞绝对值(LY#)	1.83	10 <sup>9</sup> /L	1.1--3.2	
淋巴细胞百分比(LY%)	37.6	%	20--50	
中性粒细胞绝对值(GR#)	2.68	10 <sup>9</sup> /L	1.8--6.3	
中性粒细胞百分比(GR%)	55.2	%	40--75	
嗜碱性粒细胞绝对值(BA#)	0.01	10 <sup>9</sup> /L	0--0.06	
嗜碱性粒细胞百分比(BA%)	0.2	%	0--1.0	
嗜酸性粒细胞绝对值(EO#)	0.10	10 <sup>9</sup> /L	0.02--0.52	
嗜酸性粒细胞百分比(EO%)	2.0	%	0.4--8.0	
血小板(PLT)	221	10 <sup>9</sup> /L	125--350	
血小板分布宽度(PDW)	16.1	%	15--17	
平均血小板体积(MPV)	11.5	fl	6.0--14.0	
血小板压积(PCT)	0.253	%	0.11--0.28	
红细胞(RBC)	4.51	10 <sup>12</sup> /L	3.8--5.1	

血红蛋白	137	g/L	115--150	
红细胞压积(HCT)	41.2	%	35--45	
红细胞平均体积(MCV)	91.2	fl	82--100	
平均血红蛋白含量(MCH)	30.3	pg	27--34	
平均血红蛋白浓度(MCHC)	332	g/L	316--354	
单核细胞绝对值(MO#)	0.24	10 <sup>9</sup> /L	0.1--0.60	
单核细胞百分比(MO%)	5.0	%	3--10	
红细胞分布宽度标准差(RDW-SD)	42.1	fl	35--56	
红细胞分布宽度变异系数(RDW-CV)	12.1	%	10.6--16.6	
大血小板比率	35.0	%	11--45	
大血小板数目	77	10 <sup>9</sup> /L	30--90	
未成熟粒细胞数目	0.00	10 <sup>9</sup> /L	0--999	
未成熟粒细胞百分比	0.1	%	0--100	
有核红细胞数目	0.000	10 <sup>9</sup> /L	0--9999	
有核红细胞百分比	0.00	/100WBC	0--9999	

**\*小结:**

未见异常

操作员：贺琰 检查日期:2023-11-02 检查医生:陈建国

**空腹血糖**

项目名称	检查结果	单位	参考值	提示
葡萄糖(GLU)	4.89	mmol/L	3.89--6.1	

**\*小结:**

未见异常

操作员：李丹 检查日期:2023-11-02 检查医生:陈建国

**肝功能九项**

项目名称	检查结果	单位	参考值	提示
总蛋白(T PROT)	72.1	g/L	65--85	
白蛋白(ALB)	45.20	g/L	40--55	
球蛋白(GLB)	26.90	g/L	15--35	
白蛋白/球蛋白(ALB/GLB)	1.68		1.0--2.5	
总胆红素(TBIL)	12.50	umol/L	0--21	
直接胆红素(DBIL)	2.7	umol/L	0--8.0	
间接胆红素(IBIL)	9.80	umol/L	0--17.39	
丙氨酸氨基转移酶(ALT)	13.00	U/L	7--40	
门冬氨酸氨基转移酶(AST)	15.00	U/L	13--35	
谷草比谷丙	1.15		0.4--2.5	

**\*小结:**

未见异常

操作员：李丹 检查日期:2023-11-02 检查医生:陈建国

**血脂四项**

项目名称	检查结果	单位	参考值	提示
动脉硬化指数	2.43		1.31--3.19	
总胆固醇(CHOL)	4.33	mmol/L	2.59--5.2	
甘油三脂(TG)	0.82	mmol/L	0.7--1.7	
低密度脂蛋白(LDL)	2.82	mmol/L	0--4.13	
高密度脂蛋白(HDL)	1.16	mmol/L	0.77--1.55	

**\*小结:**

未见异常

操作员：李丹 检查日期:2023-11-02 检查医生:陈建国

**肾功能五项**

项目名称	检查结果	单位	参考值	提示
------	------	----	-----	----

肌酐(CREA)	42.00	umol/L	41--73	
尿酸(UA)	271.00	umol/L	140--340	
$\beta$ 2 微球蛋白测定	1.17	mg/L	0.8--1.8	
尿素测定 (Urea)	4.90	mmol/L	2.6--7.5	
尿微量白蛋白	3.68	ug/ml	0--30	

**\*小结:**

未见异常

操作员：李丹 检查日期:2023-11-02 检查医生:陈建国

# 大同现代医学检验实验室

## 液基薄层细胞学图文报告

ID: 2023090826

病理号: 087103

姓名: 李婉贞

性别: 女

年龄: 31岁

送检科室: 体检科

电话号码: 18234214990

床号:

病历号:

体检号: 2305100594

送检医院: 大同瑞慈康复体检

送检日期: 2023-11-02

末次月经:

送检医生:

采样日期:

报告日期: 2023-11-02

标本满意度: 满意

细胞量: >40%

红细胞:

经期样本:

颈管细胞:

化生细胞:

鳞状细胞:

宫颈柱状细胞:

未见上皮内病变/恶性细胞:

正常范围内:

- 良性反应性改变:
- 炎症: 
    - 轻度:
    - 中度:
    - 重度:
  - 放疗:
  - 妊娠:
  - 萎缩性:
  - 宫内避孕器:
  - 其他:

病原体: 滴虫感染:  念珠菌感染:  细菌感染:

提示 HPV 感染:  疱疹病毒感染:

鳞状上皮细胞分析:

- 非典型鳞状细胞:
- 倾向上皮内瘤变:
  - 倾向良性反应性改变:
  - 不能明确意义(ASC-US):
  - 不排除高度病变(ASC-H):
- 上皮内低度病变:  鳞癌:
- 上皮内高度病变:
- CIN2:
  - CIN3:

腺上皮细胞分析:

非典型腺细胞:

- 宫内膜:
- 来源不明:

非典型腺细胞(宫颈管):

- 倾向原位腺癌:
- 不能明确意义:
- 倾向良性反应性改变:

腺癌:

- 宫颈管:
- 宫内膜:
- 其它:

炎细胞:

- 轻度:
- 中度:
- 重度:

可疑腺癌:

诊断意见: 未见上皮内病变或恶性细胞 (NILM)。

建议:

报告医师: 张荣生

地址: 大同市魏都大道 79 号, 本报告医师签字后有效  
咨询: 0352-2830587 4006-122-995

妇科细胞学是筛查项目, 出于技术原因, 可能会有假阴性结果, 本检测仅对来样负责, 如果对结果有疑义, 请在收到报告 7 天内与我们联系。

大同瑞慈康复医院 12导联心电图报告

李婉贞

女

31岁

ID:2305100594

申请科室:瑞慈体检科

体检号:426262

病床号:

HR: 74bpm  
QT/QTc:377/419ms

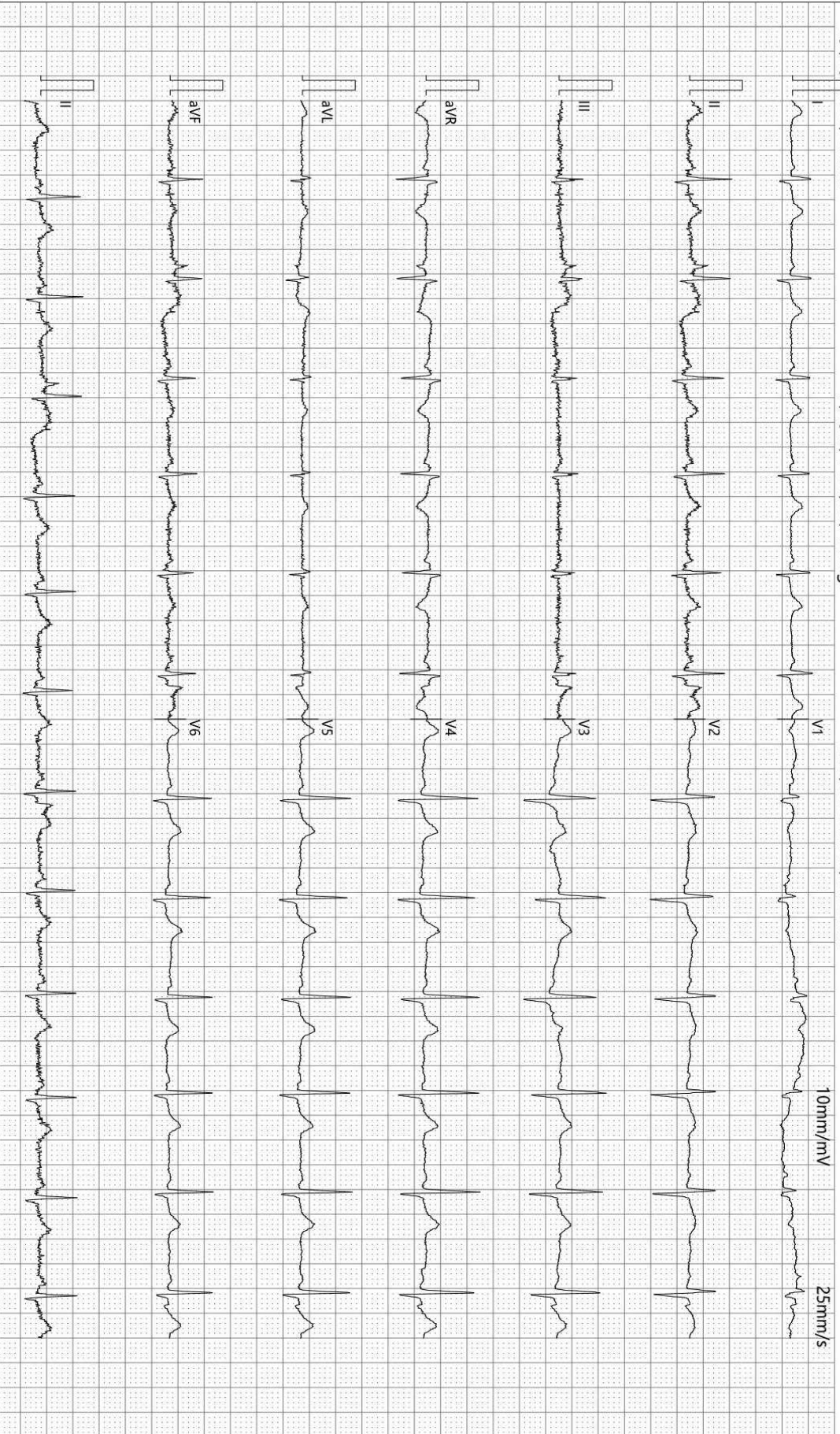
P: 105ms  
P/QRS/T: .51/68/42deg.

PR: 139ms  
RV5/SV1: 0.968/0.000mV

QRS: 88ms

10mm/mV

25mm/s



诊断结果:

- 1 窦性心律
- 2 正常心电图

报告需医生确认:

张之生

SEMIP V1.90

仅供临床参考

-35Hz ACS0

检查:2023-11-02 08:44:38

打印:2023-11-02 08:54:57

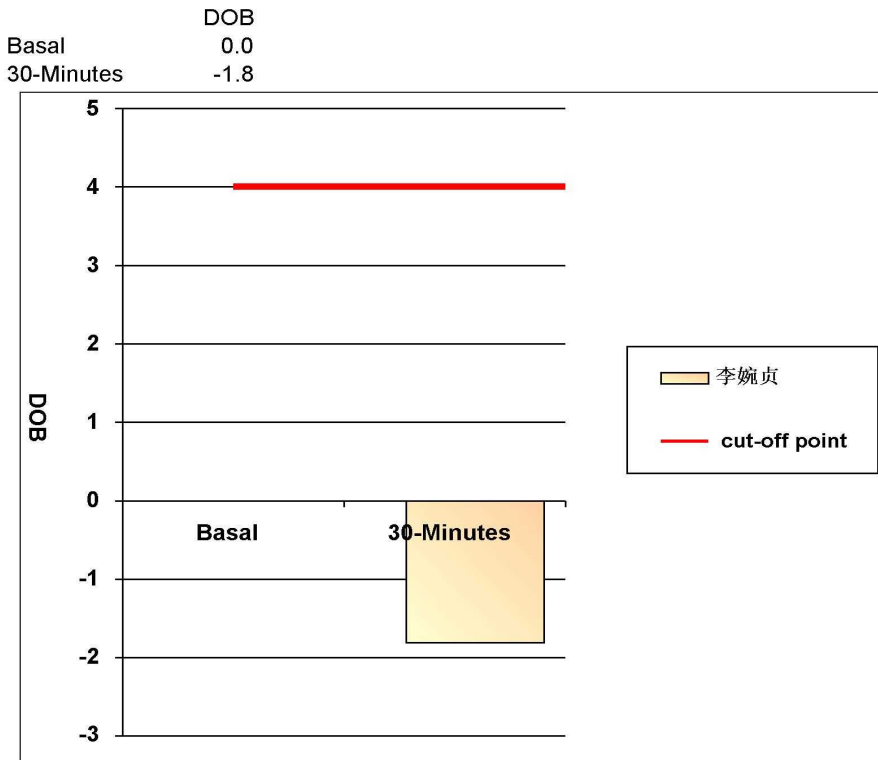
SE-1515 V1.40

# 大同瑞慈健康体检

## <sup>13</sup>C呼气试验检验报告

患者姓名	李婉贞	年龄	31	性别	女
患者 ID	2305100594	日期	2023年11月02日	联系电话	
申请医生		备注		设备型号	YH08

### <sup>13</sup>C呼气试验



阳性参考值 (Delta Over Baseline(DOB)):

30分钟的DOB值:	≥ 4.0	阳性+
	< 4.0	阴性-

检测结果: **DOB= -1.8**      **阴性-**

结论: 您本次检测结果为阴性, 正常, 无感染

检测医生: 曹居杰

## DR 诊断图文报告

流水号: 2305100594

影像号: DX20231101039

姓名: 李婉贞

年龄: 31 岁

性别: 女

检查设备: 西门子数字 X 线摄影

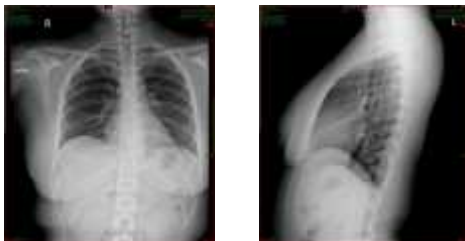体检号: 426262

申请医院: 本院

体检科室: 体检科

检查部位: 胸部照相

经典图像:



影像所见:

胸廓对称。气管居中, 纵隔无移位。双肺野清晰。肺门影未见增大。心脏大小、形态正常。双膈面光滑, 肋膈角锐利。

影像诊断:

胸部平片未见异常。

报告医师: 李贵

检查日期: 2023-11-02

审核医师: 李贵

报告日期: 2023-11-02

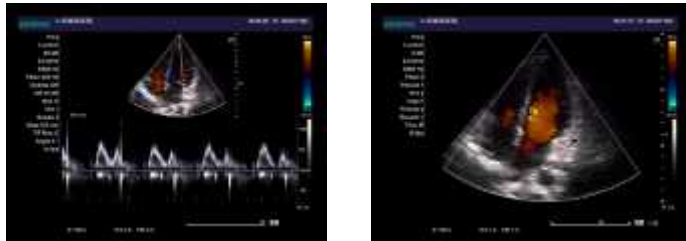
### 超声诊断图文报告

流水号: 2305100594

影像号: 1437623

姓名: 李婉贞      年龄: 31 岁      性别: 女      检查设备: Vivid E95  
体检号: 426262      申请医院: 本院      体检科室: 体检科      检查部位: 心脏彩超

经典图像:



影像所见:

超声测量 (单位: mm)

升主动脉内径 25 (32±3mm)      左房内径 32 (35mm)      室间隔 8.6 (8-11mm)  
左室内径 41 (47±4mm)      左室后壁 8.6 (8-11mm)      EF71% (50-80%)  
右室内径 25 (36±4mm)      右房内径 28 (36±4mm)      FS37% (28-41%)  
主肺动脉内径 22 (23±3mm)

升主动脉内径正常, 心脏各腔室大小正常, 室间隔厚度正常, 左室壁未见明显节段性运动异常, 各瓣膜及启闭功能未见明显异常, 舒张期二尖瓣口血流频谱 E/A>1, 心包腔未见积液。

影像诊断:

心脏结构及功能未见明显异常

报告医师: 李菊蓉

检查日期: 2023-11-02

审核医师: 李菊蓉

报告日期: 2023-11-02

## 超声诊断图文报告

流水号: 2305100594

影像号: 1437637

姓名: 李婉贞

年龄: 31 岁

性别: 女

检查设备: Vivid E95

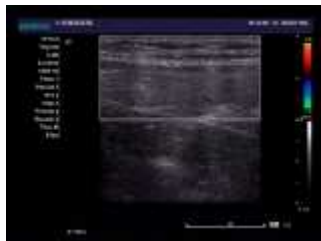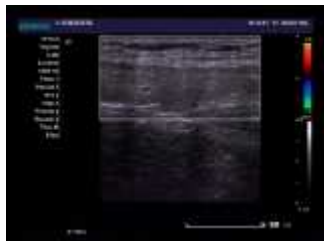体检号: 426262

申请医院: 本院

体检科室: 体检科

检查部位: 甲状腺彩超

经典图像:



影像所见:

甲状腺双侧叶形态正常, 包膜完整, 实质回声均匀, CDFI: 未见异常血流信号。  
双侧颈部未见明显肿大淋巴结。

影像诊断:

甲状腺双侧叶未见异常

报告医师: 李菊蓉

检查日期: 2023-11-02

审核医师: 李菊蓉

报告日期: 2023-11-02

## 超声诊断图文报告

流水号: 2305100594

影像号: 1437640

姓名: 李婉贞

年龄: 31 岁

性别: 女

检查设备: Vivid E95

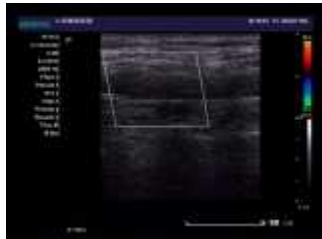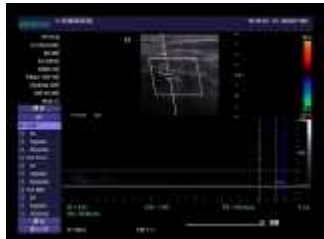
体检号: 426262

申请医院: 本院

体检科室: 体检科

检查部位: 颈部血管彩超

经典图像:



影像所见:

右锁骨下动脉起始处、双侧颈总动脉、颈内、颈外动脉起始段内中膜不增厚, 内壁欠光滑, 管壁未见明确强回声斑。CDFI: 血流充盈好。PW: 频谱形态正常。

双侧椎动脉走行正常, 椎动脉内径正常, 管壁不厚, 管腔内为无回声, CDFI: 血流充盈好。PW: 频谱正常。

	内径 mm	流速 cm/s	RI
左侧椎动脉	3.6	40.5	0.41
右侧椎动脉	3.5	47.8	0.52

影像诊断:

双侧颈动脉、椎动脉未见明显异常

报告医师: 李菊蓉

检查日期: 2023-11-02

审核医师: 李菊蓉

报告日期: 2023-11-02

## 超声诊断图文报告

流水号: 2305100594

影像号: 1437644

姓名: 李婉贞

年龄: 31 岁

性别: 女

检查设备: Vivid E95

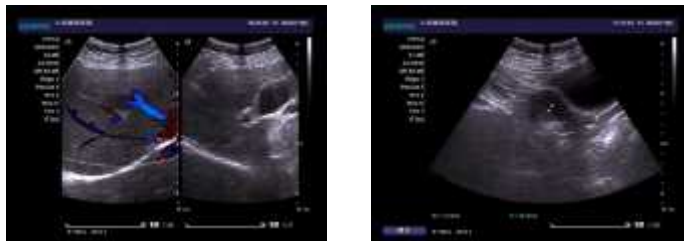体检号: 426262

申请医院: 本院

体检科室: 体检科

检查部位: 全腹彩超

经典图像:



影像所见:

肝脏大小形态正常, 包膜光滑完整, 实质回声均匀, 肝内管道系统走行清晰, 门静脉及肝内胆管不扩张。

胆囊大小形态正常, 壁不厚、光滑, 囊内透声好, 肝外胆管不扩张。

胰腺大小形态正常, 实质回声均匀, 主胰管不扩张。

脾脏大小形态正常, 实质回声均匀, 脾门静脉不宽。

双肾大小形态正常, 皮髓质分界清晰, 集合系统未见分离, 双侧输尿管未见扩张。

膀胱充盈佳, 未见明显异常。

前位子宫, 大小约 5.0\*3.1\*4.5cm, 肌壁回声均匀, 内膜线清晰, 厚 0.6cm, 宫颈厚约 2.3cm, 双侧附件区未见异常。

影像诊断:

肝、胆、脾、胰、双肾、子宫、双侧附件区未见明显异常

报告医师: 李菊蓉

检查日期: 2023-11-02

审核医师: 李菊蓉

报告日期: 2023-11-02