



2305090530

大同瑞慈健康体检

报 告 册

体检编号	{PI. TJBH}	工号	{PI. RYBH}
姓名	{PI. XM}		
性别	{PI. XB}	年龄	{PI. NL}岁
单位	{PI. DWMC}		
部门	{PI. BM}		
联系电话	{PI. TEL}		
体检日期	{PI. TJRQ}		

{PI. YYMC}
{PI. YYZXDH}

尊敬的 {PI.XM} {PI.XS} 您好！

首先,瑞慈健康体检全体员工欢迎您的光临,并对您的信任表示衷心的感谢！

您于 {PI.TJRQ} (体检编号: {PI.TJBH}) 完成健康检查,本机构的各科医生已根据您的体检项目及结果,汇总成此份健康体检报告,并经总检医生审核。据此提出对您健康状况的综合分析及建议。

瑞慈健康体检倡导“大健康、大康复”,提出“健康是第一财富 (Rich)”的人文理念。希望您仔细阅读并妥善地保管此份健康体检报告,并认真关注报告中的提示与建议,若您对报告内容有任何疑问,可直接与瑞慈健康体检客服部联系,进一步咨询。

健康体检咨询电话: **0352-2824444**

客户服务咨询电话: **0352-2830597**

400-6112995

瑞慈健康体检报告由下列内容组成:

第一部分:主检报告

第二部分:分科分项结果

第三部分:检验报告

第四部分:附表

主检报告

检查综述

{PI.ZS}

医生建议

{PI.JYY}

汇总医生： {PI.JCYS}

主检日期： {PI.JCRQ}

主检医生：

分科结果

妇科内诊

项目名称	检查结果	项目名称	检查结果
外阴	正常	尿道口	正常
阴道	通畅	子宫	正常
附件	正常	宫颈	光滑
后穹窿	正常		

***小结：**

未见异常

操作员：许艳华

检查日期：2023-09-23

检查医生：许艳华

检验报告

人乳头瘤病毒检查 (HPV)

项目名称	检查结果	单位	参考值	提示
人乳头瘤病毒 (HPV)	HPV 低危型：阴性 HPV 高危型：阳性			

***小结：**

HPV 低危型：阴性

HPV 高危型：阳性

操作员：管理员 检查日期：2023-09-25 检查医生：管理员

大同现代医学检验实验室

液基薄层细胞学图文报告

ID: 2023088706

病理号: 085396

姓名: 薛冬梅

性别: 女

年龄: 34岁

送检科室:

电话号码: 13546010740

床号:

病历号:

体检号: 2305090530

送检医院: 大同瑞慈康复体检

送检日期: 2023-09-25

末次月经:

送检医生:

采样日期:

报告日期: 2023-09-25

标本满意度: 满意

细胞量: >45%

红细胞:

经期样本:

颈管细胞:

化生细胞:

鳞状细胞:

宫颈柱状细胞:

未见上皮内病变/恶性细胞:

正常范围内:

- 良性反应性改变:
- 炎症:
 - 轻度:
 - 中度:
 - 重度:
 - 放疗:
 - 妊娠:
 - 萎缩性:
 - 宫内避孕器:
 - 其他:

病原体: 滴虫感染: 念珠菌感染: 细菌感染:

提示 HPV 感染: 疱疹病毒感染:

鳞状上皮细胞分析:

- 非典型鳞状细胞:
- 倾向上皮内瘤变:
 - 倾向良性反应性改变:
 - 不能明确意义(ASC-US):
 - 不排除高度病变(ASC-H):
- 上皮内低度病变: 鳞癌:
- 上皮内高度病变:
- CIN2:
 - CIN3:

腺上皮细胞分析:

非典型腺细胞:

- 宫内膜:
- 来源不明:

非典型腺细胞(宫颈管):

- 倾向原位腺癌:
- 不能明确意义:
- 倾向良性反应性改变:

腺癌:

- 宫颈管:
- 宫内膜:
- 其它:

炎细胞:

- 轻度:
- 中度:
- 重度:

可疑腺癌:

诊断意见: 未见上皮内病变或恶性细胞 (NILM)。

建议:

报告医师: 张荣生

地址: 大同市魏都大道 79 号, 本报告医师签字后有效
咨询: 0352-2830587 4006-122-995

妇科细胞学是筛查项目, 出于技术原因, 可能会有假阴性结果, 本检测仅对来样负责, 如果对结果有疑义, 请在收到报告 7 天内与我们联系。

瑞慈健康体检

人乳头瘤病毒（HPV）基因分型检测报告

姓名：薛冬梅 科室：妇科 病历号：
性别：女 房/床号： 标本编号： 131697
年龄：34 送检医生： 接收日期： 2023年09月24日
电话： 门诊/住院号 标本条码号： 2309233001009
临床诊断：

标本类型：宫颈脱落细胞 标本状态：可用
检测方法：反向点杂交法
检测内容：低危型：HPV6、11、42、43、81、83
高危型：HPV16、18、31、33、35、39、45、51、52、53、56、58、59、66、68、73、82

检测结果：低危型：阴性
高危型：HPV51, 为阳性

6	11	16	18	31	33	35	39	编号
42	43	45	51 ●	52	53	56	58	131697
59	66	68	73	81	82	83	IC ●	HPV

结果分析及提示：

- HPV感染是宫颈癌的主要病因, 大部分HPV感染会自行消退, 与年龄及个人免疫能力有关。
- HPV基因分型检测是宫颈病变及宫颈癌筛查的重要手段。
- 低危型HPV感染能引起良性病变, 如生殖器湿疣。
- 高危型HPV持续感染导致宫颈高级别病变的风险显著增加。

检测日期：2023年09月25日 检测者：余雅倩 审核者：康建忠

备注：本报告仅对所检测样本负责, 结果分析和提示仅供临床参考。

超声诊断图文报告

流水号: 2305090530

影像号: 1403402

姓名: 薛冬梅

年龄: 34 岁

性别: 女

检查设备: Vivid E95

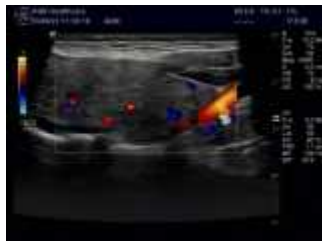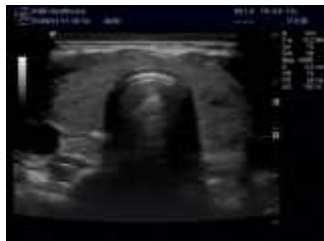体检号: 424417

申请医院: 本院

体检科室: 体检科

检查部位: 甲状腺彩超

经典图像:



影像所见:

甲状腺双侧叶形态正常, 包膜完整, 实质回声欠均匀, 部分呈蜂窝状改变, CDFI: 未见异常血流信号。双侧颈部未见明显肿大淋巴结。

影像诊断:

甲状腺弥漫性改变 就查甲功

报告医师: 李菊蓉

检查日期: 2023-09-23

审核医师: 李菊蓉

报告日期: 2023-09-23

超声诊断图文报告

流水号: 2305090530

影像号: 1403404

姓名: 薛冬梅

年龄: 34 岁

性别: 女

检查设备: Vivid E95

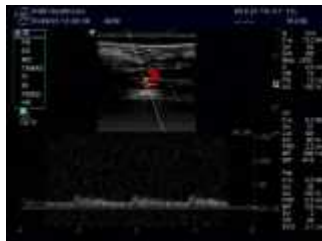
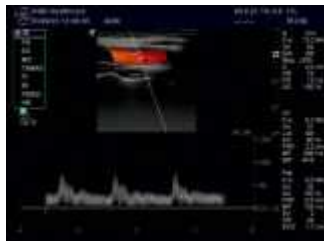
体检号: 424417

申请医院: 本院

体检科室: 体检科

检查部位: 颈部血管彩超

经典图像:



影像所见:

右锁骨下动脉起始处、双侧颈总动脉、颈内、颈外动脉起始段内中膜不增厚, 内壁欠光滑, 管壁未见明确强回声斑。CDFI: 血流充盈好。PW: 频谱形态正常。

双侧椎动脉走行正常, 椎动脉内径正常, 管壁不厚, 管腔内为无回声, CDFI: 血流充盈好。PW: 频谱正常。

影像诊断:

双侧颈动脉、椎动脉未见明显异常

报告医师: 李菊蓉

检查日期: 2023-09-23

审核医师: 李菊蓉

报告日期: 2023-09-23

超声诊断图文报告

流水号: 2305090530

影像号: 1403406

姓名: 薛冬梅

年龄: 34 岁

性别: 女

检查设备: Vivid E95

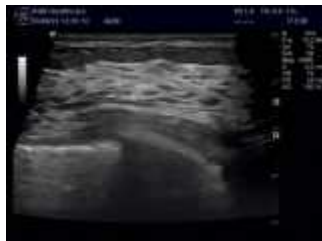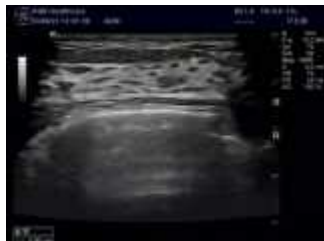体检号: 424417

申请医院: 本院

体检科室: 体检科

检查部位: 乳腺彩超

经典图像:



影像所见:

双侧乳腺腺体层次清晰, 右乳腺体厚 0.8cm, 左乳腺体厚 0.9cm, 乳导管未见扩张, 未见明显占位性病变, CDFI: 未见异常血流信号。

影像诊断:

双侧乳腺未见明显异常

报告医师: 李菊蓉

检查日期: 2023-09-23

审核医师: 李菊蓉

报告日期: 2023-09-23



大同市医学影像研究中心

注: 本报告仅供临床医生参考!

地址: 大同市魏都大道 79 号。若有疑问, 请致电: 0352-2830580