



检 查 结 果

姓名	焦秀梅
性别	女 年龄 46岁
联系电话	15388521786
体检日期	2026-04-13

检验报告

尿液分析+尿沉渣

项目名称	检查结果	单位	参考值	提示
白细胞尿	0	个/u1	0--13	
上皮细胞(EC)	1	/HP	0--28	
管型(CAST)	0	个/u1	0--1	
霉菌(尿)	0	/HP	0--0	
结晶	0	/HP	0--10	
透明度(CLA)	清亮			
胆红素(BIL)	-		阴性	
隐血(ERY)	-		阴性	
小圆上皮细胞(SRC)	0	个/u1	0--0	
维生素C	-		阴性	
异常红细胞	0	个/u1	0--3	
红细胞(正常)	0	个/u1	0--6	
鳞状上皮细胞	1	个/u1	0--0	↑
粘液丝	0	个/u1	0--0	
颜色(Colour)	淡黄色			
尿葡萄糖(GLU)	-		阴性	
酮体(KET)	-		阴性	
比重(SG)	1.015		1.003--1.030	
酸碱度(PH)	6.0		4.5--8.0	
尿蛋白质(PRO)	-		阴性	
尿胆原(URO)	-		阴性	
亚硝酸盐(NIT)	-		阴性	
红细胞(尿)(RBC)	0	个/u1	0--6	
尿白细胞(LEU)	-		阴性	

*小结：

鳞状上皮细胞偏高(1 /HP)

操作员：荆鹏山 检查日期：2026-04-13 检查医生：

血常规（五分类）

项目名称	检查结果	单位	参考值	提示
白细胞(WBC)	3.87	$10^9/L$	3.5--9.5	
淋巴细胞绝对值(LY#)	1.22	$10^9/L$	1.1--3.2	
淋巴细胞百分比(LY%)	31.4	%	20--50	
中性粒细胞绝对值(GR#)	2.33	$10^9/L$	1.8--6.3	
中性粒细胞百分比(GR%)	60.5	%	40--75	
嗜碱性粒细胞绝对值(BA#)	0.01	$10^9/L$	0--0.06	
嗜碱性粒细胞百分比(BA%)	0.2	%	0--1.0	
嗜酸性粒细胞绝对值(E0#)	0.07	$10^9/L$	0.02--0.52	
嗜酸性粒细胞百分比(E0%)	1.7	%	0.4--8	
血小板(PLT)	215	$10^9/L$	125--350	
血小板分布宽度(PDW)	12.2	f1	9.0--17	
平均血小板体积(MPV)	10.4	f1	6.0--14.0	
血小板压积(PCT)	0.222	%	0.11--0.28	
红细胞(RBC)	4.98	$10^{12}/L$	3.8--5.1	
血红蛋白	123	g/L	115--150	
红细胞压积(HCT)	39.7	%	35--45	
红细胞平均体积(MCV)	79.6	f1	82--100	↓
平均血红蛋白含量(MCH)	24.7	pg	27--34	↓
平均血红蛋白浓度(MCHC)	310	g/L	316--354	↓
单核细胞绝对值(MO#)	0.24	$10^9/L$	0.1--0.6	
单核细胞百分比(MO%)	6.2	%	3--10	
红细胞分布宽度标准差(RDW-SD)	46.2	f1	35--56	
红细胞分布宽度变异系数(RDW-CV)	16.5	%	10.6--16.6	

大血小板比率	28.2	%	11--45	
大血小板数目	61	$10^9/L$	30--90	
未成熟粒细胞数目	0.00	$10^9/L$	0--0.6	
未成熟粒细胞百分比	0.0	%	0--10	
有核红细胞数目	0.000	$10^9/L$	0--9999	
有核红细胞百分比	0.00	/100WBC	0--9999	

***小结:**

红细胞平均体积(MCV)偏低(79.6 f1) 平均血红蛋白含量(MCH)偏低(24.7 pg) 平均血红蛋白浓度(MCHC)偏低(310 g/L)

操作员：荆鹏山 检查日期:2026-04-13 检查医生:

肾功三项

项目名称	检查结果	单位	参考值	提示
肌酐(CREA)	58.20	umol/L	41--73	
尿酸(UA)	238.00	umol/L	140--340	
尿素测定(Urea)	6.70	mmol/L	2.6--7.5	

***小结:**

未见异常

操作员：孙钰 检查日期:2026-04-13 检查医生:

空腹血糖

项目名称	检查结果	单位	参考值	提示
葡萄糖(GLU)	4.73	mmol/L	3.89--6.1	

***小结:**

未见异常

操作员：孙钰 检查日期:2026-04-13 检查医生:

同型半胱氨酸

项目名称	检查结果	单位	参考值	提示
同型半胱氨酸	7.80	umol/L	0--15	

***小结：**

未见异常

操作员：孙钰

检查日期：2026-04-13

检查医生：

血脂四项

项目名称	检查结果	单位	参考值	提示
动脉硬化指数	4.33		1.31--3.19	↑
总胆固醇(CHOL)	7.38	mmol/L	2.59--5.2	↑
甘油三脂(TG)	2.83	mmol/L	0.7--1.7	↑
低密度脂蛋白(LDL)	4.46	mmol/L	0--4.13	↑
高密度脂蛋白(HDL)	1.03	mmol/L	0.77--1.55	

***小结：**

动脉硬化指数偏高(4.33) 总胆固醇(CHOL)偏高(7.38 mmol/L) 甘油三脂(TG)偏高(2.83 mmol/L) 低密度脂蛋白(LDL)偏高(4.46 mmol/L)

操作员：孙钰

检查日期：2026-04-13

检查医生：

糖化血红蛋白

项目名称	检查结果	单位	参考值	提示
糖化血红蛋白	5.5		4.1--6.0	

***小结：**

未见异常

操作员：荆鹏山

检查日期：2026-04-13

检查医生：

肝功能三项

项目名称	检查结果	单位	参考值	提示
γ-谷氨酰转肽酶(GGT)	65.0	U/L	7--45	↑
丙氨酸氨基转移酶(ALT)	34.00	U/L	7--40	
门冬氨酸氨基转移酶(AST)	25.00	U/L	13--35	
谷草比谷丙	0.74		0.4--2.5	

***小结：**

γ-谷氨酰转肽酶(GGT)偏高(65.0 U/L)

操作员：孙钰 检查日期：2026-04-13 检查医生：

血沉 (ESR)

项目名称	检查结果	单位	参考值	提示
红细胞沉降率 (ESR)	12.3	mm/h	0--20	

*小结：

未见异常

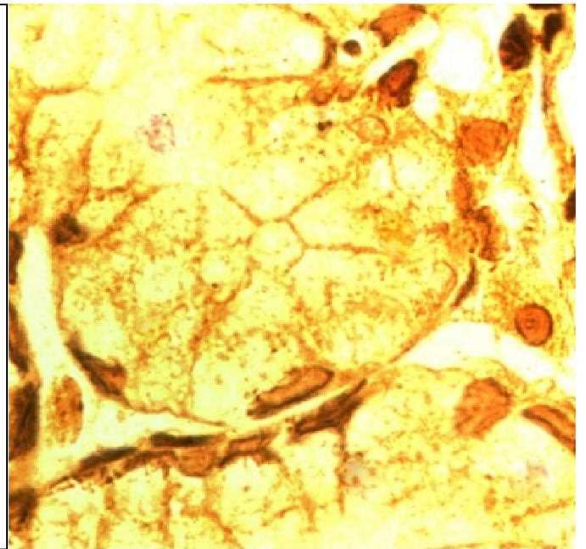
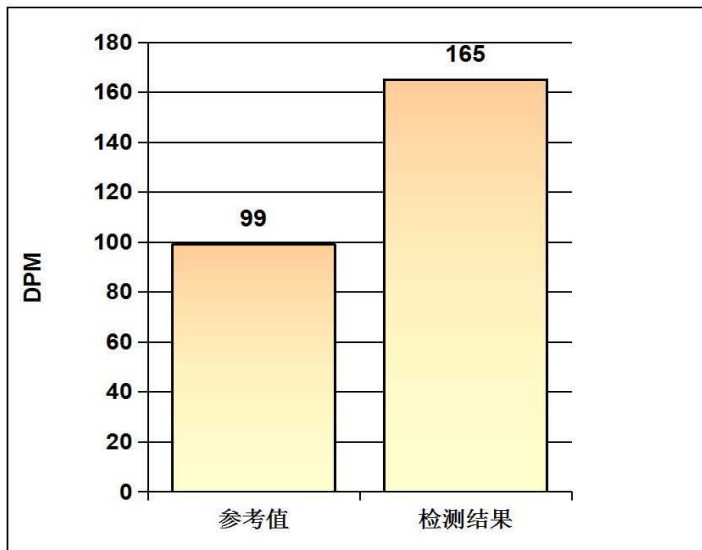
操作员：荆鹏山 检查日期：2026-04-13 检查医生：

大同瑞慈康复医院

¹⁴C呼气试验检验报告

姓名	焦秀梅	年龄	46	性别	女
住院号	0	日期	2026/4/13 9:06:43	电话	15388521786
送检医生	曹居杰	样品编号	8969	编号	2305090529

¹⁴C呼气试验



阳性参考值 (Disintegrations Per Minute(DPM)):

DPM值:	dpm > 2499	阳性++++
	1499 < dpm ≤ 2499	阳性+++
	499 < dpm ≤ 1499	阳性++
	149 < dpm ≤ 499	阳性+
	dpm ≤ 99	阴性
	99 < dpm ≤ 149	不确定

检测结果: **dpm= 165** **阳性+**

检测者: _____ 宋晓宁

Rich 大同瑞慈康复医院
超声诊断图文报告

流水号: 2305090529

超声号: 2151872

姓名: 焦秀梅

年龄: 46 岁

性别: 女

检查设备: Vivid E95

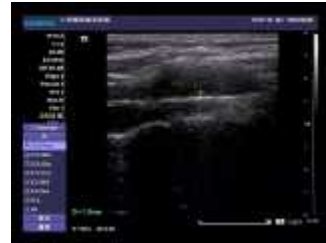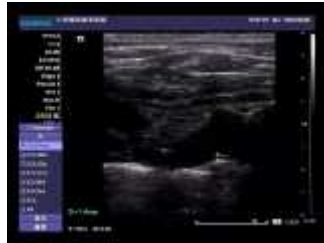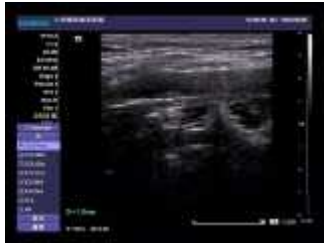体检号: 424392

申请医院: 本院

体检科室: 体检科

检查部位: 颈部血管彩超

经典图像:



影像所见:

双侧颈总动脉内中膜增厚, 左侧厚约 1.3mm, 右侧厚约 1.3mm, 右锁骨下动脉起始处内中膜增厚, 厚约 1.4mm, 双侧颈内、颈外动脉起始段内中膜不增厚, 内壁欠光滑, 管壁未见明确强回声斑。CDFI: 血流充盈好。PW: 频谱形态正常。双侧椎动脉走行正常, 右侧椎动脉内径略窄, 宽约 2.6mm, 左侧椎动脉内径正常, 管壁不厚, 管腔内为无回声, CDFI: 血流充盈好。PW: 频谱正常。

影像诊断:

1. 双侧颈总动脉、右锁骨下动脉起始处内中膜增厚
2. 右侧椎动脉内径略窄

报告医师: 李菊蓉

检查日期: 2026-04-13

审核医师:

报告日期: 2026-04-13



注: 本报告仅供临床医生参考!

地址: 大同市魏都大道 79 号。若有疑问, 请致电: 0352---2830580

Rich 大同瑞慈康复医院
超声诊断图文报告

流水号: 2305090529

超声号: 2151876

姓名: 焦秀梅

年龄: 46岁

性别: 女

检查设备: Vivid E95

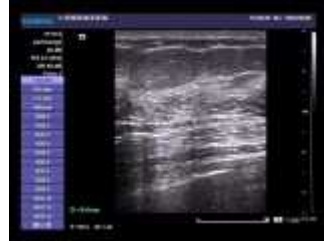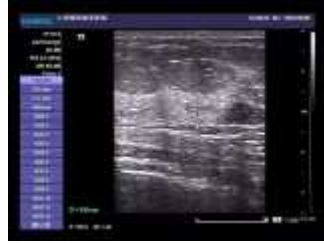体检号: 424392

申请医院: 本院

体检科室: 体检科

检查部位: 乳腺彩超

经典图像:



影像所见:

双侧乳腺腺体层次清晰, 右乳腺体厚 0.9cm, 左乳腺体厚 0.9cm, 乳导管未见扩张, 未见明显占位性病变, CDFI: 未见异常血流信号。

双侧腋下未见明显肿大淋巴结。

影像诊断:

双侧乳腺未见明显异常

报告医师: 李菊蓉

检查日期: 2026-04-13

审核医师:

报告日期: 2026-04-13



注: 本报告仅供临床医生参考!

地址: 大同市魏都大道 79 号。若有疑问, 请致电: 0352---2830580

Rich 大同瑞慈康复医院
超声诊断图文报告

流水号: 2305090529

超声号: 2151879

姓名: 焦秀梅

年龄: 46岁

性别: 女

检查设备: Vivid E95

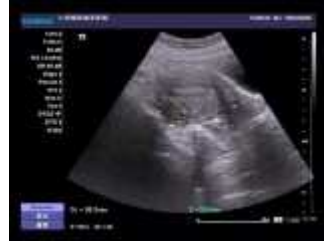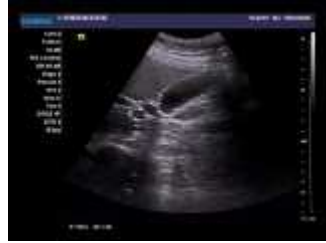体检号: 424392

申请医院: 本院

体检科室: 体检科

检查部位: 全腹彩超

经典图像:



影像所见:

肝脏大小形态正常, 包膜光滑完整, 实质回声细腻、增强, 肝内管道系统走行欠清晰, 门静脉及肝内胆管不扩张。

胆囊大小形态正常, 壁不厚、光滑, 囊内透声好, 肝外胆管不扩张。

胰腺大小形态正常, 实质回声均匀, 主胰管不扩张。

脾脏大小形态正常, 实质回声均匀, 脾门静脉不宽。

双肾大小形态正常, 皮髓质分界清晰, 集合系统未见分离, 双侧输尿管未见扩张。

膀胱充盈佳, 未见明显异常。

水平偏后位子宫, 大小约 6.8*5.4*6.3cm, 肌壁回声欠均匀, 后壁可见大小约 2.6*2.6cm 低回声结节, 内膜线清晰, 厚 0.8cm, 宫颈厚约 3.1cm, 其内可见数个囊性回声, 较大者约 0.6cm, 双侧附件区未见异常。

影像诊断:

1. 轻度脂肪肝
2. 子宫肌瘤
3. 宫颈多发纳囊

报告医师: 李菊蓉

检查日期: 2026-04-13

审核医师:

报告日期: 2026-04-13



注: 本报告仅供临床医生参考!

地址: 大同市魏都大道 79 号。若有疑问, 请致电: 0352---2830580

ID 号: 2305090529

影像号: CT20260413031

姓名: 焦秀梅

年龄: 46 岁

性别: 女

检查设备: 西门子量子双源 CT

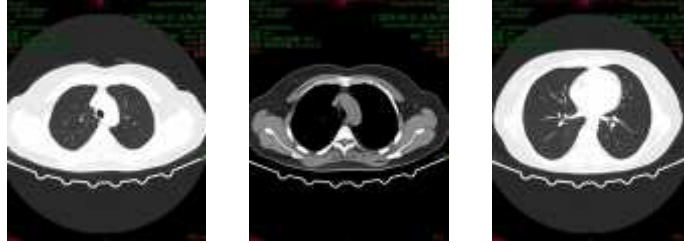体检号: 424392

申请医院: 本院

体检科室: 体检科

检查部位: 肺部双源 CT

经典图像:



影像所见:

双侧胸廓对称, 气管居中。气管及支气管未见狭窄及阻塞。右肺下叶外基底段 (IM44) 见一实性结节, 大小约为 0.3cm×0.2cm, 边界清晰。双肺门不大, 形态自然。心脏及大血管大小、形态未见异常。纵隔内未见肿块及肿大淋巴结。胸膜无增厚, 胸膜腔内无积液。胸壁软组织及骨骼未见病变征象。

影像诊断:

右肺下叶外基底段纤维硬结灶

报告医师: 张剑峰

检查日期: 2026-04-13

审核医师:

报告日期: 2026-04-13