

2305090526

大同瑞慈健康体检

报 告 册

体检编号	424395	工号	4
姓名	杨敏-1		
性别	女	年龄	66岁
单位	广灵县能源局		
部门	广灵县能源局		
联系电话	13653625064		
体检日期	2023-11-26		

尊敬的 杨敏-1 女士 您好！

首先,瑞慈健康体检全体员工欢迎您的光临,并对您的信任表示衷心的感谢！

您于 2023-11-26 (体检编号: 424395) 完成健康检查,本机构的各科医生已根据您的体检项目及结果,汇总成此份健康体检报告,并经总检医生审核。据此提出对您健康状况的综合分析及建议。

瑞慈健康体检倡导“大健康、大康复”,提出“健康是第一财富 (Rich)”的人文理念。希望您仔细阅读并妥善地保管此份健康体检报告,并认真关注报告中的提示与建议,若您对报告内容有任何疑问,可直接与瑞慈健康体检客服部联系,进一步咨询。

健康体检咨询电话: **0352-2824444**

客户服务咨询电话: **0352-2830597**
400-6112995

瑞慈健康体检报告由下列内容组成:

第一部分:主检报告

第二部分:分科分项结果

第三部分:检验报告

第四部分:附表

主检报告

检查综述

- 1、【颅脑 MRI】 1、双侧额顶叶皮髓质交界处多发缺血灶 2、空泡蝶鞍 3、左侧上颌窦粘膜下囊肿
2、【甲状腺彩超】 1. 甲状腺右侧叶结节 TI-RADS 2-3 级 2. 甲状腺左侧叶结节 TI-RADS 3 级 建议复查

医生建议

【左侧上颌窦粘膜下囊肿】：

- (1) 建议耳鼻喉科诊断治疗。

【双侧额顶叶皮髓质交界处多发缺血灶】：

- (1) 脑缺血灶就是脑部毛细血管发生堵塞后形成血管中空，血液不再流过，局部脑细胞缺氧坏死后形成的病灶。
(2) 脑缺血灶是一种比较常见的脑内出血疾病，引起的原因比较多，常见于老年人，尤其是合并有高血压、糖尿病等危险因素的老年人更加常见。
(3) 如果患有高血压这种慢性疾病，有可能会出这种疾病的表现，尤其是一些中老年朋友，长期的慢性疾病高血压，容易诱发脑缺血灶的发病，所以说患者要及时发现，及时治疗。
(4) 脑缺血灶的一般症状是出现头晕头痛等现象，如果是病情发展后就有可能导致偏瘫、语言不清、大小便失禁、失去记忆力、甚至是意识糊涂、失明等情况。部分患者在临床上可以没有任何的临床表现，只是在无意中检查头颅 CT 或者磁共振才发现。
(5) 脑内多发缺血灶在发病初期症状不是很明显，而且没什么危害。但是这种疾病却极易容易复发，让神经受损。而严重后果是会导致整个中枢神经功能损害，会发生瘫痪甚至危及生命。
(6) 如果这种缺血灶是孤立的、个别的或者是很小的，一般不是什么大病。但是如果是弥漫性的病变，病灶比较大，往往提示患者动脉硬化的程度很重。
(7) 饮食中需避免辛辣油炸、脂肪和胆固醇含量高的食物，多补充富含纤维素、维生素、蛋白质和钙质的食物，有助于脑部症状恢复。
(8) 6、多吃纤维素含量比较高的食物，可以起到降低血脂的作用，如番薯、香蕉、大豆类等。多吃大蒜，因为大蒜能稀释血液，能起到缓解供血不足的症状还能降血压。
(9) 多吃鱼和鸡蛋，因为鱼和鸡蛋富含蛋白质和钙质，能对大脑的细胞起到刺激作用，从而提高大脑记忆力。菠萝、土豆泥、葡萄糖等都能对记忆力起到改善的作用，起到提高记忆力的效果。
(10) 避免不合理饮食。提倡采用低盐、低脂、低热量及富含维生素饮食，每日食盐量不超过 6g。多食蔬菜、水果和纤维素丰富食物，既含丰富的维生素、纤维素，又含钾、钙丰富而含钠低的食品。
(11) 保持健康的生活方式，戒烟、禁止酗酒。吸烟和酗酒可使血管痉挛，心跳加快，血压升高，血浆纤维蛋白含量增加，血液粘度增加，减少脑血流量及加速动脉硬化等。因此，向患者讲明吸烟的危害性，采用心理咨询、口服戒烟药等综合性干预措施，避免大量饮酒，控制体重。
(12) 对原发病及早治疗，严格按照医嘱服药，进行正规治疗，控制血压、血脂、血糖。避免长期服药导致血液高凝，不得滥用药物，需在医生指导下服药。保持健康的体重，保持心情愉悦。
(13) 对于心血管患者等高危人群需每年进行影像学 and 实验室检查，有一定的早期筛查作用。

【空泡蝶鞍】：

- (1) 正常的蝶鞍内由脑垂体占满，无蛛网膜和脑脊液，但有的人蝶鞍内垂体组织缩小，大部分被蛛网膜和脑脊液占用形成的“囊泡”，称为空泡蝶鞍。有的因压迫垂体可产生相应的临床内分泌症状，建议神经内科结合临床诊治。但大多数人没有任何表现，无需治疗，定期复查。

【甲状腺左侧叶结节】：

- (1) 甲状腺结节是一种常见的甲状腺疾病，很多甲状腺疾病可表现为结节，如可由甲状腺退行性变、炎症、自身免疫性及新生物等多种病变所致。甲状腺结节在各个年龄段的男女人群中均可见到，但中年女性中较多。
- (2) 甲状腺结节分良性和恶性两大类，良性的占绝大多数，恶性者不足 1%，判断甲状腺结节的良恶主要依靠病史、体格检查、放射性核素扫描、穿刺细胞学检查。
- (3) 建议往外科就诊，进一步检查，明确诊断，结合临床诊治并定期复查。

【甲状腺右侧叶结节】：

- (1) 甲状腺结节是一种常见的甲状腺疾病，很多甲状腺疾病可表现为结节，如可由甲状腺退行性变、炎症、自身免疫性及新生物等多种病变所致。甲状腺结节在各个年龄段的男女人群中均可见到，但中年女性中较多。
- (2) 甲状腺结节分良性和恶性两大类，良性的占绝大多数，恶性者不足 1%，判断甲状腺结节的良恶主要依靠病史、体格检查、放射性核素扫描、穿刺细胞学检查。
- (3) 建议往外科就诊，进一步检查，明确诊断，结合临床诊治并定期复查。

汇总医生： 樊兴国

主检日期： 2023-11-27

主检医生：

分科结果

检验报告

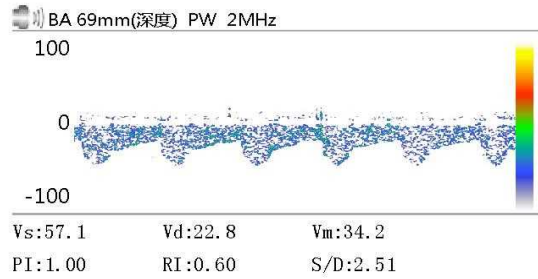
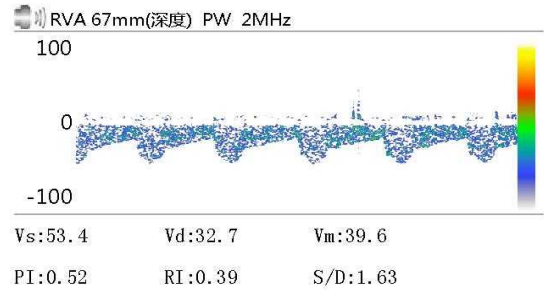
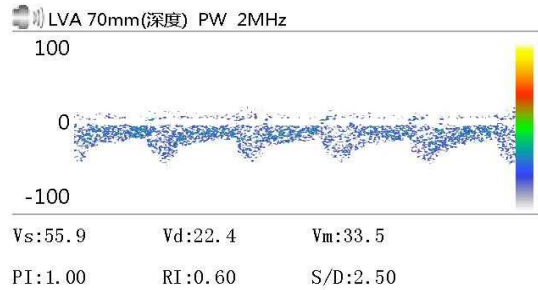
Text



大同瑞慈健康体检

颅内多普勒血流图 (TCD) 检查报告单

姓名: 杨敏-1 性别: 女 年龄: 66 岁 检查号: 2305090526
 申请科室: 体检科 申请医师: 李菊蓉 检查类型: 颅内血管 床号:



Vs:	Vd:	Vm:
PI:	RI:	S/D:

Vs:	Vd:	Vm:
PI:	RI:	S/D:

医生意见

结论: 椎-基底动脉脑血管超声未见异常。

李菊蓉

检查日期: 2023-11-26

本报告单仅提供临床参考

MRI 诊断图文报告

流水号: 2305090526

影像号: MR20231126006

姓名: 杨敏-1

年龄: 66 岁

性别: 女

检查设备: 西门子 1.5T 磁共振

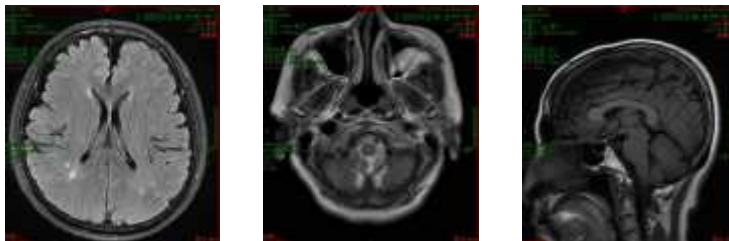
体检号: 424395

申请医院: 本院

体检科室: 体检科

检查部位: 颅脑 MRI

经典图像:



影像所见:

双侧额顶叶皮髓质交界处见多发斑点状长 T1 长 T2 信号, T2 FLAIR 呈高信号, DWI 未见异常高信号。脑干、双侧小脑半球未见异常信号及占位征象, 脑室、脑池无扩大, 脑沟、脑裂无增宽, 中线结构居中。垂体变薄。左侧上颌窦粘膜下见类圆形等 T1 长 T2 信号, 最大直径约 1.5cm。

影像诊断:

- 1、双侧额顶叶皮髓质交界处多发缺血灶
- 2、空泡蝶鞍
- 3、左侧上颌窦粘膜下囊肿

报告医师: 李贵 1

检查日期: 2023-11-26

审核医师: 叶道斌

报告日期: 2023-11-26

超声诊断图文报告

流水号: 2305090526

影像号: 1462636

姓名: 杨敏-1

年龄: 66 岁

性别: 女

检查设备: Vivid E95

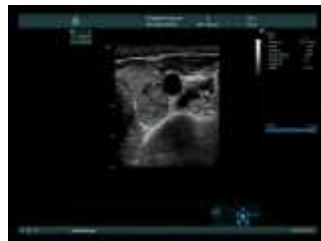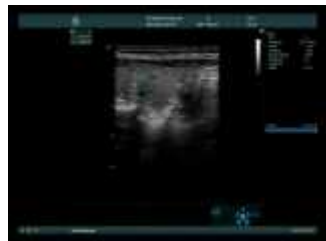体检号: 424395

申请医院: 本院

体检科室: 体检科

检查部位: 甲状腺彩超

经典图像:



影像所见:

甲状腺双侧叶形态正常, 包膜完整, 于双侧叶均探及数个结节回声, 右侧叶大者位于中部, 呈囊实性, 大小约 1.1*0.9cm, 边界清, 左侧叶大者位于中下极, 呈低回声, 大小约 1.7*1.5*1.4cm, 周边可见晕环, 边界清, 余实质回声均匀, CDFI: 周边及其内均见血流信号。

双侧颈部未见明显肿大淋巴结。

影像诊断:

1. 甲状腺右侧叶结节 TI-RADS 2-3 级
2. 甲状腺左侧叶结节 TI-RADS 3 级 建议复查

报告医师: 李霞

检查日期: 2023-11-26

审核医师: 李霞

报告日期: 2023-11-26

超声诊断图文报告

流水号: 2305090526

影像号: 1462641

姓名: 杨敏-1

年龄: 66 岁

性别: 女

检查设备: Vivid E95

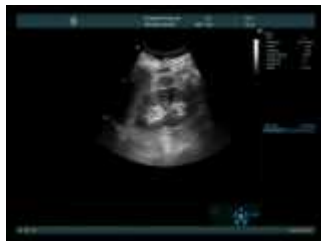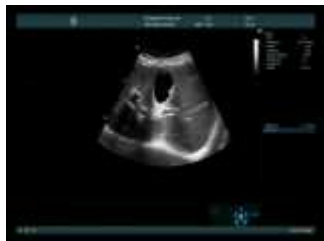体检号: 424395

申请医院: 本院

体检科室: 体检科

检查部位: 全腹彩超

经典图像:



影像所见:

肝脏大小形态正常, 包膜光滑完整, 实质回声均匀, 肝内管道系统走行清晰, 门静脉及肝内胆管不扩张。
胆囊大小形态正常, 壁不厚、光滑, 囊内透声好, 肝外胆管不扩张。
胰腺大小形态正常, 实质回声均匀, 主胰管不扩张。
脾脏大小形态正常, 实质回声均匀, 脾门静脉不宽。
双肾大小形态正常, 皮髓质分界清晰, 集合系统未见分离, 双侧输尿管未见扩张。
膀胱充盈欠佳。

影像诊断:

肝、胆、脾、胰、双肾未见明显异常

报告医师: 李霞

检查日期: 2023-11-26

审核医师: 李霞

报告日期: 2023-11-26