



2305080588

大同瑞慈健康体检

报 告 册

体检编号	424330	工号	20
姓名	安世文		
性别	男	年龄	53岁
单位	大同西供电		
部门	大同西供电-大同给水车间		
联系电话	15935263800		
体检日期	2023-08-27		

尊敬的安世文先生您好！

首先，瑞慈健康体检全体员工欢迎您的光临，并对您的信任表示衷心的感谢！

您于 2023-08-27 （体检编号：424330）完成健康检查，本机构的各科医生已根据您的体检项目及结果，汇总成此份健康体检报告，并经总检医生审核。据此提出对您健康状况的综合分析及建议。

瑞慈健康体检倡导“大健康、大康复”，提出“健康是第一财富（Rich）”的人文理念。希望您仔细阅读并妥善地保管此份健康体检报告，并认真关注报告中的提示与建议，若您对报告内容有任何疑问，可直接与瑞慈健康体检客服部联系，进一步咨询。

健康体检咨询电话：**0352-2824444**

客户服务咨询电话：**0352-2830597**

400-6112995

瑞慈健康体检报告由下列内容组成：

第一部分：主检报告

第二部分：分科分项结果

第三部分：检验报告

第四部分：附表

主检报告

检查综述

- 1、【血常规（五分类）】 白细胞(WBC)偏高($9.82 \times 10^9/L$) 单核细胞绝对值(MO#)偏高($0.73 \times 10^9/L$)
- 2、【尿液分析+尿沉渣】 粘液丝偏高(12 /HP)
- 3、【颈椎正侧位】 颈椎平片骨质增生。
- 4、【心电图】 1. 窦性心律 2. 异常Q波
- 5、【全腹彩超】 前列腺增生

医生建议

【单核细胞绝对值(MO#)偏高】：

- (1) 供内科结合临床参考。

【白细胞(WBC)偏高】：

- (1) 白细胞是机体防御系统的重要组成部分。白细胞通过不同的方式、不同的机制消灭病原体、消除过敏原和参与免疫反应产生的抗体等。
- (2) 升高多见于细菌感染，明显升高也可见于某些血液病、急性出血等。建议复查全血细胞分析，内科咨询，待排感染性疾病，进一步明确诊断，结合临床诊治。
- (3) 复查血常规。
- (4) 若明显升高，请抗感染治疗。

【粘液丝偏高】：

- (1) 尿常规中粘液丝是由尿路中细胞分泌出来的，在有尿路感染时分泌会明显增多，且伴有炎症细胞的出现。
- (2) 粘液丝偏高，可分为生理性偏高和病理性偏高两种，生理性偏高一般是由于喝水较少导致的尿液浓缩，一般在喝水后就能达到稀释的效果。
- (3) 病理性的粘液丝偏高是由于泌尿系炎症或者是前列腺炎导致的，需要注意观察，多喝水，同时有白细胞等炎症细胞增多时，应及时服用抗感染药物治疗。如果仅有粘液丝的增多而没有白细胞等炎症细胞增多时，尿路有炎症的可能性不大。
- (4) 建议平时饮食注意清淡，多喝水，少吃油腻和辛辣的食物，要注意个人清洁卫生，勤洗阴部，注意休息。

【颈椎平片骨质增生】：

- (1) 建议骨科诊断治疗。

【异常Q波】：

- (1) 也可以见于正常人，不排除既往有陈旧性心肌梗死病史。既往有冠心病、心梗病史者，特别伴ST-T改变，建议在心血管内科医生指导下坚持治疗，严防心脑血管意外事件发生，尤其在秋冬季节。无既往病史者，建议密切动态观察，心血管内科结合临床诊治。

【前列腺增生】：

- (1) 前列腺增生又称前列腺肥大，增生的腺体位于膀胱颈部，会使尿路梗阻，引起尿频和排尿困难，严重影响患者的生活质量，是中老年男性的常见疾病。建议往泌尿科咨询，结合临床诊治。

汇总医生： 樊兴国

主检日期： 2024-09-13

主检医生：

分科结果

身高、体重、血压

项目名称	检查结果	项目名称	检查结果
身高	172cm	体重	70kg
血压	127/80mmHg		

***小结：**

未见异常

操作员：高妙 检查日期:2023-08-27 检查医生：张彬艳

内科（职业健康）

项目名称	检查结果	项目名称	检查结果
心率	72 次/min	心律	齐
心脏杂音	无	心界	正常
肺部	正常	呼吸音	呼吸音清
啰音	未闻及	叩诊	叩诊呈清音
腹部触诊	腹部平软	肝胆	肋下未触及
脾脏	肋下未触及	其它	无异常发现

***小结：**

未见异常

操作员：名燕凌 检查日期:2023-08-27 检查医生：名燕凌

神经系统（职业健康）

项目名称	检查结果	项目名称	检查结果
皮肤划痕症	无	膝反射	正常
跟腱反射	正常	肌力	正常（5级）
肌张力	正常	共济运动	正常
感觉异常	无	三颤	无

病理反射	未引出	其他	无
------	-----	----	---

***小结:**

未见异常

操作员：谷岱清 检查日期:2023-08-27 检查医生：谷岱清

眼科

项目名称	检查结果	项目名称	检查结果
视力(左)	1.0	视力(右)	1.0
辨色力	正常	眼睑	正常
结膜	正常	泪器	正常
角膜	正常	虹膜	正常
瞳孔	正常	晶状体	正常
玻璃体	正常	眼底	未见异常

***小结:**

未见异常

操作员：田野青 检查日期:2023-08-27 检查医生：田野青

检验报告

尿液分析+尿沉渣

项目名称	检查结果	单位	参考值	提示
白细胞尿	8	个/ul	0--13	
上皮细胞(EC)	0	/HP	0--28	
管型(CAST)	0	个/ul	0--1	
霉菌(尿)	0	/HP	0--0	
结晶	0	/HP	0--10	
透明度(CLA)	清亮			
胆红素(BIL)	-		阴性	
隐血(ERY)	-		阴性	
小圆上皮细胞(SRC)	0	个/ul	0--0	
维生素C	-		阴性	
异常红细胞	0	个/ul	0--3	
红细胞(正常)	0	个/ul	0--6	
鳞状上皮细胞	0	个/ul	0--0	
粘液丝	12	个/ul	0--0	↑
颜色(Colour)	淡黄色			
尿葡萄糖(GLU)	-		阴性	
酮体(KET)	-		阴性	
比重(SG)	1.025		1.003--1.030	
酸碱度(PH)	6.5		4.5--8.0	
尿蛋白质(PRO)	-		阴性	
尿胆原(URO)	-		阴性	
亚硝酸盐(NIT)	-		阴性	
红细胞(尿)(RBC)	0	个/ul	0--6	
尿白细胞(LEU)	-		阴性	

*小结:

粘液丝偏高(12 /HP)

操作员：余雅倩 检查日期:2023-08-27 检查医生:陈建国

肝功五项（二）

项目名称	检查结果	单位	参考值	提示
总蛋白(T PROT)	75.4	g/L	65--85	
白蛋白(ALB)	47.80	g/L	40--55	
球蛋白(GLB)	27.60	g/L	15--35	
白蛋白/球蛋白(ALB/GLB)	1.73		1.0--2.5	
γ-谷氨酰转肽酶(GGT)	20.0	U/L	10--60	
总胆红素(TBIL)	23.10	umol/L	0--26	
丙氨酸氨基转移酶(ALT)	16.00	U/L	9--50	

***小结:**

未见异常

操作员：刘慧芳 检查日期:2023-08-27 检查医生:陈建国

心肌酶谱

项目名称	检查结果	单位	参考值	提示
乳酸脱氢酶(LDH)	167.00	U/L	120--250	
肌酸激酶(CK)	87.00	U/L	50--310	
肌酸激酶同工酶(CK-Mb(M))	8	U/L	0--25	
高敏肌钙蛋白 (Tnl)	7.52	pg/ml	0--46.47	

***小结:**

未见异常

操作员：刘慧芳 检查日期:2023-08-27 检查医生:陈建国

髓过氧化物酶（MPO）

项目名称	检查结果	单位	参考值	提示
髓过氧化物酶 (MPO)	29.8	ng/ml	0--127	

***小结:**

未见异常

操作员: 刘慧芳 检查日期:2023-08-27 检查医生:陈建国

血常规 (五分类)

项目名称	检查结果	单位	参考值	提示
白细胞(WBC)	9.82	10 ⁹ /L	3.5--9.5	↑
淋巴细胞绝对值(LY#)	2.96	10 ⁹ /L	1.1--3.2	
淋巴细胞百分比(LY%)	30.1	%	20--50	
中性粒细胞绝对值(GR#)	6.01	10 ⁹ /L	1.8--6.3	
中性粒细胞百分比(GR%)	61.3	%	40--75	
嗜碱性粒细胞绝对值(BA#)	0.04	10 ⁹ /L	0--0.06	
嗜碱性粒细胞百分比(BA%)	0.4	%	0--1.0	
嗜酸性粒细胞绝对值(EO#)	0.08	10 ⁹ /L	0.02--0.52	
嗜酸性粒细胞百分比(EO%)	0.8	%	0.4--8.0	
血小板(PLT)	178	10 ⁹ /L	125--350	
血小板分布宽度(PDW)	16.7	%	15--17	
平均血小板体积(MPV)	12.3	fl	6.0--14.0	
血小板压积(PCT)	0.220	%	0.11--0.28	
红细胞(RBC)	5.15	10 ¹² /L	4.3--5.8	
血红蛋白	162	g/L	130--175	
红细胞压积(HCT)	48.3	%	40--50	
红细胞平均体积(MCV)	93.8	fl	82--100	
平均血红蛋白含量(MCH)	31.5	pg	27--34	
平均血红蛋白浓度(MCHC)	335	g/L	316--354	

单核细胞绝对值(MO#)	0.73	10 ⁹ /L	0.1--0.60	↑
单核细胞百分比(MO%)	7.4	%	3--10	
红细胞分布宽度标准差(RDW-SD)	48.9	fl	35--56	
红细胞分布宽度变异系数(RDW-CV)	14.2	%	10.6--16.6	
大血小板比率	41.7	%	11--45	
大血小板数目	74	10 ⁹ /L	30--90	
未成熟粒细胞数目	0.06	10 ⁹ /L	0--999	
未成熟粒细胞百分比	0.6	%	0--100	
有核红细胞数目	0.000	10 ⁹ /L	0--9999	
有核红细胞百分比	0.00	/100WBC	0--9999	

***小结:**

白细胞(WBC)偏高(9.82 10⁹/L) 单核细胞绝对值(MO#)偏高(0.73 10⁹/L)

操作员：贺琰 检查日期:2023-08-27 检查医生:陈建国

肾功三项

项目名称	检查结果	单位	参考值	提示
肌酐(CREA)	86.00	umol/L	57--97	
尿酸(UA)	328.00	umol/L	200--420	
尿素测定 (Urea)	5.00	mmol/L	3.1--8.0	

***小结:**

未见异常

操作员：刘慧芳 检查日期:2023-08-27 检查医生:陈建国

空腹血糖

项目名称	检查结果	单位	参考值	提示
葡萄糖(GLU)	4.69	mmol/L	3.89--6.1	

***小结:**

未见异常

操作员：刘慧芳 检查日期：2023-08-27 检查医生：陈建国

同型半胱氨酸

项目名称	检查结果	单位	参考值	提示
同型半胱氨酸	11.80	umol/L	0--15	

***小结：**

未见异常

操作员：刘慧芳 检查日期：2023-08-27 检查医生：陈建国

血脂四项

项目名称	检查结果	单位	参考值	提示
动脉硬化指数	2.99		1.31--3.19	
总胆固醇(CHOL)	3.76	mmol/L	2.59--5.2	
甘油三脂(TG)	1.29	mmol/L	0.7--1.7	
低密度脂蛋白(LDL)	2.66	mmol/L	0--4.13	
高密度脂蛋白(HDL)	0.89	mmol/L	0.77--1.55	

***小结：**

未见异常

操作员：刘慧芳 检查日期：2023-08-27 检查医生：陈建国

肿瘤标志物 2 项

项目名称	检查结果	单位	参考值	提示
癌胚抗原(CEA)	0.57	ng/ml	0--5	
甲胎蛋白(AFP)	4.1	ng/ml	0--7	

***小结：**

未见异常

操作员：刘慧芳 检查日期：2023-08-27 检查医生：陈建国

大同瑞慈康复医院 12导联心电图报告

安世文

男

53岁

ID:2305080588

申请科室:瑞慈体检科

体检号:424330

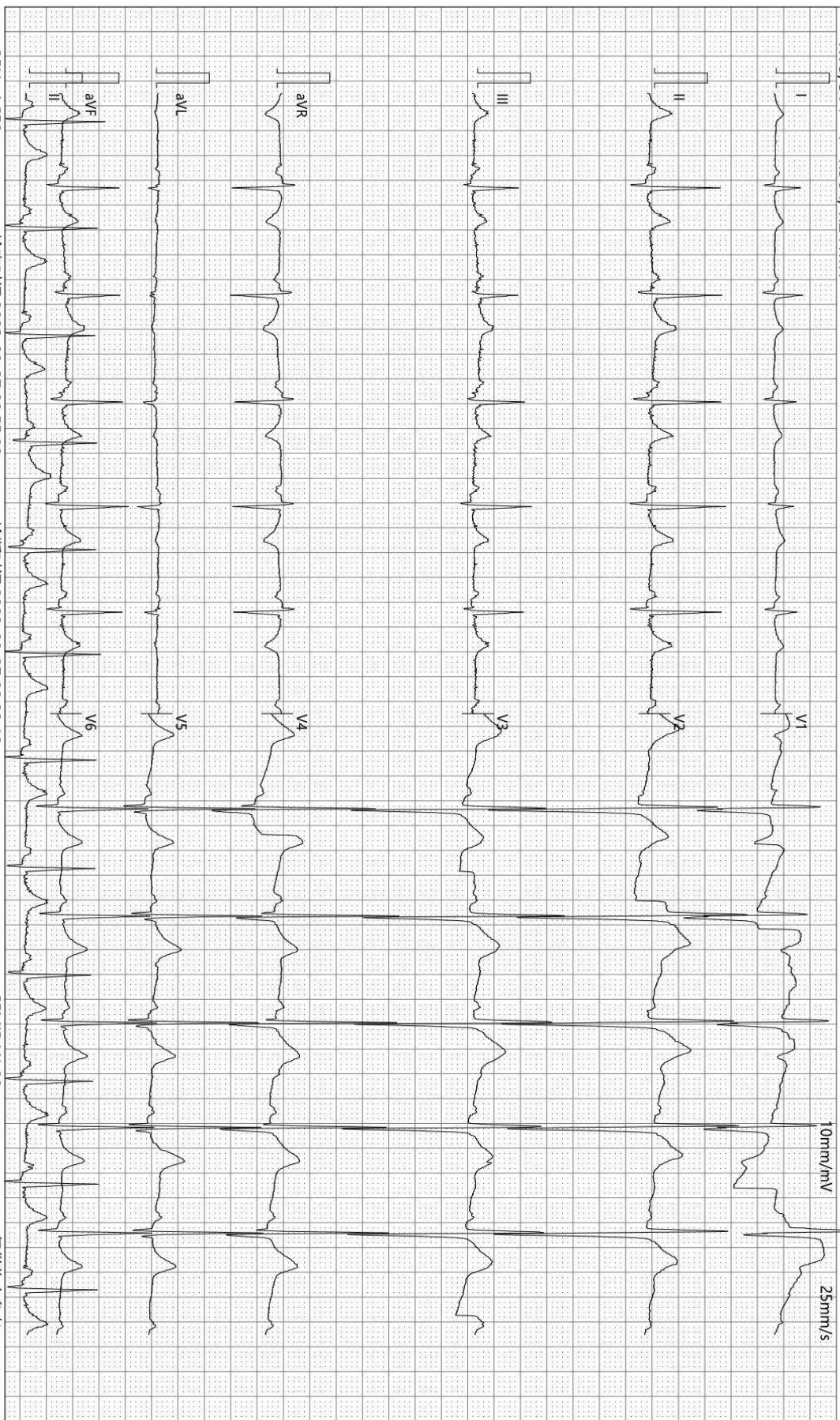
病床号:

HR : 70bpm
 P : 96ms
 PR : 147ms
 QRS : 91ms
 QT/QTc : 386/417ms
 P/QRS/T : 64/77/69deg.
 RV5/SV1 : 1.984/1.241mV

诊断结果:
 1.窦性心律
 2.异常Q波

诊断医生:

张云生



-35Hz AC50

检查时间:2023-08-27 08:55:00

诊断时间:2023-08-27 09:08:46

SEMIP V1.90

仅供临床参考

DR 诊断图文报告

流水号: 2305080588

影像号: DX20230827042

姓名: 安世文

年龄: 53 岁

性别: 男

检查设备: 西门子数字 X 线摄影

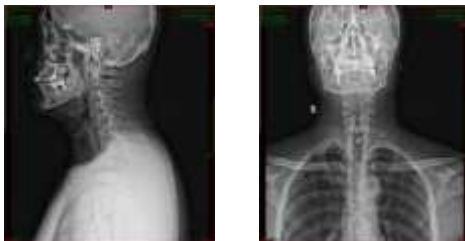体检号: 424330

申请医院: 本院

体检科室: 体检科

检查部位: 颈椎正侧位

经典图像:



影像所见:

颈椎无侧弯, 生理曲度变直。椎体缘可见骨赘, 增生。椎间隙不均。颈后软组织正常。其它未见异常。

影像诊断:

颈椎平片骨质增生。

报告医师: 李贵

检查日期: 2023-08-27

审核医师: 李贵

报告日期: 2023-08-27

双源 CT 诊断图文报告

流水号: 2305080588

影像号: CT20230827030

姓名: 安世文

年龄: 53 岁

性别: 男

检查设备: 西门子量子双源 CT

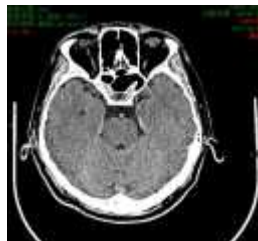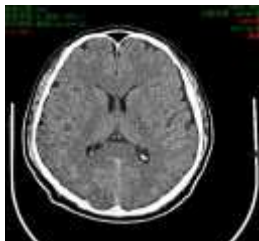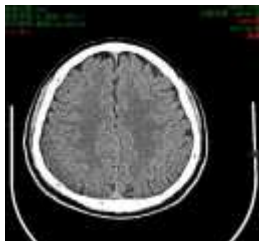体检号: 424330

申请医院: 本院

体检科室: 体检科

检查部位: 脑部双源 CT

经典图像:



影像所见:

双侧大脑半球对称, 脑实质未见异常, 脑室无扩张, 脑沟裂无增宽, 脑中线居中。脑干、小脑未见异常。颅骨未见异常。

影像诊断:

颅脑 CT 平扫未见明显异常密度影。

报告医师: 剧艳军

检查日期: 2023-08-27

审核医师: 剧艳军

报告日期: 2023-08-27

DR 诊断图文报告

流水号: 2305080588

影像号: DX20230827043

姓名: 安世文

年龄: 53 岁

性别: 男

检查设备: 西门子数字 X 线摄影

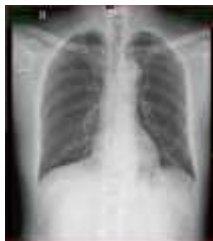体检号: 424330

申请医院: 本院

体检科室: 体检科

检查部位: 胸部正位片

经典图像:



影像所见:

胸廓对称。气管居中，纵隔无移位。双肺野清晰。肺门影未见增大。心脏大小、形态正常。双膈面光滑，肋膈角锐利。

影像诊断:

胸部平片未见异常。

报告医师: 李贵

检查日期: 2023-08-27

审核医师: 李贵

报告日期: 2023-08-27

超声诊断图文报告

流水号: 2305080588

影像号: 1373424

姓名: 安世文

年龄: 53 岁

性别: 男

检查设备: Vivid E95

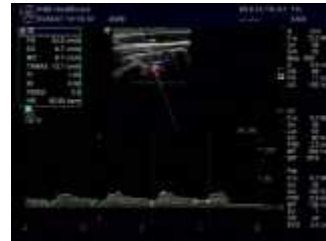
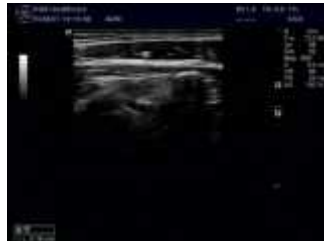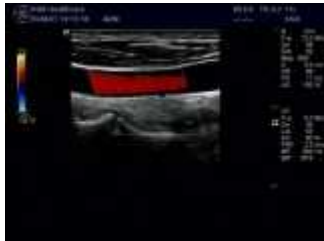体检号: 424330

申请医院: 本院

体检科室: 体检科

检查部位: 颈部血管彩超

经典图像:



影像所见:

右锁骨下动脉起始处、双侧颈总动脉、颈内、颈外动脉起始段内中膜不增厚, 内壁欠光滑, 管壁未见明确强回声斑。CDFI: 血流充盈好。PW: 频谱形态正常。

双侧椎动脉走行正常, 椎动脉内径正常, 管壁不厚, 管腔内为无回声, CDFI: 血流充盈好。PW: 频谱正常。

	内径 mm	流速 cm/s	RI
左侧椎动脉	4.3	42.3	0.61
右侧椎动脉	2.2	22.9	0.62

影像诊断:

双侧颈动脉、椎动脉未见明显异常

报告医师: 郭丽霞

检查日期: 2023-08-27

审核医师: 郭丽霞

报告日期: 2023-08-27

超声诊断图文报告

流水号: 2305080588

影像号: 1373426

姓名: 安世文

年龄: 53 岁

性别: 男

检查设备: Vivid E95

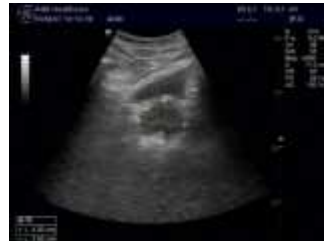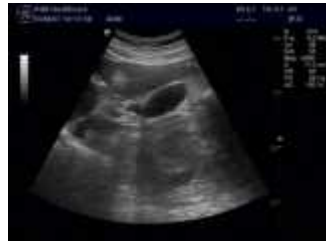体检号: 424330

申请医院: 本院

体检科室: 体检科

检查部位: 全腹彩超

经典图像:



影像所见:

肝脏大小形态正常, 包膜光滑完整, 实质回声均匀, 肝内管道系统走行清晰, 门静脉及肝内胆管不扩张。

胆囊大小形态正常, 壁不厚、光滑, 囊内透声好, 肝外胆管不扩张。

胰腺大小形态正常, 实质回声均匀, 主胰管不扩张。

脾脏大小形态正常, 实质回声均匀, 脾门静脉不宽。

双肾大小形态正常, 皮髓质分界清晰, 集合系统未见分离, 双侧输尿管未见扩张。

膀胱充盈尚可, 壁光滑, 内清晰。

前列腺形态饱满, 大小约 4.3*2.9*2.6cm, 实质回声欠均匀。

影像诊断:

前列腺增生

报告医师: 郭丽霞

检查日期: 2023-08-27

审核医师: 郭丽霞

报告日期: 2023-08-27



大同市医学影像研究中心

注: 本报告仅供临床医生参考!

地址: 大同市魏都大道 79 号。若有疑问, 请致电: 0352---2830580