



2304281341

大同瑞慈健康体检

报 告 册

体检编号	423705	工号	22
姓名	吴长舜		
性别	男	年龄	74岁
单位	中国人寿保险股份有限公司		
部门	中国人寿保险股份有限公司大同		
联系电话	13994342060		
体检日期	2023-11-21		

尊敬的吴长舜先生您好！

首先,瑞慈健康体检全体员工欢迎您的光临,并对您的信任表示衷心的感谢！

您于 2023-11-21 (体检编号: 423705) 完成健康检查,本机构的各科医生已根据您的体检项目及结果,汇总成此份健康体检报告,并经总检医生审核。据此提出对您健康状况的综合分析及建议。

瑞慈健康体检倡导“大健康、大康复”,提出“健康是第一财富 (Rich)”的人文理念。希望您仔细阅读并妥善地保管此份健康体检报告,并认真关注报告中的提示与建议,若您对报告内容有任何疑问,可直接与瑞慈健康体检客服部联系,进一步咨询。

健康体检咨询电话: **0352-2824444**

客户服务咨询电话: **0352-2830597**
400-6112995

瑞慈健康体检报告由下列内容组成:

第一部分:主检报告

第二部分:分科分项结果

第三部分:检验报告

第四部分:附表

主检报告

检查综述

- 1、【血常规（五分类）】嗜碱性粒细胞绝对值(BA#)偏高($0.08 \times 10^9/L$)嗜碱性粒细胞百分比(BA%)偏高(1.2%)血小板压积(PCT)偏高(0.288%)红细胞平均体积(MCV)偏低(80.4 f1)平均血红蛋白含量(MCH)偏低(26.5 pg)
- 2、【全腹彩超】1.轻度脂肪肝 2.胆囊附壁结晶 3.前列腺钙化斑 多发

医生建议

【嗜碱性粒细胞绝对值(BA#)偏高】：

- (1)供内科结合临床参考。

【红细胞平均体积(MCV)偏低】：

- (1)供内科结合临床参考。

【血小板压积(PCT)偏高】：

- (1)血小板压积是指外周血中血小板的容积占血液容积的百分比。血小板压积偏高，如果在血小板数目正常的情况下，可不考虑。如果血小板数目明显增高，建议往血液科进一步复查，以明确诊断。

【平均血红蛋白含量(MCH)偏低】：

- (1)供内科结合临床参考。

【嗜碱性粒细胞百分比(BA%)偏高】：

- (1)供内科结合临床参考。

【前列腺钙化斑】：

- (1)1、前列腺钙化斑大多数是由于前列腺炎症之后，前列腺内部组织局部出现了纤维化、钙质沉积而引起的。多数患者都是在体检时通过彩超检查时发现的，一般情况没有不适症状不需治疗。2、部分患者如有不适症状，建议前往泌尿科诊断治疗。

【轻度脂肪肝】：

- (1)脂肪肝是指肝脏被脂肪浸润，为一种多病因引起的获得性疾病。
- (2)脂肪肝是以肝细胞脂肪变性和脂肪蓄积为病理特征，最常见易患因素有超重或肥胖、进食油腻食物、高脂血症（尤其甘油三酯升高）、营养失调（营养过量或不足）、饮酒、高脂血症、少运动、糖耐量异常、减肥造成体重急剧下降、营养不良、中毒和药物等。
- (3)当肝内脂类（主要为甘油三酯）含量超过肝重的5%时为脂肪肝。脂肪肝是一个常见的临床现象，不是一个独立性的疾病。
- (4)值得注意的是，过多的脂肪在肝组织、肝细胞内浸润，引起肝细胞肿大，严重可致肝硬化。脂肪肝是可逆性的，合理饮食、运动及治疗后可恢复。
- (5)合理控制饮食，控制总摄入量，低盐、低脂和低糖类饮食，少吃动物内脏，多吃蔬菜水果；

(6)控制危险因素，如控制体重、改善胰岛素抵抗、调整血脂紊乱，戒酒、戒烟，坚持长期有氧运动，加强体育锻炼；

(7)定期复查腹部彩超、血脂、肝功能。

【胆囊附壁结晶】：

(1)胆囊壁胆固醇结晶是指胆固醇沉积于胆囊壁粘膜下形成的一种病变，很容易引起胆结石，多与高脂肪、高胆固醇的食物、工作紧张、饮食不规律等因素有关。建议平时注意饮食宜清淡有营养，多饮水，多食新鲜蔬菜水果，必要时中西医结合治疗。

汇总医生： 丁昊炜

主检日期： 2023-11-22

主检医生：

分科结果

身高、体重、血压

项目名称	检查结果	项目名称	检查结果
身高	175cm	体重	74kg
血压	133/70mmHg		

***小结：**

未见异常

操作员：张文静

检查日期：2023-11-21

检查医生：名燕凌

检验报告

尿液分析+尿沉渣

项目名称	检查结果	单位	参考值	提示
白细胞尿	0	个/ul	0--13	
上皮细胞(EC)	0	/HP	0--28	
管型(CAST)	0	个/ul	0--1	
霉菌(尿)	0	/HP	0--0	
结晶	0	/HP	0--10	
透明度(CLA)	清亮			
胆红素(BIL)	-		阴性	
隐血(ERY)	-		阴性	
小圆上皮细胞(SRC)	0	个/ul	0--0	
维生素C	-		阴性	
异常红细胞	0	个/ul	0--3	
红细胞(正常)	0	个/ul	0--6	
鳞状上皮细胞	0	个/ul	0--0	
粘液丝	0	个/ul	0--0	
颜色(Colour)	淡黄色			
尿葡萄糖(GLU)	-		阴性	
酮体(KET)	-		阴性	
比重(SG)	1.020		1.003--1.030	
酸碱度(PH)	6.5		4.5--8.0	
尿蛋白质(PRO)	-		阴性	
尿胆原(URO)	-		阴性	
亚硝酸盐(NIT)	-		阴性	
红细胞(尿)(RBC)	0	个/ul	0--6	
尿白细胞(LEU)	-		阴性	

*小结:

未见异常

操作员：李佳敏 检查日期：2023-11-21 检查医生：陈建国

血常规（五分类）

项目名称	检查结果	单位	参考值	提示
白细胞(WBC)	7.00	10 ⁹ /L	3.5--9.5	
淋巴细胞绝对值(LY#)	3.16	10 ⁹ /L	1.1--3.2	
淋巴细胞百分比(LY%)	45.1	%	20--50	
中性粒细胞绝对值(GR#)	3.08	10 ⁹ /L	1.8--6.3	
中性粒细胞百分比(GR%)	44.1	%	40--75	
嗜碱性粒细胞绝对值(BA#)	0.08	10 ⁹ /L	0--0.06	↑
嗜碱性粒细胞百分比(BA%)	1.2	%	0--1.0	↑
嗜酸性粒细胞绝对值(EO#)	0.20	10 ⁹ /L	0.02--0.52	
嗜酸性粒细胞百分比(EO%)	2.8	%	0.4--8.0	
血小板(PLT)	250	10 ⁹ /L	125--350	
血小板分布宽度(PDW)	16.4	%	15--17	
平均血小板体积(MPV)	11.5	fl	6.0--14.0	
血小板压积(PCT)	0.288	%	0.11--0.28	↑
红细胞(RBC)	5.74	10 ¹² /L	4.3--5.8	
血红蛋白	152	g/L	130--175	
红细胞压积(HCT)	46.2	%	40--50	
红细胞平均体积(MCV)	80.4	fl	82--100	↓
平均血红蛋白含量(MCH)	26.5	pg	27--34	↓
平均血红蛋白浓度(MCHC)	329	g/L	316--354	
单核细胞绝对值(MO#)	0.48	10 ⁹ /L	0.1--0.60	
单核细胞百分比(MO%)	6.8	%	3--10	
红细胞分布宽度标准差	40.6	fl	35--56	

(RDW-SD)				
红细胞分布宽度变异系数 (RDW-CV)	13.3	%	10.6--16.6	
大血小板比率	36.0	%	11--45	
大血小板数目	90	10 ⁹ /L	30--90	
未成熟粒细胞数目	0.01	10 ⁹ /L	0--999	
未成熟粒细胞百分比	0.2	%	0--100	
有核红细胞数目	0.000	10 ⁹ /L	0--9999	
有核红细胞百分比	0.00	/100WBC	0--9999	

***小结:**

嗜碱性粒细胞绝对值(BA#)偏高(0.08 10⁹/L) 嗜碱性粒细胞百分比(BA%)偏高(1.2 %) 血小板压积(PCT)偏高(0.288 %) 红细胞平均体积(MCV)偏低(80.4 fl) 平均血红蛋白含量(MCH)偏低(26.5 pg)

操作员：祁佳佳 检查日期:2023-11-21 检查医生:陈建国

肾功三项

项目名称	检查结果	单位	参考值	提示
肌酐(CREA)	62.00	umol/L	57--111	
尿酸(UA)	330.00	umol/L	200--420	
尿素测定 (Urea)	4.40	mmol/L	3.6--9.5	

***小结:**

未见异常

操作员：王文静 检查日期:2023-11-21 检查医生:陈建国

空腹血糖

项目名称	检查结果	单位	参考值	提示
葡萄糖(GLU)	4.85	mmol/L	3.89--6.1	

***小结:**

未见异常

操作员：王文静 检查日期:2023-11-21 检查医生:陈建国

血脂四项

项目名称	检查结果	单位	参考值	提示
动脉硬化指数	1.74		1.31--3.19	
总胆固醇(CHOL)	4.35	mmol/L	2.59--5.2	
甘油三脂(TG)	1.02	mmol/L	0.7--1.7	
低密度脂蛋白(LDL)	2.21	mmol/L	0--4.13	
高密度脂蛋白(HDL)	1.27	mmol/L	0.77--1.55	

***小结:**

未见异常

操作员：王文静 检查日期:2023-11-21 检查医生:陈建国

肝功能七项

项目名称	检查结果	单位	参考值	提示
总蛋白(T PROT)	77.5	g/L	65--85	
白蛋白(ALB)	51.70	g/L	40--55	
总胆红素(TBIL)	16.50	umol/L	0--26	
直接胆红素(DBIL)	4.3	umol/L	0--8.0	
间接胆红素(IBIL)	12.20	umol/L	0--17.39	
丙氨酸氨基转移酶(ALT)	39.00	U/L	9--50	
门冬氨酸氨基转移酶(AST)	24.00	U/L	15--40	

***小结:**

未见异常

操作员：王文静 检查日期:2023-11-21 检查医生:陈建国

大同瑞慈康复医院 12导联心电图报告

吴长霖 男 74岁 体检号:423705

病床号:

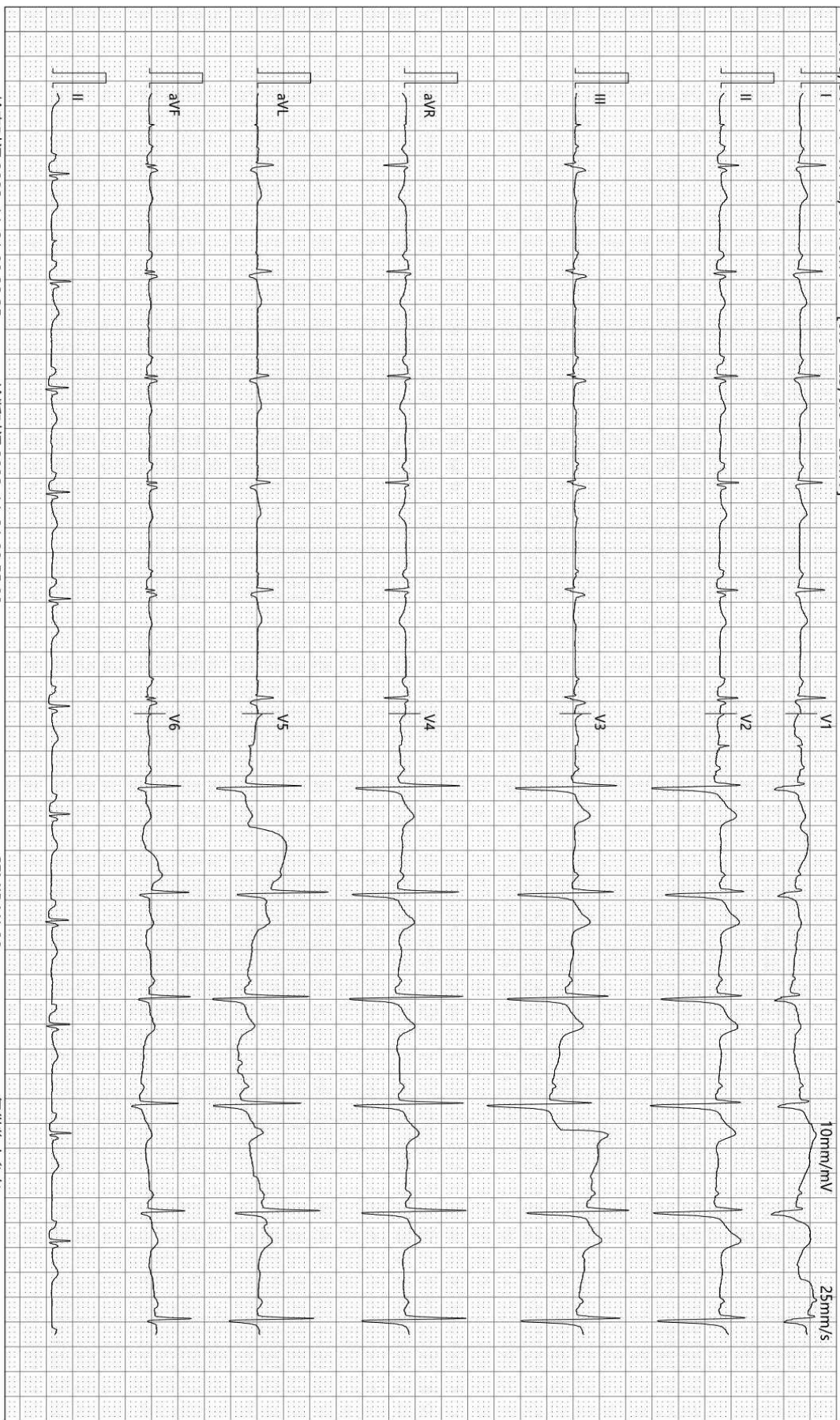
诊断结果:

- 1.窦性心律
- 2.正常心电图

诊断医生:

张之生

HR	: 69bpm	[60 ~ 100bpm]
P	: 105ms	[0 ~ 110ms]
PR	: 151ms	[120 ~ 200ms]
QRS	: 97ms	[60 ~ 100ms]
QT/QTc	: 371/400ms	[320 ~ 440/0 ~ 450ms]
P/QRS/T	: 58/42/30deg.	[0 ~ 75/-30 ~ 90/0 ~ 75deg]
RV5/SV1	: 1.142/0.410mV	[0.0 ~ 2.5/0.0 ~ 2.0mV]



检查时间:2023-11-21 09:32:35

诊断时间:2023-11-21 09:55:08

SEMIP V1 90

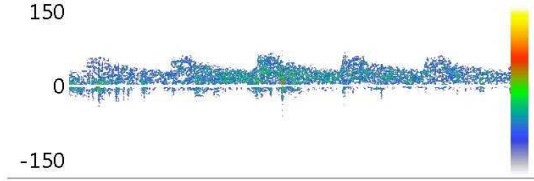
仅供临床参考



颅内多普勒血流图 (TCD) 检查报告单

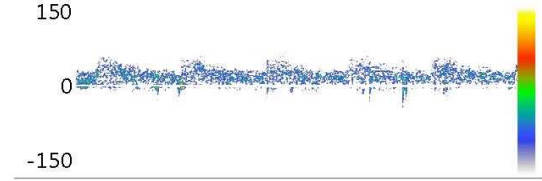
姓名: 吴长舜 性别: 男 年龄: 74 岁 检查号: 2304281341
 申请科室: 体检科 申请医师: 李菊蓉 检查类型: 颅内血管

LMCA 50mm(深度) PW 2MHz



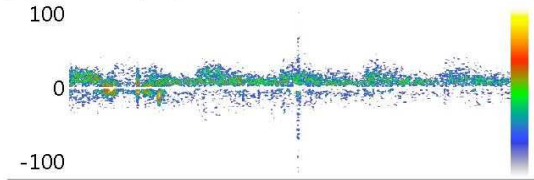
Vs:64.0 Vd:30.4 Vm:41.6
 PI:0.81 RI:0.52 S/D:2.10

RMCA 50mm(深度) PW 2MHz




Vs:88.8 Vd:28.6 Vm:48.7
 PI:1.24 RI:0.68 S/D:3.11

LVA 61mm(深度) PW 2MHz




Vs:53.0 Vd:24.0 Vm:33.7
 PI:0.86 RI:0.55 S/D:2.21

BA 80mm(深度) PW 2MHz



Vs:73.3 Vd:30.6 Vm:44.9
 PI:0.95 RI:0.58 S/D:2.39

RVA 60mm(深度) PW 2MHz



Vs:46.4 Vd:17.8 Vm:27.3
 PI:1.05 RI:0.62 S/D:2.60

Vs: Vd: Vm:
 PI: RI: S/D:

医生意见

结论: 双侧大脑中动脉、椎-基底动脉脑血管超声未见异常。

医师签名: 李菊蓉

检查日期: 2023-11-21
地址:

本报告单仅提供临床参考
电话:

双源 CT 诊断图文报告

流水号: 2304281341

影像号: CT20231121113

姓名: 吴长舜

年龄: 74 岁

性别: 男

检查设备: 西门子量子双源 CT

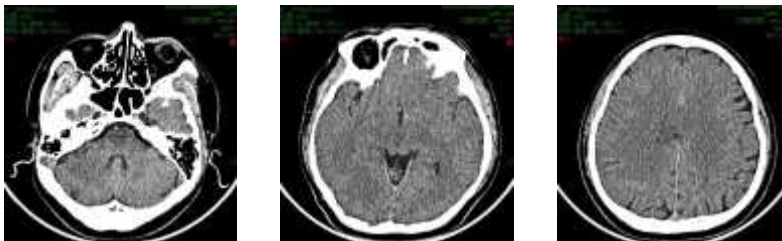体检号: 423705

申请医院: 本院

体检科室: 体检科

检查部位: CT 检查

经典图像:



影像所见:

颅脑结构双侧对称, 脑实质内未见异常密度。中线结构居中。脑沟、裂、池及脑室系统等未见异常。

影像诊断:

颅脑未见明显异常

报告医师: 剧艳军

检查日期: 2023-11-21

审核医师: 剧艳军

报告日期: 2023-11-21

超声诊断图文报告

流水号: 2304281341

影像号: 1456528

姓名: 吴长舜

年龄: 74 岁

性别: 男

检查设备: Vivid E95

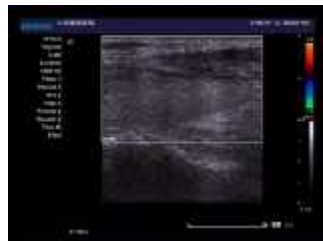
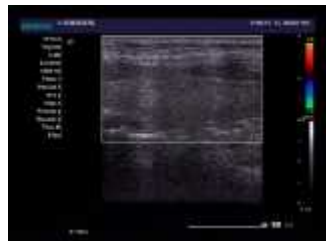体检号: 423705

申请医院: 本院

体检科室: 体检科

检查部位: 甲状腺彩超

经典图像:



影像所见:

甲状腺双侧叶形态正常, 包膜完整, 实质回声均匀, CDFI: 未见异常血流信号。
双侧颈部未见明显肿大淋巴结。

影像诊断:

甲状腺双侧叶未见异常

报告医师: 李菊蓉

检查日期: 2023-11-21

审核医师: 李菊蓉

报告日期: 2023-11-21

超声诊断图文报告

流水号: 2304281341

影像号: 1456532

姓名: 吴长舜

年龄: 74 岁

性别: 男

检查设备: Vivid E95

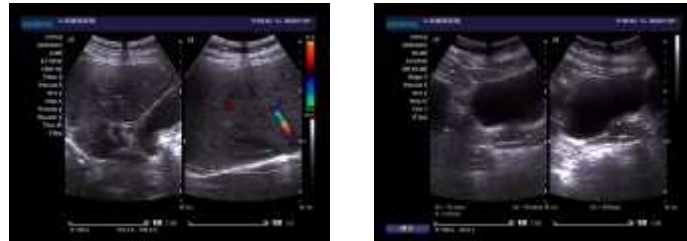体检号: 423705

申请医院: 本院

体检科室: 体检科

检查部位: 全腹彩超

经典图像:



影像所见:

肝脏大小形态正常, 包膜光滑完整, 实质回声细腻、增强, 肝内管道系统走行欠清晰, 门静脉及肝内胆管不扩张。
胆囊大小形态正常, 壁不厚、欠光滑, 壁上探及强回声斑, 后伴彗尾, 囊内透声好, 肝外胆管不扩张。
胰腺大小形态正常, 实质回声均匀, 主胰管不扩张。
脾脏大小形态正常, 实质回声均匀, 脾门静脉不宽。
双肾大小形态正常, 皮髓质分界清晰, 集合系统未见分离, 双侧输尿管未见扩张。
膀胱充盈尚可, 壁光滑, 内清晰。
前列腺形态正常, 大小约 3.1*2.5*2.6cm, 实质回声欠均匀, 其内探及数个强回声斑, 较大直径约 0.4cm。

影像诊断:

1. 轻度脂肪肝
2. 胆囊附壁结晶
3. 前列腺钙化斑 多发

报告医师: 李菊蓉

检查日期: 2023-11-21

审核医师: 李菊蓉

报告日期: 2023-11-21