



2304280720

大同瑞慈健康体检

报 告 册

体检编号	423008	工号	479
姓名	赵延风		
性别	男	年龄	58岁
单位	大同西供电		
部门	大同西供电-机关		
联系电话	15392529601		
体检日期	2023-11-13		

尊敬的 赵延风先生 您好！

首先，瑞慈健康体检全体员工欢迎您的光临，并对您的信任表示衷心的感谢！

您于 2023-11-13 （体检编号：423008）完成健康检查，本机构的各科医生已根据您的体检项目及结果，汇总成此份健康体检报告，并经总检医生审核。据此提出对您健康状况的综合分析及建议。

瑞慈健康体检倡导“大健康、大康复”，提出“健康是第一财富（Rich）”的人文理念。希望您仔细阅读并妥善地保管此份健康体检报告，并认真关注报告中的提示与建议，若您对报告内容有任何疑问，可直接与瑞慈健康体检客服部联系，进一步咨询。

健康体检咨询电话：**0352-2824444**

客户服务咨询电话：**0352-2830597**

400-6112995

瑞慈健康体检报告由下列内容组成：

第一部分：主检报告

第二部分：分科分项结果

第三部分：检验报告

第四部分：附表

主检报告

检查综述

- 1、【身高、体重、血压】 (1) 体重指数 26.23：超重
- 2、【内科】 (1) 糖尿病
- 3、【眼科】 (1) 左眼视力下降 (2) 右眼视力下降
- 4、【空腹血糖】 葡萄糖(GLU)偏高(6.84 mmol/L)
- 5、【血脂四项】 动脉硬化指数偏高(3.29) 总胆固醇(CHOL)偏高(7.00 mmol/L) 低密度脂蛋白(LDL)偏高(4.93 mmol/L)
- 6、【CT检查】 脑白质脱髓鞘性缺血改变
- 7、【心脏彩超】 主动脉瓣少量返流
- 8、【腹部彩超】 1.轻度脂肪肝 2.胆囊壁胆固醇结晶(多发) 3.胆囊结石
- 9、【颈部血管彩超】 1.右侧颈总动脉膨大处、右锁骨下动脉起始处内中膜局部增厚 2.右侧颈内动脉软斑形成

医生建议

【超重】：

- (1) 体重指数是判断体重超标或偏低的主要指标。体重是反映和衡量一个人健康状况的重要标志之一，过胖和过瘦都不利于健康，身高体重不协调也不会给人以美感。体重的变化，还会直接反映身体长期的热量平衡状态。
- (2) 当需要比较及分析一个人的体重对于不同身高的人所带来的健康影响时，体重指数是一个中立而可靠的指标。其主要适用于需要体重测试、体型肥胖和全身检查的人群。
- (3) 体重指数(BMI)是世界卫生组织推荐的国际统一使用的肥胖分型标准，也是目前国际上常用的衡量人体胖瘦程度以及是否健康的一个标准，其计算方式为： $BMI = \text{体重(千克)} / \text{身高(米} \times \text{米)}$ 。成人的标准值是BMI18.5-23.9之间。低于18.5为体重指数偏低；高于23.9则为体重指数偏高。
- (4) 一般表现为体重超重或肥胖，超重及肥胖会出现一系列代谢性疾病，如高血压、高血糖、高血脂、高尿酸血症等，所以体重指数偏高者一定要注意控制体重。
- (5) 合理控制饮食，食品多样化，食物纤维可适量增加，饮食规律，避免暴饮暴食，低盐、低脂饮食为主，减少高热量食物的摄入。
- (6) 加强体育锻炼，每天最少保持30分钟的中等强度运动。鼓励每天至少快步走6000步比较健康。肥胖患者不适合较剧烈的运动，会加重膝关节的负担，可以选择游泳、划船等对膝关节负荷较小的运动。
- (7) 定期检查血糖、血脂、肝功、肝脏B超等，积极治疗基础性疾病。
- (8) 减少热量摄取及增加热量消耗。强调以健康行为、饮食、运动为主的综合治疗。

【糖尿病】：

- (1) 合理控制总热量，维持标准体重。
- (2) 坚持长期有规律的有氧运动。
- (3) 自我监控血糖，为调整药物剂量提供依据。
- (4) 药物治疗，到上级医院就医。
- (5) 定期检测，每年1-2次全面复查。早期发现及时治疗，如血糖不平稳可2-3月复查血糖等。

【视力下降】：

(1) 视力下降是由角膜白斑或角膜炎、晶状体混浊、眼底疾病、屈光不正等原因引起，建议眼科诊断治疗。

【葡萄糖 (GLU) 偏高】：

(1) 正常情况下，人体中糖的分解和合成代谢处于动态平衡，保持相对恒定。血清葡萄糖是指血液中的葡萄糖浓度，是诊断糖尿病最重要检查项目之一。

(2) 空腹血糖偏高可分为生理性偏高（如餐后、高糖饮食、剧烈运动、情绪激动等均可引起一过性增高，经过休息后血糖值可以恢复正常）和病理性增高（如糖尿病、甲状腺功能亢进、库欣综合征等）。

(3) 空腹血糖生理性增高经过调整饮食结构、避免剧烈活动、控制情绪等方式后可自行缓解，血糖值可以恢复正常。

(4) 排除生理性增高因素经复查仍然增高者属于病理性增高，应及时到内分泌科复诊，明确血糖偏高的原因及所患疾病的种类。

(5) 如果是首次检查发现血糖偏高，应及时到医院内分泌科进行详细的检查及正规的治疗。

(6) 已确诊的糖尿病患者，如血糖仍较高则说明血糖控制不佳，应及时到医院内分泌科诊治，修正以往的治疗方案及改变一些不良的生活习惯。

(7) 糖尿病的治疗强调早期治疗、长期治疗、综合治疗和措施个体化，综合防治包括糖尿病教育、饮食治疗、体育锻炼、药物治疗和血糖监测五个方面。

【总胆固醇 (CHOL) 偏高】：

(1) 总胆固醇是脂质的主要成分之一，其数量受年龄、家族、性别、饮食、遗传等多种因素影响。总胆固醇对人体生长发育以及新陈代谢有重要的作用，正常值是 2.59-5.20mmol/L。

(2) 总胆固醇升高后，会增加类脂物质的堆积，会产生更多的血管斑块，进而增加心脑血管疾病的风险。大于 5.21-5.69mmol/L 是胆固醇的临界偏高，即使是一个完全健康的人，只要总胆固醇 > 7.2mmol/L 或低密度脂蛋白 > 4.9mmol/L，未来发生心脑血管的风险就明显增高，应该马上治疗。

(3) 总胆固醇升高根据病因可分为两大类：一是原发性，是由于遗传因素缺陷所致，另一种是继发性，可引起其升高的疾病主要有糖尿病、高血压、甲减、肝肾疾病等。

(4) 降低总胆固醇的治疗中，原发性偏高应积极应用降脂药，曾经选择他汀类药物，胆固醇任不能达标的，可联合用药（如依折麦布等）。

(5) 如果总胆固醇偏高，且患者有糖尿病、高血压、甲减、肝肾疾病或者已经发生心脑血管疾病的人更应积极用药，控制降低疾病风险。

(6) 戒烟，增强运动，采用低脂、低糖饮食，少食富含脂肪、胆固醇及饱和脂肪酸的食物，多进食蔬菜、水果、豆制品、粗粮、鱼和高纤维食品。

(7) 必要时在医师指导下使用降脂药物治疗，并前往内分泌科复诊。

【动脉硬化指数偏高】：

(1) 动脉硬化指数偏高，提示动脉硬化的风险性会更高，也就是心脑血管疾病的发病率会相对较高。建议控制血脂、血糖，少吃油腻食物，多吃蔬菜水果，加强锻炼，减轻体重。

【低密度脂蛋白 (LDL) 偏高】：

(1) 在血脂检查中，我们最该关注的是低密度脂蛋白，这是因为这些指标与心脑血管疾病的关系最为密切，正常值为 0-4.13mmol/L。

(2) 低密度脂蛋白有三个标准：普通人应 ≤ 3.4mmol/L，没有任何高危因素的人，其低密度脂蛋白最好控制在 3.4mmol/L 以下。

(3) 高危人群应 ≤ 2.6mmol/L，有高血压、糖尿病、家族史、肥胖，或低度脂蛋白 ≥ 4.9mmol/L，这些人的低密度脂蛋白最好降低至 2.6mmol/L 以下。

(4) 极高危人群应 ≤ 1.8mmol/L，有冠心病、心肌梗塞、心绞痛、脑梗死、冠状动脉植入支架术后、心脏搭桥术后、严重的颈动脉斑块等缺血性心脑血管疾病的人，这些人低密度脂蛋白最好控制到 1.8mmol/L 以下。

(5) 建议低脂、低糖饮食，戒烟酒，多食蔬菜。定期复查血脂，明显增高者，在医师指导下使用降脂药物治疗，在积极治疗原发疾病的基础上降低低密度脂蛋白。

【脑白质脱髓鞘性缺血改变】：

(1) 建议神经内科诊断治疗。

【主动脉瓣少量返流】：

(1)主动脉根部退行性变，会导致主动脉瓣关闭不全的现象，从而形成轻度返流。在很多人中，没有临床症状，只有在做心脏彩超时发现。一般不需要治疗，建议定期复查，必要时心内科结合临床考虑。

【轻度脂肪肝】：

- (1)脂肪肝是指肝脏被脂肪浸润，为一种多病因引起的获得性疾病。
- (2)脂肪肝是以肝细胞脂肪变性和脂肪蓄积为病理特征，最常见易患因素有超重或肥胖、进食油腻食物、高脂血症（尤其甘油三酯升高）、营养失调（营养过量或不足）、饮酒、高脂血症、少运动、糖耐量异常、减肥造成体重急剧下降、营养不良、中毒和药物等。
- (3)当肝内脂类（主要为甘油三酯）含量超过肝重的5%时为脂肪肝。脂肪肝是一个常见的临床现象，不是一个独立性的疾病。
- (4)值得注意的是，过多的脂肪在肝组织、肝细胞内浸润，引起肝细胞肿大，严重可致肝硬化。脂肪肝是可逆性的，合理饮食、运动及治疗后可恢复。
- (5)合理控制饮食，控制总摄入量，低盐、低脂和低糖类饮食，少吃动物内脏，多吃蔬菜水果；
- (6)控制危险因素，如控制体重、改善胰岛素抵抗、调整血脂紊乱，戒酒、戒烟，坚持长期有氧运动，加强体育锻炼；
- (7)定期复查腹部彩超、血脂、肝功能。

【胆囊结石】：

- (1)胆囊结石主要为胆固醇性结石或以胆固醇为主的混合性结石，胆囊结石主要见于成年人，女性常见，尤以经产妇和服用避孕药者常见。
- (2)胆囊结石一般认为与胆汁淤积、胆道细菌和寄生虫感染、胆固醇代谢失调以及胆囊的运动功能失调有关。
- (3)临床表现取决于胆石的动态、所在部位和并发症，大多数与慢性胆囊炎同时存在。主要多发于成年女性，由以中年肥胖妇女为多见。平时大多无症状，部分表现为消化不良、中上腹或右上腹饱胀感，有时胃灼热、嗝气，在饱餐或高脂饮食后更为明显。
- (4)胆囊结石患者应少吃肥肉和胆固醇含量高的食物，如蛋黄、鱼卵、蟹黄、动物内脏等食品，不吃油炸食品。
- (5)如有右上腹隐痛不适，应素食，右侧卧位，服用654-2、阿托品等解痉药物，消炎利胆片、金胆片、胆通等可任选一种口服。
- (6)如发生上腹剧痛，应到医院治疗，不要自己随便应用止痛药。出现黄疸时，应立即就医检查，查明黄疸原因，作相应处理，切勿拖延。
- (7)除药物治疗外，有的需震波治疗、有的可作腹腔镜手术、有的则需剖腹手术，应按医生的指导选择合适的治疗方法。定期彩超复查。

【胆囊壁胆固醇结晶】：

(1)胆囊壁胆固醇结晶是指胆固醇沉积于胆囊壁粘膜下形成的一种病变，很容易引起胆结石，多与高脂肪、高胆固醇的食物、工作紧张、饮食不规律等因素有关。建议平时注意饮食宜清淡有营养，多喝水，多食新鲜蔬菜水果，必要时中西医结合治疗。

【右锁骨下动脉起始处内中膜局部增厚】：

- (1)颈动脉内中膜增厚是一个超声诊断，它属于血管性疾病（动脉硬化）的早期表现，提示长期发展下去动脉硬化会形成斑块和狭窄闭塞病变。
- (2)建议改变饮食结构，适量增加运动量，减缓动脉硬化发展的速度。如果有血脂高、胆固醇高、高血压、高血糖，就要进行相应的控制和预防，通过药物的干预，避免从内中膜增厚发展成斑块，进一步形成血管狭窄和闭塞的病变。

【右侧颈内动脉软斑形成】：

(1)建议心血管内科定期复查。

汇总医生： 丁昊炜

主检日期： 2023-11-14

主检医生：

分科结果

身高、体重、血压

项目名称	检查结果	项目名称	检查结果
身高	180cm	体重	85kg
血压	132/83mmHg		

*小结：

(1) 体重指数 26.23：超重

操作员：陈红锦

检查日期:2023-11-13

检查医生：张彬艳

内科

项目名称	检查结果	项目名称	检查结果
心率	64 次/min	心律	齐
心脏杂音	无	心界	正常
肺部	正常	呼吸音	呼吸音清
啰音	未闻及	叩诊	叩诊呈清音
腹部触诊	腹部平软	发育	正常
肝胆	肋下未触及	脾脏	肋下未触及
双肾	无叩击痛	肠鸣音	正常
营养	良好	神经系统	正常
生理反射	生理反射存在	病理反射	病理反射未引出
颅神经	正常	运动功能	正常
深浅感觉	正常	其它	无异常发现
既往史	糖尿病		

*小结：

(1) 糖尿病

操作员：赵婉如

检查日期:2023-11-13

检查医生：名燕凌

外科（男）

项目名称	检查结果	项目名称	检查结果
皮肤	正常	甲状腺	无肿大
脊椎	无畸形	浅表淋巴结	无肿大
肛门	拒检	前列腺	未检
泌尿外生殖器	正常	四肢关节	未见异常
腹股沟	未见异常	足背动脉	正常
紫绀	无	色素沉着	无
脱毛	无	脱色	无
浮肿	无	皮下结节	无
头颅	正常	颈部	正常
乳腺	正常	脊柱	正常
直肠	未检	皮肤黄疸	无
四肢	活动正常	其他	无

*小结:

未见异常

操作员：谷岱清

检查日期:2023-11-13

检查医生：谷岱清

眼科

项目名称	检查结果	项目名称	检查结果
视力(左)	0.6	视力(右)	0.6
辨色力	正常	眼睑	正常
结膜	正常	泪器	正常
角膜	正常	虹膜	正常
瞳孔	正常	晶状体	正常
玻璃体	正常	眼底	未见异常

*小结:

(1) 左眼视力下降

(2) 右眼视力下降

操作员：田野青 检查日期:2023-11-13 检查医生：田野青

检验报告

尿液分析+尿沉渣

项目名称	检查结果	单位	参考值	提示
白细胞尿	0	个/ul	0--13	
上皮细胞(EC)	0	/HP	0--28	
管型(CAST)	0	个/ul	0--1	
霉菌(尿)	0	/HP	0--0	
结晶	0	/HP	0--10	
透明度(CLA)	清亮			
胆红素(BIL)	-		阴性	
隐血(ERY)	-		阴性	
小圆上皮细胞(SRC)	0	个/ul	0--0	
维生素C	-		阴性	
异常红细胞	0	个/ul	0--3	
红细胞(正常)	0	个/ul	0--6	
鳞状上皮细胞	0	个/ul	0--0	
粘液丝	0	个/ul	0--0	
颜色(Colour)	淡黄色			
尿葡萄糖(GLU)	-		阴性	
酮体(KET)	-		阴性	
比重(SG)	1.020		1.003--1.030	
酸碱度(PH)	6.0		4.5--8.0	
尿蛋白质(PRO)	-		阴性	
尿胆原(URO)	-		阴性	
亚硝酸盐(NIT)	-		阴性	
红细胞(尿)(RBC)	0	个/ul	0--6	
尿白细胞(LEU)	-		阴性	

*小结:

未见异常

操作员：祁佳佳 检查日期：2023-11-13 检查医生：陈建国

肝功五项（二）

项目名称	检查结果	单位	参考值	提示
总蛋白(T PROT)	72.8	g/L	65--85	
白蛋白(ALB)	44.10	g/L	40--55	
球蛋白(GLB)	28.70	g/L	15--35	
白蛋白/球蛋白(ALB/GLB)	1.54		1.0--2.5	
γ-谷氨酰转肽酶(GGT)	31.0	U/L	10--60	
总胆红素(TBIL)	24.50	umol/L	0--26	
丙氨酸氨基转移酶(ALT)	21.00	U/L	9--50	

***小结：**

未见异常

操作员：王文静 检查日期：2023-11-13 检查医生：陈建国

心肌酶谱

项目名称	检查结果	单位	参考值	提示
乳酸脱氢酶(LDH)	142.00	U/L	120--250	
肌酸激酶(CK)	61.00	U/L	50--310	
肌酸激酶同工酶(CK-Mb(M))	11	U/L	0--25	
高敏肌钙蛋白 (Tnl)	2.50	pg/ml	0--46.47	

***小结：**

未见异常

操作员：王文静 检查日期：2023-11-13 检查医生：陈建国

髓过氧化物酶 (MPO)

项目名称	检查结果	单位	参考值	提示
髓过氧化物酶 (MPO)	10.3	ng/ml	0--127	

***小结:**

未见异常

操作员：王文静 检查日期:2023-11-13 检查医生:陈建国

血常规 (五分类)

项目名称	检查结果	单位	参考值	提示
白细胞(WBC)	5.21	10 ⁹ /L	3.5--9.5	
淋巴细胞绝对值(LY#)	2.02	10 ⁹ /L	1.1--3.2	
淋巴细胞百分比(LY%)	38.8	%	20--50	
中性粒细胞绝对值(GR#)	2.67	10 ⁹ /L	1.8--6.3	
中性粒细胞百分比(GR%)	51.3	%	40--75	
嗜碱性粒细胞绝对值(BA#)	0.03	10 ⁹ /L	0--0.06	
嗜碱性粒细胞百分比(BA%)	0.6	%	0--1.0	
嗜酸性粒细胞绝对值(EO#)	0.17	10 ⁹ /L	0.02--0.52	
嗜酸性粒细胞百分比(EO%)	3.2	%	0.4--8.0	
血小板(PLT)	127	10 ⁹ /L	125--350	
血小板分布宽度(PDW)	16.1	%	15--17	
平均血小板体积(MPV)	9.9	fl	6.0--14.0	
血小板压积(PCT)	0.126	%	0.11--0.28	
红细胞(RBC)	5.13	10 ¹² /L	4.3--5.8	
血红蛋白	163	g/L	130--175	
红细胞压积(HCT)	47.5	%	40--50	
红细胞平均体积(MCV)	92.6	fl	82--100	
平均血红蛋白含量(MCH)	31.9	pg	27--34	
平均血红蛋白浓度(MCHC)	344	g/L	316--354	

单核细胞绝对值(MO#)	0.32	10 ⁹ /L	0.1--0.60	
单核细胞百分比(MO%)	6.1	%	3--10	
红细胞分布宽度标准差(RDW-SD)	46.2	fl	35--56	
红细胞分布宽度变异系数(RDW-CV)	13.2	%	10.6--16.6	
大血小板比率	23.5	%	11--45	
大血小板数目	30	10 ⁹ /L	30--90	
未成熟粒细胞数目	0.01	10 ⁹ /L	0--999	
未成熟粒细胞百分比	0.1	%	0--100	
有核红细胞数目	0.000	10 ⁹ /L	0--9999	
有核红细胞百分比	0.00	/100WBC	0--9999	

***小结:**

未见异常

操作员：祁佳佳 检查日期:2023-11-13 检查医生:陈建国

肾功三项

项目名称	检查结果	单位	参考值	提示
肌酐(CREA)	87.00	umol/L	57--97	
尿酸(UA)	296.00	umol/L	200--420	
尿素测定(Urea)	6.00	mmol/L	3.1--8.0	

***小结:**

未见异常

操作员：王文静 检查日期:2023-11-13 检查医生:陈建国

空腹血糖

项目名称	检查结果	单位	参考值	提示
葡萄糖(GLU)	6.84	mmol/L	3.89--6.1	↑

***小结:**

葡萄糖(GLU)偏高(6.84 mmol/L)

操作员：王文静 检查日期:2023-11-13 检查医生:陈建国

同型半胱氨酸

项目名称	检查结果	单位	参考值	提示
同型半胱氨酸	15.00	umol/L	0--15	

***小结:**

未见异常

操作员：王文静 检查日期:2023-11-13 检查医生:陈建国

血脂四项

项目名称	检查结果	单位	参考值	提示
动脉硬化指数	3.29		1.31--3.19	↑
总胆固醇(CHOL)	7.00	mmol/L	2.59--5.2	↑
甘油三脂(TG)	1.47	mmol/L	0.7--1.7	
低密度脂蛋白(LDL)	4.93	mmol/L	0--4.13	↑
高密度脂蛋白(HDL)	1.50	mmol/L	0.77--1.55	

***小结:**

动脉硬化指数偏高(3.29) 总胆固醇(CHOL)偏高(7.00 mmol/L) 低密度脂蛋白(LDL)偏高(4.93 mmol/L)

操作员：王文静 检查日期:2023-11-13 检查医生:陈建国

肿瘤标志物 2 项

项目名称	检查结果	单位	参考值	提示
癌胚抗原(CEA)	1.46	ng/ml	0--5	
甲胎蛋白(AFP)	4.0	ng/ml	0--7	

***小结:**

未见异常

姓名：赵延风 性别：男 年龄：58 登记流水：2304280720 体检日期：2023-11-13

操作员：王文静 检查日期:2023-11-13 检查医生:陈建国

大同瑞慈康复医院 12导联心电图报告

赵延凤

男

58岁

体检号:423008

病床号:

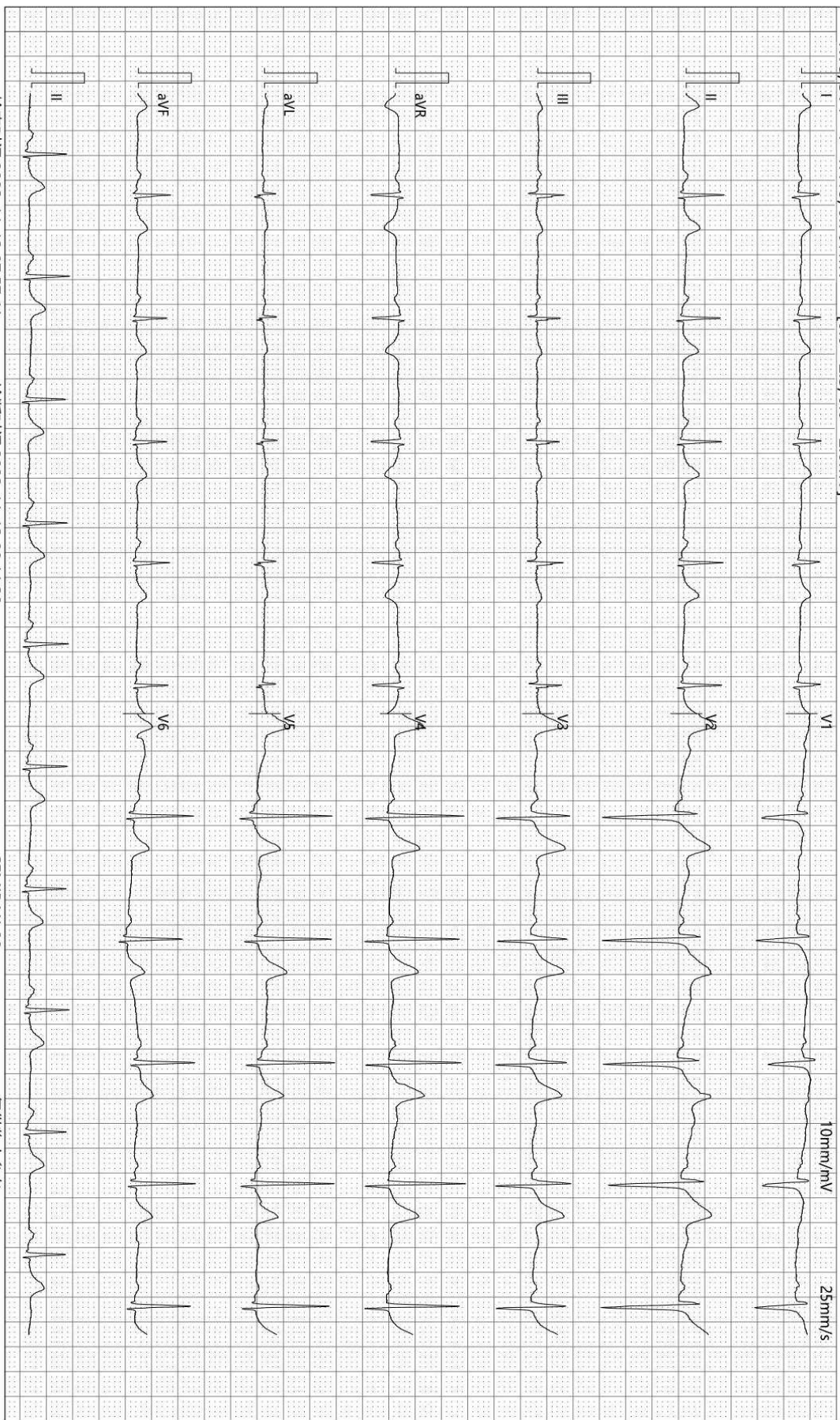
诊断结果:

- 1.窦性心律
- 2.正常心电图

诊断医生:

张之生

HR	: 60bpm	[60 ~ 100bpm]
P	: 112 f ms	[0 ~ 110ms]
PR	: 165ms	[120 ~ 200ms]
QRS	: 89ms	[60 ~ 100ms]
QT/QTc	: 392/395ms	[320 ~ 440/0 ~ 450ms]
P/QRS/T	: 65/60/48deg.	[0 ~ 75/-30 ~ 90/0 ~ 75deg]
RV5/SV1	: 1.419/0.707mV	[0.0 ~ 2.5/0.0 ~ 2.0mV]



检查时间:2023-11-13 07:57:41

诊断时间:2023-11-13 08:11:30

SEMIP V1 90

仅供临床参考

DR 诊断图文报告

流水号: 2304280720

影像号: DX20231112030

姓名: 赵延风

年龄: 58 岁

性别: 男

检查设备: 西门子数字 X 线摄影

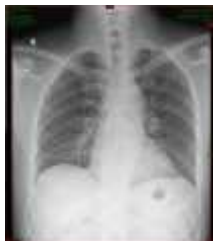体检号: 423008

申请医院: 本院

体检科室: 体检科

检查部位: 胸部正位片

经典图像:



影像所见:

胸廓对称。气管居中，纵隔无移位。双肺野清晰。肺门影未见增大。心脏大小、形态正常。双膈面光滑，肋膈角锐利。

影像诊断:

胸部平片未见异常。

报告医师: 李贵

检查日期: 2023-11-13

审核医师: 李贵

报告日期: 2023-11-13

双源 CT 诊断图文报告

流水号: 2304280720

影像号: CT20231112087

姓名: 赵延风

年龄: 58 岁

性别: 男

检查设备: 西门子量子双源 CT

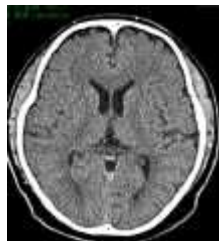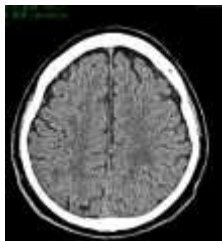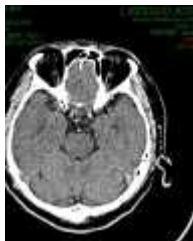体检号: 423008

申请医院: 本院

体检科室: 体检科

检查部位: CT 检查

经典图像:



影像所见:

额顶叶皮层下放射冠区均可见多发点片状低密度影, 边缘模糊, 基底节结构未见异常。脑室未见扩大, 脑沟未见增宽, 脑中线结构居中。

影像诊断:

脑白质脱髓鞘性缺血改变

报告医师: 剧艳军

检查日期: 2023-11-13

审核医师: 剧艳军

报告日期: 2023-11-13

超声诊断图文报告

流水号: 2304280720

影像号: 1447707

姓名: 赵延风

年龄: 58 岁

性别: 男

检查设备: Vivid E95

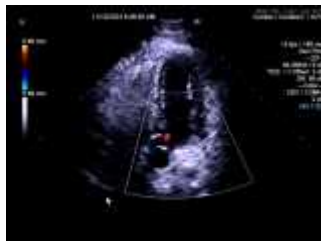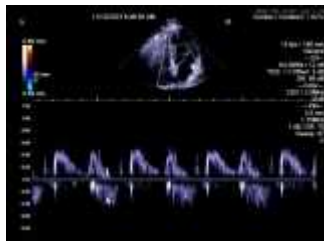
体检号: 423008

申请医院: 本院

体检科室: 体检科

检查部位: 心脏彩超

经典图像:



影像所见:

超声测量 (单位: mm)

升主动脉内径 31 (32±3mm)

左房内径 33 (35mm)

室间隔 10 (8-11mm)

左室内径 43 (47±4mm)

左室后壁 10 (8-11mm)

EF75% (50-80%)

右室内径 28 (36±4mm)

右房内径 30 (36±4mm)

FS43% (28-41%)

主肺动脉内径 20 (23±3mm)

升主动脉内径正常, 心脏各腔室大小正常, 室间隔厚度正常, 左室壁未见明显节段性运动异常, 主动脉瓣回声正常, 舒张期瓣下可见少量返流信号, 余瓣膜及启闭功能未见明显异常, 舒张期二尖瓣口血流频谱 E/A>1, 心包腔未见积液。

影像诊断:

主动脉瓣少量返流

报告医师: 李菊蓉

检查日期: 2023-11-13

审核医师: 李菊蓉

报告日期: 2023-11-13



大同市医学影像研究中心

注: 本报告仅供临床医生参考!

地址: 大同市魏都大道 79 号。若有疑问, 请致电: 0352-2830580

超声诊断图文报告

流水号: 2304280720

影像号: 1447712

姓名: 赵延风

年龄: 58 岁

性别: 男

检查设备: Vivid E95

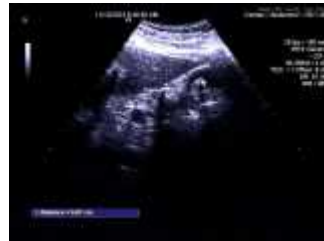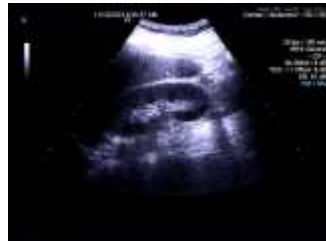体检号: 423008

申请医院: 本院

体检科室: 体检科

检查部位: 腹部彩超

经典图像:



影像所见:

肝脏大小形态正常, 包膜光滑完整, 实质回声细腻增强, 肝内管道系统走行尚清晰, 门静脉及肝内胆管不扩张。
胆囊大小形态正常, 壁不厚、光滑, 囊壁探及数个点状强回声, 后伴彗尾, 囊内透声好, 囊内探及强回声团, 直径约 0.9cm, 后伴声影, 肝外胆管不扩张。
胰腺大小形态正常, 实质回声均匀, 主胰管不扩张。
脾脏大小形态正常, 实质回声均匀, 脾门静脉不宽。
双肾大小形态正常, 皮髓质分界清晰, 集合系统未见分离, 双侧输尿管未见扩张。

影像诊断:

1. 轻度脂肪肝
2. 胆囊壁胆固醇结晶 (多发)
3. 胆囊结石

报告医师: 李菊蓉

检查日期: 2023-11-13

审核医师: 李菊蓉

报告日期: 2023-11-13

超声诊断图文报告

流水号: 2304280720

影像号: 1447702

姓名: 赵延凤

年龄: 58 岁

性别: 男

检查设备: Vivid E95

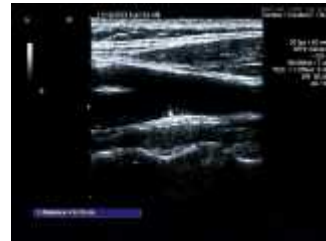
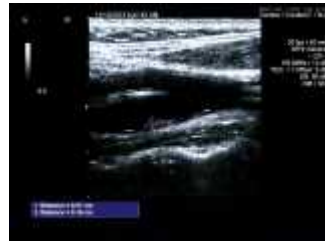体检号: 423008

申请医院: 本院

体检科室: 体检科

检查部位: 颈部血管彩超

经典图像:



影像所见:

右侧颈总动脉膨大处内中膜局部增厚, 厚约 1.3mm, 右侧颈内动脉探及低回声斑, 大小约 5.7*1.9mm, 右锁骨下动脉起始处内中膜局部增厚, 厚约 1.3mm, 左侧颈总动脉、颈内、双侧颈外动脉起始段内中膜不增厚, 内壁欠光滑, 管壁未见明确强回声斑。CDFI: 血流充盈好。PW: 频谱形态正常。

双侧椎动脉走行正常, 椎动脉内径正常, 管壁不厚, 管腔内为无回声, CDFI: 血流充盈好。PW: 频谱正常。

影像诊断:

1. 右侧颈总动脉膨大处、右锁骨下动脉起始处内中膜局部增厚
2. 右侧颈内动脉软斑形成

报告医师: 李菊蓉

检查日期: 2023-11-13

审核医师: 李菊蓉

报告日期: 2023-11-13