



2304140558

大同瑞慈健康体检

报 告 册

体检编号	421503	工号	421503
姓名	白存宝 2		
性别	男	年龄	55 岁
单位	大同城镇集体工业联社		
部门	大同城镇集体工业联社		
联系电话	18935230314		
体检日期	2024-11-20		

尊敬的白存宝 2 先生您好！

首先，瑞慈健康体检全体员工欢迎您的光临，并对您的信任表示衷心的感谢！

您于 2024-11-20 （体检编号：421503）完成健康检查，本机构的各科医生已根据您的体检项目及结果，汇总成此份健康体检报告，并经总检医生审核。据此提出对您健康状况的综合分析及建议。

瑞慈健康体检倡导“大健康、大康复”，提出“健康是第一财富（Rich）”的人文理念。希望您仔细阅读并妥善地保管此份健康体检报告，并认真关注报告中的提示与建议，若您对报告内容有任何疑问，可直接与瑞慈健康体检客服部联系，进一步咨询。

健康体检咨询电话：0352-2824444

客户服务咨询电话：0352-2830597

400-6112995

瑞慈健康体检报告由下列内容组成：

第一部分：主检报告

第二部分：分科分项结果

第三部分：检验报告

第四部分：附表

主检报告

检查综述

- 【心脏彩超】 1. 左房增大 2. 左室壁对称性肥厚 3. 左室舒张功能减低
- 【甲状腺彩超】 甲状腺左侧叶结节 TI-RADS II 级

医生建议

【左室舒张功能减低】：

(1) 左室舒张功能是指心肌弹性减低，心脏泵血功能减退。其引起原因，一是随着年龄的增长，心肌组织退行性变。其二是由于冠心病、高血压等慢性心肌病变。一般来说没有原发病变及年龄偏大的人员又无症状，不需要特殊处理，建议心内科结合临床考虑。

【左房增大】：

(1) 建议心血管内科就诊；定期复查。

【左室壁对称性肥厚】：

(1) 建议心血管内科就诊；定期复查。

【甲状腺左侧叶结节】：

- 甲状腺结节是一种常见的甲状腺疾病，很多甲状腺疾病可表现为结节，如可由甲状腺退行性变、炎症、自身免疫性及新生物等多种病变所致。甲状腺结节在各个年龄段的男女人群中均可见到，但中年女性中较多。
- 甲状腺结节分良性和恶性两大类，良性的占绝大多数，恶性者不足 1%，判断甲状腺结节的良恶主要依靠病史、体格检查、放射性核素扫描、穿刺细胞学检查。
- 建议往外科就诊，进一步检查，明确诊断，结合临床诊治并定期复查。

汇总医生： 丁昊炜

主检日期： 2024-11-23

主检医生：

分科结果

检验报告

传染四项

项目名称	检查结果	单位	参考值	提示
乙肝表面抗原	阴性 (-)		阴性 (-)	
丙型肝炎病毒抗体	阴性 (-)		阴性 (-)	
梅毒抗体	阴性 (-)	S/CO	0-1	
艾滋病病毒抗体	阴性 (-)		阴性 (-)	

***小结:**

未见异常

操作员：贺琰 检查日期：2024-11-20 检查医生：康建忠

血凝四项

项目名称	检查结果	单位	参考值	提示
凝血酶原时间 (PT)	11.1	秒	9.3--14	
活化部分凝血活酶时间 (APTT)	40.2	秒	27.9--43.3	
凝血酶时间 (TT)	18.1	秒	14--21	
纤维蛋白原 (FIB)	2.86	g/L	2--4	
国际标准化比值 (INR)	1	INR	0.85--1.15	

***小结:**

未见异常

操作员：王小雪 检查日期：2024-11-20 检查医生：康建忠

甲状腺功能系列

项目名称	检查结果	单位	参考值	提示
甲状腺球蛋白 (TG)	15.91	ng/ml	1--40	
促甲状腺素 (TSH)	3.493	uIU/ml	0.4--4.0	
甲状腺过氧化物酶抗体	26.0	IU/ml	0--60	
游离三碘甲状腺原氨酸	4.81	pmol/L	2.0--6.3	

(FT3)				
游离甲状腺素 (FT4)	17.13	pmol/L	11.5--22.70	

***小结:**

未见异常

操作员：刘慧芳 检查日期：2024-11-20 检查医生：康建忠

Rich 大同瑞慈康复医院
超声诊断图文报告

流水号: 2304140558

超声号: 1752618

姓名: 白存宝 2

年龄: 55 岁

性别: 男

检查设备: Vivid E95

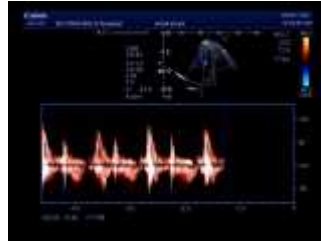
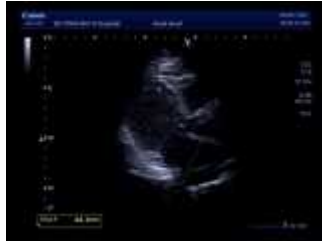体检号: 421503

申请医院: 本院

体检科室: 体检科

检查部位: 心脏彩超

经典图像:



影像所见:

超声测量 (单位: mm)

升主动脉内径 27 (32±3mm)

左房内径 44 (35mm)

室间隔 12 (8-11mm)

左室内径 47 (47±4mm)

左室后壁 12 (8-11mm)

EF66% (50-80%)

右室内径 27 (36±4mm)

右房内径 26 (36±4mm)

FS36% (28-41%)

主肺动脉内径 20 (23±3mm)

升主动脉内径正常, 左房增大, 心脏余腔室大小正常, 左室壁对称性肥厚, 左室壁未见明显节段性运动异常, 各瓣膜及启闭功能未见明显异常, 舒张期二尖瓣口血流频谱 E/A>2, 心包腔未见积液。

影像诊断:

1. 左房增大
2. 左室壁对称性肥厚
3. 左室舒张功能减低

报告医师: 张莘芝

检查日期: 2024-11-20

审核医师: 张莘芝

报告日期: 2024-11-20



注: 本报告仅供临床医生参考!

地址: 大同市魏都大道 79 号。若有疑问, 请致电: 0352---2830580

Rich 大同瑞慈康复医院
超声诊断图文报告

流水号: 2304140558

超声号: 1752613

姓名: 白存宝 2

年龄: 55 岁

性别: 男

检查设备: Vivid E95

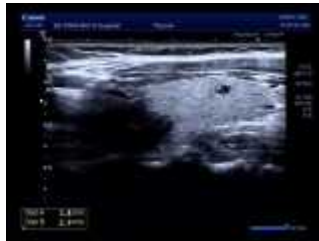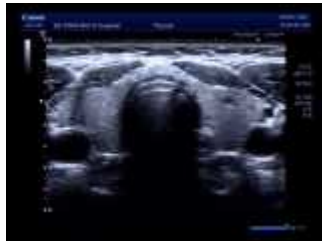体检号: 421503

申请医院: 本院

体检科室: 体检科

检查部位: 甲状腺彩超

经典图像:



影像所见:

甲状腺双侧叶形态正常, 包膜完整, 左侧叶实质内探及大小约 0.4*0.3cm 囊性结节, 形态规则, 边界清, 余实质回声均匀, CDFI: 未见异常血流信号。
双侧颈部未见明显肿大淋巴结。

影像诊断:

甲状腺左侧叶结节 TI-RADS II 级

报告医师: 张莘芝

检查日期: 2024-11-20

审核医师: 张莘芝

报告日期: 2024-11-20



注: 本报告仅供临床医生参考!

地址: 大同市魏都大道 79 号。若有疑问, 请致电: 0352---2830580

Rich 大同瑞慈康复医院
超声诊断图文报告

流水号: 2304140558

超声号: 1752616

姓名: 白存宝 2

年龄: 55 岁

性别: 男

检查设备: Vivid E95

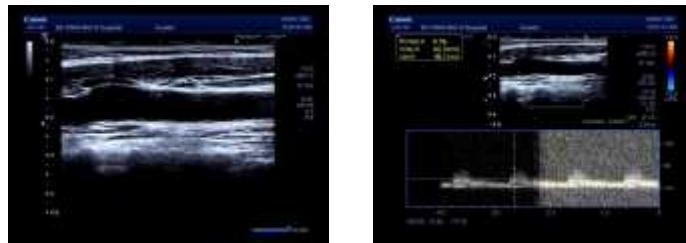
体检号: 421503

申请医院: 本院

体检科室: 体检科

检查部位: 颈部血管彩超

经典图像:



影像所见:

右锁骨下动脉起始处、双侧颈总动脉、颈内、颈外动脉起始段内中膜不增厚, 内壁欠光滑, 管壁未见明确强回声斑。

CDFI: 血流充盈好。PW: 频谱形态正常。

双侧椎动脉走行正常, 椎动脉内径正常, 管壁不厚, 管腔内为无回声, CDFI: 血流充盈好。PW: 频谱正常。

影像诊断:

双侧颈动脉、椎动脉未见明显异常

报告医师: 张莘芝

检查日期: 2024-11-20

审核医师: 张莘芝

报告日期: 2024-11-20



注: 本报告仅供临床医生参考!

地址: 大同市魏都大道 79 号。若有疑问, 请致电: 0352---2830580

姓名: 白存宝 2

年龄: 55 岁

性别: 男

检查设备: 西门子量子双源 CT

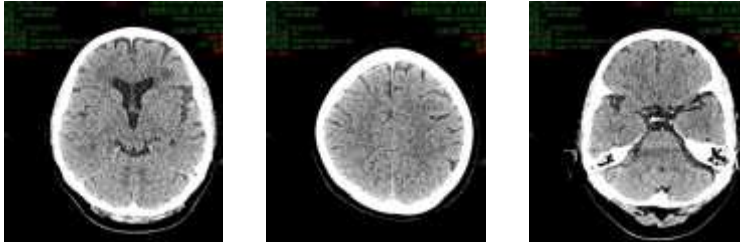
体检号: 421503

申请医院: 本院

体检科室: 体检科

检查部位: 脑部双源 CT

经典图像:



影像所见:

颅脑结构双侧对称, 脑实质内未见异常密度。中线结构居中。脑沟、裂、池及脑室系统等未见异常。

影像诊断:

颅脑未见明显异常

报告医师: 剧艳军

检查日期: 2024-11-22

审核医师: 剧艳军

报告日期: 2024-11-22

姓名: 白存宝 2

年龄: 55 岁

性别: 男

检查设备: 西门子量子双源 CT

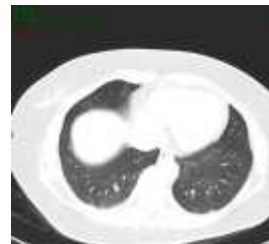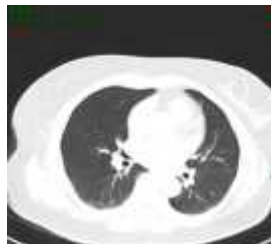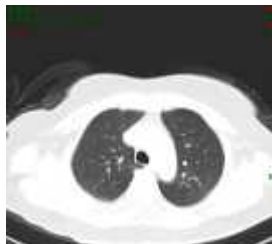体检号: 421503

申请医院: 本院

体检科室: 体检科

检查部位: 肺部双源 CT

经典图像:



影像所见:

胸廓对称, 骨性肋骨完整, 胸壁软组织结构良好, 两肺支气管血管纹理走行分布良好, 支气管束结构清晰, 双肺通气良好。肺门结构未见异常。纵隔无偏移, 段以上支气管通畅。心影及大血管形态结构正常, 纵隔内未见肿大淋巴结。胸膜未见异常。

影像诊断:

胸部未见明显异常

报告医师: 剧艳军

检查日期: 2024-11-22

审核医师: 剧艳军

报告日期: 2024-11-22