



2304140551

大同瑞慈健康体检

报 告 册

体检编号	421496	工号	421496
姓名	袁存杰		
性别	男	年龄	57岁
单位	大同城镇集体工业联社		
部门	大同城镇集体工业联社		
联系电话	13303424699		
体检日期	2024-09-04		

尊敬的袁存杰先生您好！

首先，瑞慈健康体检全体员工欢迎您的光临，并对您的信任表示衷心的感谢！

您于 2024-09-04 （体检编号：421496）完成健康检查，本机构的各科医生已根据您的体检项目及结果，汇总成此份健康体检报告，并经总检医生审核。据此提出对您健康状况的综合分析及建议。

瑞慈健康体检倡导“大健康、大康复”，提出“健康是第一财富（Rich）”的人文理念。希望您仔细阅读并妥善地保管此份健康体检报告，并认真关注报告中的提示与建议，若您对报告内容有任何疑问，可直接与瑞慈健康体检客服部联系，进一步咨询。

健康体检咨询电话：**0352-2824444**

客户服务咨询电话：**0352-2830597**

400-6112995

瑞慈健康体检报告由下列内容组成：

第一部分：主检报告

第二部分：分科分项结果

第三部分：检验报告

第四部分：附表

主检报告

检查综述

- 【冠状动脉 CTA】左冠状动脉前降支中段壁冠状动脉（心肌桥）
- 【C14 检测幽门螺杆菌】阳性+

医生建议

【心肌桥】：

(1) 心肌桥是指冠状动脉先天发育异常，主干或者其分支局部走行于心肌之中，在心肌收缩过程中，受挤压而产生心肌缺血。建议心内科进一步检查及诊治。

【呼气试验检验报告阳性】：

(1) 提示幽门螺旋杆菌（HP）感染。幽门螺旋杆菌是慢性活动性胃炎的病原菌，是消化道溃疡和胃癌等疾病的重要致病因子。

(2) 没有临床症状者（如中上腹不适、饱胀、反酸、恶心等），可暂不进行抗 HP 治疗。如果是 HP 感染的消化性溃疡、慢性胃炎、早期胃癌切除后和需要长期服用非甾体类抗炎药物（如阿司匹林）者，应在专科医生指导下进行抗 HP 治疗。

(3) 建议您先进行胃镜检查，或往消化内科咨询，再决定是否进行根除治疗。

汇总医生： 丁昊炜

主检日期： 2024-09-20

主检医生：

分科结果

姓名：袁存杰

性别：男

年龄：57 登记流水：2304140551

体检日期：2024-09-04

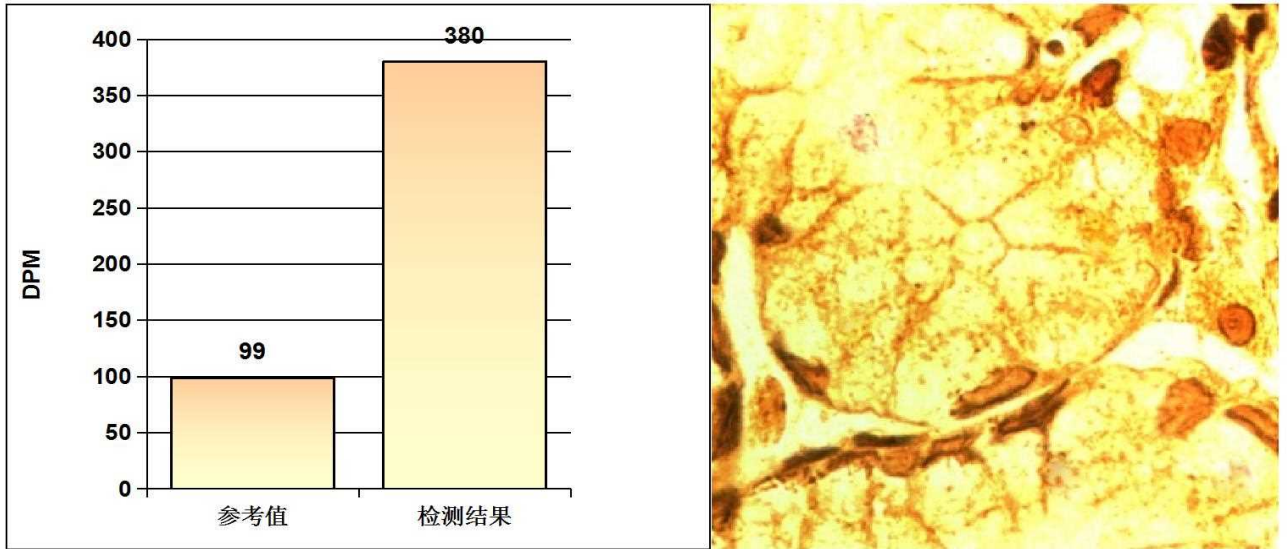
检验报告

大同瑞慈康复医院

¹⁴C呼气试验检验报告

姓名	袁存杰	年龄	57	性别	男
住院号	0	日期	2024/9/19 10:50:24	电话	0
送检医生	曹居杰	样品编号	1643	编号	2304140551

¹⁴C呼气试验



阳性参考值 (Disintegrations Per Minute(DPM)):

DPM值:	dpm > 2499	阳性++++
	1499 < dpm ≤ 2499	阳性+++
	499 < dpm ≤ 1499	阳性++
	149 < dpm ≤ 499	阳性+
	dpm ≤ 99	阴性
	99 < dpm ≤ 149	不确定

检测结果: **dpm= 380** **阳性+**

医生建议: 请接受正规的根除幽门螺杆菌(HP)的治疗,并在治疗结束后一个月内复查;注意保持健康及规律饮食!

温馨提示: 您本次检测的结果为阳性

检测医生: _____ 曹居杰

大同瑞慈健康体检

骨密度检测报告

患者信息

患者ID: 2304140551

姓名: 袁存杰

出生年月日: 1967-8-14

年龄: 57

性别: 男

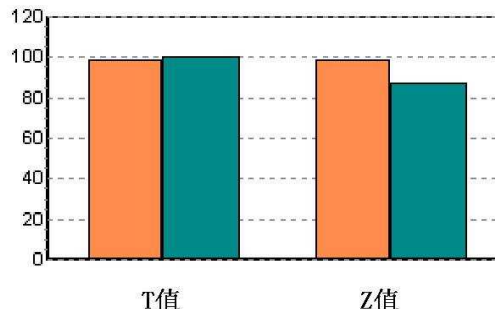
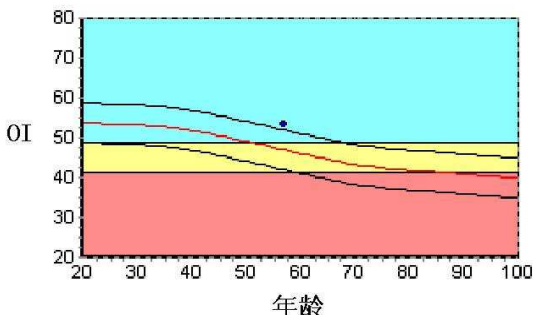
测定部位(右/左): 右

测定结果

测定日期: 2024-9-19

测试编号: 1/1

受测者 平均值



数据库: Asia

OI: 53.3

SOS: 1370.8 m/s, BUA: 36.2

T值: -0.11

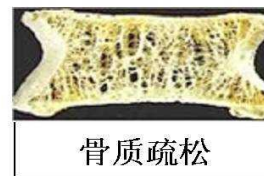
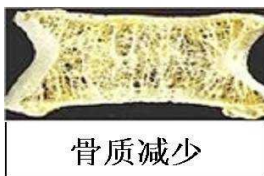Z值: 1.28

成人比: 99.0 %

同龄比: 113.6 %

OPR: N/A %

结果分析



注解

以上结论仅供参考

科室:

医生签名:

医院地址 大同瑞慈健康体检

地址 大同市平城区魏都大道79号

联系电话 0352-2824444

操作者 名燕凌

姓名: 袁存杰

年龄: 57 岁

性别: 男

检查设备: 西门子量子双源 CT

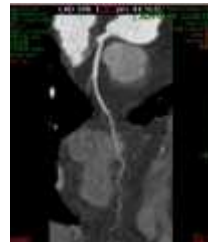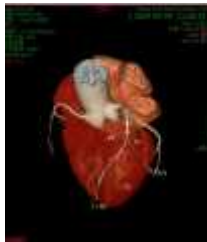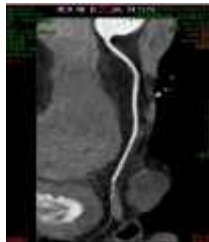体检号: 421496

申请医院: 本院

体检科室: 体检科

检查部位: 冠状动脉 CTA

经典图像:



影像所见:

冠状动脉起源正常, 冠状动脉发育呈右优势型。

左冠状动脉前降支中段走行于心肌内。主干、对角支及回旋支管壁光滑, 未见钙化及非钙化斑块, 管腔未见狭窄及闭塞。

右冠状动脉、后降支及左室后支管壁光滑, 未见钙化及非钙化斑块, 管腔未见狭窄及闭塞。

影像诊断:

左冠状动脉前降支中段壁冠状动脉 (心肌桥)

[提示] 冠状动脉狭窄程度表述: 轻度 (25-49%) 中度 (50-69%) 重度 (70-99%) 闭塞 (100%)

报告医师: 张剑峰

检查日期: 2024-09-04

审核医师: 苗来生

报告日期: 2024-09-04