



2304140536

大同瑞慈健康体检

报 告 册

体检编号	421478	工号	421478
姓名	宋寿发		
性别	男	年龄	29岁
单位	广灵县能源局		
部门	广灵县能源局		
联系电话	15235260307		
体检日期	2024-10-21		

尊敬的宋寿发先生您好！

首先，瑞慈健康体检全体员工欢迎您的光临，并对您的信任表示衷心的感谢！

您于 2024-10-21 （体检编号：421478）完成健康检查，本机构的各科医生已根据您的体检项目及结果，汇总成此份健康体检报告，并经总检医生审核。据此提出对您健康状况的综合分析及建议。

瑞慈健康体检倡导“大健康、大康复”，提出“健康是第一财富（Rich）”的人文理念。希望您仔细阅读并妥善地保管此份健康体检报告，并认真关注报告中的提示与建议，若您对报告内容有任何疑问，可直接与瑞慈健康体检客服部联系，进一步咨询。

健康体检咨询电话：**0352-2824444**

客户服务咨询电话：**0352-2830597**

400-6112995

瑞慈健康体检报告由下列内容组成：

第一部分：主检报告

第二部分：分科分项结果

第三部分：检验报告

第四部分：附表

主检报告

检查综述

- 【身高、体重、血压】 (1) 体重指数 28.40：超重
- 【生化全项 1】 C 反应蛋白偏高 (3.60 mg/L)
- 【尿液分析+尿沉渣】 隐血(ERY)2+ 正常红细胞偏高(9 个/u1) 鳞状上皮细胞偏高(12 /HP) 粘液丝偏高(4 /HP) 红细胞(尿)(RBC)偏高(9 个/u1)
- 【颅脑 MRI】 1、脑内 MRI 扫描未见异常 2、左侧上颌窦粘膜下囊肿
- 【乳腺彩超】 右乳结节 BI-RADS 2 级
- 【全腹彩超】 肝内低回声区 考虑非均匀性脂肪肝(中度)

医生建议

【超重】：

(1) 体重指数是判断体重超标或偏低的主要指标。体重是反映和衡量一个人健康状况的重要标志之一，过胖和过瘦都不利于健康，身高体重不协调也不会给人以美感。体重的变化，还会直接反映身体长期的热量平衡状态。

(2) 当需要比较及分析一个人的体重对于不同身高的人所带来的健康影响时，体重指数是一个中立而可靠的指标。其主要适用于需要体重测试、体型肥胖和全身检查的人群。

(3) 体重指数(BMI)是世界卫生组织推荐的国际统一使用的肥胖分型标准，也是目前国际上常用的衡量人体胖瘦程度以及是否健康的一个标准，其计算方式为： $BMI = \text{体重(千克)} / \text{身高(米} \times \text{米)}$ 。成人的标准值是 BMI18.5-23.9 之间。低于 18.5 为体重指数偏低；高于 23.9 则为体重指数偏高。

(4) 一般表现为体重超重或肥胖，超重及肥胖会出现一系列代谢性疾病，如高血压、高血糖、高血脂、高尿酸血症等，所以体重指数偏高者一定要注意控制体重。

(5) 合理控制饮食，食品多样化，食物纤维可适量增加，饮食规律，避免暴饮暴食，低盐、低脂饮食为主，减少高热量食物的摄入。

(6) 加强体育锻炼，每天最少保持 30 分钟的中等强度运动。鼓励每天至少快步走 6000 步比较健康。肥胖患者不适合较剧烈的运动，会加重膝关节的负担，可以选择游泳、划船等对膝关节负荷较小的运动。

(7) 定期检查血糖、血脂、肝功、肝脏 B 超等，积极治疗基础性疾病。

(8) 减少热量摄取及增加热量消耗。强调以健康行为、饮食、运动为主的综合治疗。

【C 反应蛋白偏高】：

(1) 建议内科结合临床参考。

【隐血(ERY)2+】：

(1) 尿隐血可分为肉眼血尿和镜下血尿。肉眼血尿是指肉眼能见到血色的尿，尿液呈洗肉水色或血色，通常在 1000ml 尿中含有 1ml 血液即肉眼可见。镜下血尿是指尿的颜色正常，通过显微镜可以观察到尿液中含红细胞，通常离心沉淀后的尿液镜检每高倍视野有红细胞 3 个以上。

(2) 尿隐血是泌尿系疾病常见的症状之一，生理情况下女性生理期、运动后等都可以引起，病理情况下大多是由泌尿系统疾病引起，如泌尿系炎症、尿路结石等，也有一些血尿是由全身性疾病或泌尿系统邻近器官所致。

(3) 需要指出的是：尿液呈红色并不都是血尿，有些药物、食物都能使尿液呈红色、橙色或褐色；由于严重创伤、错误输血等大量红细胞或组织破坏，也可导致血红蛋白或肌红蛋白尿。

(4) 建议往泌尿外科进一步复查，以明确诊断。

【鳞状上皮细胞偏高】：

(1)在生理情况下，机体正常的新陈代谢都会引起鳞状上皮细胞的脱离，这是一种正常的机体现象。如果长时间出现鳞状上皮细胞偏高的现象时，则有可能是尿路感染、泌尿系统结石等因素导致，应及时往泌尿外科进一步诊断治疗。

【粘液丝偏高】：

- (1)尿常规中粘液丝是由尿路中细胞分泌出来的，在有尿路感染时分泌会明显增多，且伴有炎症细胞的出现。
- (2)粘液丝偏高，可分为生理性偏高和病理性偏高两种，生理性偏高一般是由于喝水较少导致的尿液浓缩，一般在喝水后就能达到稀释的效果。
- (3)病理性的粘液丝偏高是由于泌尿系炎症或者是前列腺炎导致的，需要注意观察，多喝水，同时有白细胞等炎症细胞增多时，应及时服用抗感染药物治疗。如果仅有粘液丝的增多而没有白细胞等炎症细胞增多时，尿路有炎症的可能性不大。
- (4)建议平时饮食注意清淡，多喝水，少吃油腻和辛辣的食物，要注意个人清洁卫生，勤洗阴部，注意休息。

【红细胞(尿)(RBC)偏高】：

- (1)建议泌尿外科复查，结合临床参考。

【左侧上颌窦粘膜下囊肿】：

- (1)建议耳鼻喉科诊断治疗。

【右乳结节】：

- (1)乳腺结节是乳腺组织导管和乳小叶在结构上的退行性变及进行性结缔组织的生长，主要以乳房周围性疼痛为特征，或在情绪变化、劳累、天气变化时加重，每月月经前疼痛加剧，行经后疼痛减退或消失。其主要原因是由于内分泌失调。
- (2)建议少吃刺激性食物或进行药物治疗干预，必要时外科诊治。

【非均匀性脂肪肝】：

- (1)脂肪肝是以肝细胞脂肪变性和脂肪蓄积为病理特征，最常见易患因素有超重或肥胖、进食油腻食物、高脂血症（尤其甘油三酯升高）、少运动、糖耐量异常、2型糖尿病、减肥造成体重急剧下降、营养不良等；
- (2)合理控制饮食，低盐、低脂和低糖类饮食，少吃动物内脏，多吃蔬菜水果；
- (3)控制危险因素，如控制体重、改善胰岛素抵抗、调整血脂紊乱，戒酒、戒烟，加强体育锻炼；
- (4)动态观察肝脏B超、血脂、肝功能。

【肝内低回声区】：

- (1)建议往肝胆外科诊治；定期复查。

【正常红细胞偏高】：

- (1)建议泌尿外科咨询，定期复查。

汇总医生： 丁昊炜

主检日期： 2024-10-22

主检医生：

分科结果

身高、体重、血压

项目名称	检查结果	项目名称	检查结果
身高	157cm	体重	70kg
血压	113/73mmHg		

***小结:**

(1) 体重指数 28.40: 超重

操作员：张文静 检查日期:2024-10-21 检查医生：名燕凌

检验报告

尿液分析+尿沉渣

项目名称	检查结果	单位	参考值	提示
白细胞尿	1	个/ul	0--13	
上皮细胞(EC)	12	/HP	0--28	
管型(CAST)	0	个/ul	0--1	
霉菌(尿)	0	/HP	0--0	
结晶	0	/HP	0--10	
透明度(CLA)	清亮			
胆红素(BIL)	-		阴性	
隐血(ERY)	2+		阴性	
小圆上皮细胞(SRC)	0	个/ul	0--0	
维生素C	-		阴性	
异常红细胞	0	个/ul	0--3	
红细胞(正常)	9	个/ul	0--6	↑
鳞状上皮细胞	12	个/ul	0--0	↑
粘液丝	4	个/ul	0--0	↑
颜色(Colour)	淡黄色			
尿葡萄糖(GLU)	-		阴性	
酮体(KET)	-		阴性	
比重(SG)	1.025		1.003--1.030	
酸碱度(PH)	6.0		4.5--8.0	
尿蛋白质(PRO)	-		阴性	
尿胆原(URO)	-		阴性	
亚硝酸盐(NIT)	-		阴性	
红细胞(尿)(RBC)	9	个/ul	0--6	↑
尿白细胞(LEU)	-		阴性	

*小结:

隐血(ERY)2+ 正常红细胞偏高(9 个/ul) 鳞状上皮细胞偏高(12 /HP) 粘液丝偏高(4 /HP) 红细胞(尿)(RBC)偏高(9 个/ul)

操作员：黄璐瑶 检查日期:2024-10-21 检查医生:康建忠

血常规（五分类）

项目名称	检查结果	单位	参考值	提示
白细胞(WBC)	6.73	10 ⁹ /L	3.5--9.5	
淋巴细胞绝对值(LY#)	2.63	10 ⁹ /L	1.1--3.2	
淋巴细胞百分比(LY%)	39.1	%	20--50	
中性粒细胞绝对值(GR#)	3.54	10 ⁹ /L	1.8--6.3	
中性粒细胞百分比(GR%)	52.7	%	40--75	
嗜碱性粒细胞绝对值(BA#)	0.01	10 ⁹ /L	0--0.06	
嗜碱性粒细胞百分比(BA%)	0.1	%	0--1.0	
嗜酸性粒细胞绝对值(EO#)	0.23	10 ⁹ /L	0.02--0.52	
嗜酸性粒细胞百分比(EO%)	3.4	%	0.4--8.0	
血小板(PLT)	279	10 ⁹ /L	125--350	
血小板分布宽度(PDW)	15.6	%	15--17	
平均血小板体积(MPV)	9.8	fl	6.0--14.0	
血小板压积(PCT)	0.273	%	0.11--0.28	
红细胞(RBC)	5.30	10 ¹² /L	4.3--5.8	
血红蛋白	154	g/L	130--175	
红细胞压积(HCT)	46.6	%	40--50	
红细胞平均体积(MCV)	87.9	fl	82--100	
平均血红蛋白含量(MCH)	29.0	pg	27--34	
平均血红蛋白浓度(MCHC)	330	g/L	316--354	
单核细胞绝对值(MO#)	0.32	10 ⁹ /L	0.1--0.60	
单核细胞百分比(MO%)	4.7	%	3--10	

红细胞分布宽度标准差 (RDW-SD)	42.2	fl	35--56	
红细胞分布宽度变异系数 (RDW-CV)	12.9	%	10.6--16.6	
大血小板比率	23.0	%	11--45	
大血小板数目	64	10 ⁹ /L	30--90	
未成熟粒细胞数目	0.00	10 ⁹ /L	0--999	
未成熟粒细胞百分比	0.0	%	0--100	
有核红细胞数目	0.000	10 ⁹ /L	0--9999	
有核红细胞百分比	0.00	/100WBC	0--9999	

***小结:**

未见异常

操作员：黄璐瑶 检查日期：2024-10-21 检查医生：康健忠

生化全项 1

项目名称	检查结果	单位	参考值	提示
碳酸氢根(HCO3)	23.30	mmol/L	22--29	
总蛋白(T PROT)	70.6	g/L	65--85	
白蛋白(ALB)	45.70	g/L	40--55	
球蛋白(GLB)	24.90	g/L	15--35	
白蛋白/球蛋白(ALB/GLB)	1.84		1.0--2.5	
碱性磷酸酶(ALP)	59.0	U/L	45--125	
肌酐(CREA)	65.20	umol/L	57--97	
尿酸(UA)	265.00	umol/L	200--420	
钾(K)	3.68	mmol/L	3.5--5.5	
钠(Na)	140.3	mmol/L	136--145	
氯(Cl)	98.9	mmol/L	96--108	
钙(Ca)	2.36	mmol/L	2.11--2.52	
乳酸脱氢酶(LDH)	171.00	U/L	120--250	

淀粉酶(AMY)	73.00	IU/L	35--135	
葡萄糖(GLU)	5.46	mmol/L	3.89--6.1	
总胆红素(TBIL)	18.40	umol/L	0--26	
直接胆红素(DBIL)	3.9	umol/L	0--8.0	
间接胆红素(IBIL)	14.50	umol/L	0--17.39	
丙氨酸氨基转移酶(ALT)	37.00	U/L	9--50	
门冬氨酸氨基转移酶(AST)	22.00	U/L	15--40	
尿素测定 (Urea)	5.30	mmol/L	3.1--8.0	
肌酸激酶(CK)	78.00	U/L	50--310	
α-羟丁酸脱氢酶	132.00	U/L	72--182	
C 反应蛋白	3.60	mg/dl	0--3	↑
动脉硬化指数	1.81		1.31--3.19	
谷草比谷丙	0.59		0.4--2.5	
总胆固醇(CHOL)	3.96	mmol/L	2.59--5.2	
甘油三脂(TG)	1.47	mmol/L	0.7--1.7	
低密度脂蛋白(LDL)	2.05	mmol/L	0--4.13	
高密度脂蛋白(HDL)	1.13	mmol/L	0.77--1.55	

***小结:**

C 反应蛋白偏高(3.60 mg/L)

操作员：梁可欣 检查日期:2024-10-21 检查医生:康建忠

血沉 (ESR)

项目名称	检查结果	单位	参考值	提示
红细胞沉降率 (ESR)	2.1	mm/h	0--15	

***小结:**

未见异常

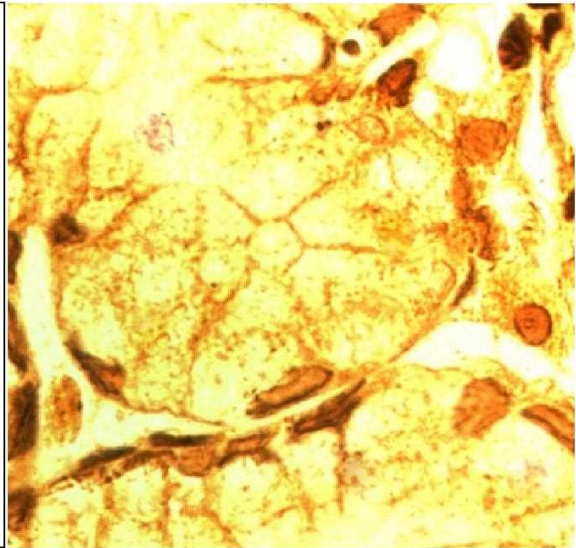
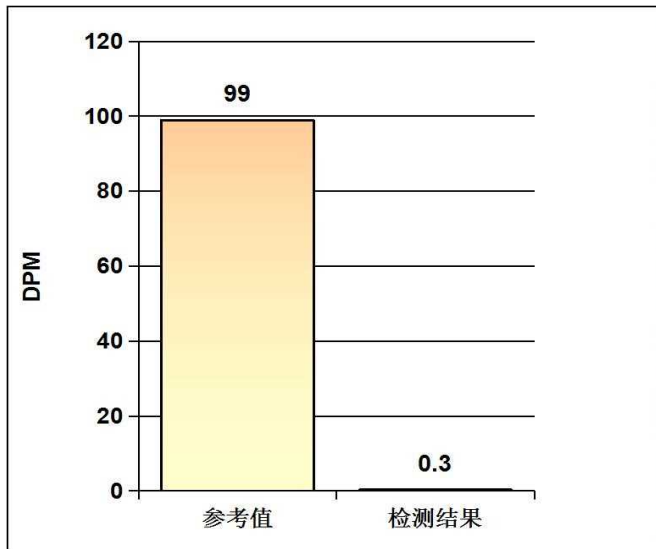
操作员：乔叶 检查日期:2024-10-21 检查医生:康建忠

大同瑞慈康复医院

¹⁴C呼气试验检验报告

姓名	宋寿发	年龄	29	性别	男
住院号	0	日期	2024/10/21 11:04:46	电话	0
送检医生	曹居杰	样品编号	2402	编号	2304140536

¹⁴C呼气试验



阳性参考值 (Disintegrations Per Minute(DPM)):

DPM值:	dpm > 2499	阳性++++
	1499 < dpm ≤ 2499	阳性+++
	499 < dpm ≤ 1499	阳性++
	149 < dpm ≤ 499	阳性+
	dpm ≤ 99	阴性
	99 < dpm ≤ 149	不确定

检测结果: **dpm= 0** **阴性**

医生建议: 注意保持健康及规律饮食

温馨提示: 您本次检测的结果为阴性

检测医生: 曹居杰

Rich 大同瑞慈康复医院
超声诊断图文报告

流水号: 2304140536

超声号: 1722757

姓名: 宋寿发

年龄: 29 岁

性别: 男

检查设备: Vivid E95

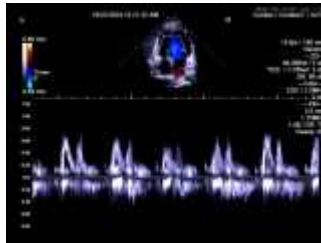
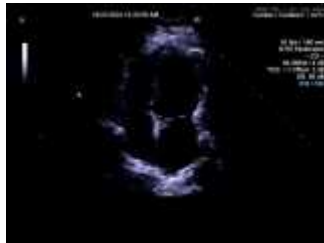体检号: 421478

申请医院: 本院

体检科室: 体检科

检查部位: 心脏彩超

经典图像:



影像所见:

超声测量 (单位: mm)

升主动脉内径 24 (32±3mm)

左房内径 31 (35mm)

室间隔 8 (8-11mm)

左室内径 42 (47±4mm)

左室后壁 9 (8-11mm)

EF65% (50-80%)

右室内径 25 (36±4mm)

右房内径 28 (36±4mm)

FS36% (28-41%)

主肺动脉内径 19 (23±3mm)

升主动脉内径正常, 心脏各腔室大小正常, 室间隔厚度正常, 左室壁未见明显节段性运动异常, 各瓣膜及启闭功能未见明显异常, 舒张期二尖瓣口血流频谱 E/A>1, 心包腔未见积液。

影像诊断:

心脏结构及功能未见明显异常

报告医师: 李菊蓉

检查日期: 2024-10-21

审核医师: 李菊蓉

报告日期: 2024-10-21



注: 本报告仅供临床医生参考!

地址: 大同市魏都大道 79 号。若有疑问, 请致电: 0352-2830580

Rich 大同瑞慈康复医院
超声诊断图文报告

流水号: 2304140536

超声号: 1722759

姓名: 宋寿发

年龄: 29 岁

性别: 男

检查设备: Vivid E95

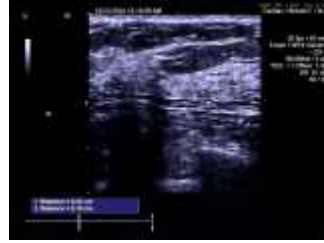
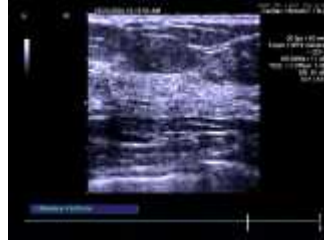
体检号: 421478

申请医院: 本院

体检科室: 体检科

检查部位: 乳腺彩超

经典图像:



影像所见:

女性乳腺:

双侧乳腺腺体层次清晰, 右乳腺体厚 1.0cm, 左乳腺体厚 0.8cm, 于右乳 9 点位探及囊性结节, 大小约 0.2*0.2cm, 边界清, 双侧乳导管未见扩张。

双侧腋下未见明显肿大淋巴结。

影像诊断:

右乳结节 BI-RADS 2 级

报告医师: 李菊蓉

检查日期: 2024-10-21

审核医师: 李菊蓉

报告日期: 2024-10-21



注: 本报告仅供临床医生参考!

地址: 大同市魏都大道 79 号。若有疑问, 请致电: 0352---2830580

Rich 大同瑞慈康复医院
超声诊断图文报告

流水号: 2304140536

超声号: 1722755

姓名: 宋寿发

年龄: 29 岁

性别: 男

检查设备: Vivid E95

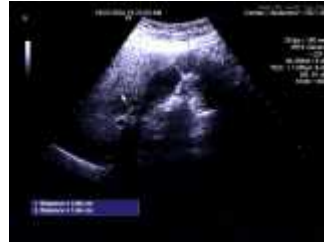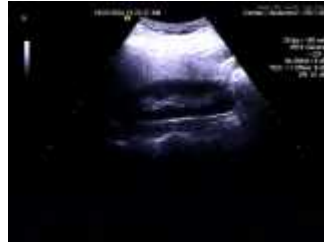体检号: 421478

申请医院: 本院

体检科室: 体检科

检查部位: 全腹彩超

经典图像:



影像所见:

肝脏大小形态正常, 包膜光滑完整, 胆囊床旁探及非均匀性低回声区, 范围约 2.7*1.6cm, 余实质回声细腻、增强, 肝内管道系统走行欠清晰, 门静脉及肝内胆管不扩张。
胆囊大小形态正常, 壁不厚、光滑, 囊内透声好, 肝外胆管不扩张。
胰腺大小形态正常, 实质回声均匀, 主胰管不扩张。
脾脏大小形态正常, 实质回声均匀, 脾门静脉不宽。
双肾大小形态正常, 皮髓质分界清晰, 集合系统未见分离, 双侧输尿管未见扩张。

影像诊断:

肝内低回声区 考虑非均匀性脂肪肝(中度)

报告医师: 李菊蓉

检查日期: 2024-10-21

审核医师: 李菊蓉

报告日期: 2024-10-21



注: 本报告仅供临床医生参考!

地址: 大同市魏都大道 79 号。若有疑问, 请致电: 0352---2830580

姓名: 宋寿发

年龄: 29 岁

性别: 男

检查设备: 西门子量子双源 CT

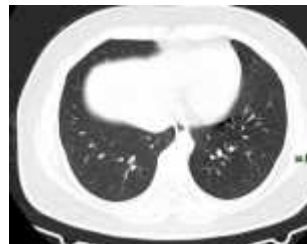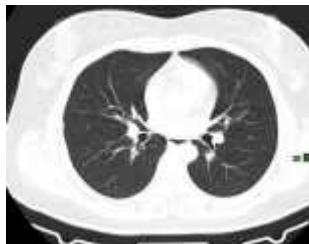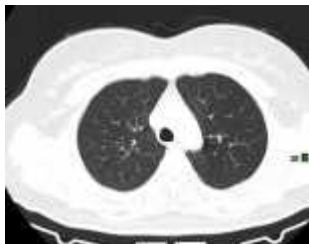
体检号: 421478

申请医院: 本院

体检科室: 体检科

检查部位: 肺部双源 CT

经典图像:



影像所见:

胸廓对称, 骨性肋骨完整, 胸壁软组织结构良好, 两肺支气管血管纹理走行分布良好, 支气管束结构清晰, 双肺通气良好。肺门结构未见异常。纵隔无偏移, 段以上支气管通畅。心影及大血管形态结构正常, 纵隔内未见肿大淋巴结。胸膜未见异常。

影像诊断:

胸部未见明显异常

报告医师: 剧艳军

检查日期: 2024-10-21

审核医师: 剧艳军

报告日期: 2024-10-21

MRI 诊断图文报告

ID号: 2304140536

影像号: MR20241021033

姓名: 宋寿发

年龄: 29岁

性别: 男

检查设备: 西门子 1.5T 磁共振

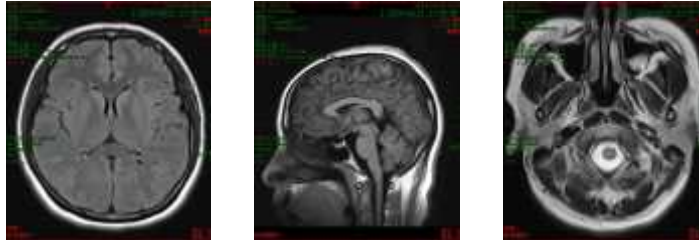体检号: 421478

申请医院: 本院

体检科室: 体检科

检查部位: 颅脑 MRI

经典图像:



影像所见:

双侧大脑半球对称, 皮髓质分界清, 未见异常信号。脑干、双侧小脑半球未见异常信号及占位征象。脑室、脑池无扩大, 脑沟、脑裂无增宽。中线结构居中。左侧侧上颌窦粘膜下见一直径约 1.3cm 等 T1 长 T2 信号。

影像诊断:

- 脑内 MRI 扫描未见异常
- 左侧上颌窦粘膜下囊肿

报告医师: 陈江莲

检查日期: 2024-10-21

审核医师: 陈江莲

报告日期: 2024-10-21



注: 本报告仅供临床医生参考!

地址: 大同市魏都大道 79 号。若有疑问, 请致电: 0352---2830580