



2304110797

# 大同瑞慈健康体检

## 报 告 册

体检编号	421236	工号	287
姓名	王珏		
性别	女	年龄	39岁
单位	中国人寿保险股份有限公司		
部门	中国人寿保险股份有限公司大同		
联系电话	13593049600		
体检日期	2023-11-03		

尊敬的王珏女士您好！

首先，瑞慈健康体检全体员工欢迎您的光临，并对您的信任表示衷心的感谢！

您于 2023-11-03 （体检编号：421236）完成健康检查，本机构的各科医生已根据您的体检项目及结果，汇总成此份健康体检报告，并经总检医生审核。据此提出对您健康状况的综合分析及建议。

瑞慈健康体检倡导“大健康、大康复”，提出“健康是第一财富（Rich）”的人文理念。希望您仔细阅读并妥善地保管此份健康体检报告，并认真关注报告中的提示与建议，若您对报告内容有任何疑问，可直接与瑞慈健康体检客服部联系，进一步咨询。

健康体检咨询电话：**0352-2824444**

客户服务咨询电话：**0352-2830597**  
**400-6112995**

瑞慈健康体检报告由下列内容组成：

第一部分：主检报告

第二部分：分科分项结果

第三部分：检验报告

第四部分：附表

## 主检报告

### 检查综述

- 1、【尿液分析+尿沉渣】 隐血(ERY)+- 鳞状上皮细胞偏高(4 /HP) 粘液丝偏高(1 /HP)
- 2、【妇科内诊】 (1) 宫颈那囊 宫颈：宫颈糜烂
- 3、【心电图】 1. 窦性心律 2. r 波递增不良
- 4、【全腹彩超】 1. 胆囊切除术后，肝外胆管不扩张 2. 右侧附件区囊肿 建议复查

### 医生建议

#### 【鳞状上皮细胞偏高】：

(1) 在生理情况下，机体正常的新陈代谢都会引起鳞状上皮细胞的脱离，这是一种正常的机体现象。如果长时间出现鳞状上皮细胞偏高的现象时，则有可能是尿路感染、泌尿系统结石等因素导致，应及时往泌尿外科进一步诊断治疗。

#### 【粘液丝偏高】：

- (1) 尿常规中粘液丝是由尿路中细胞分泌出来的，在有尿路感染时分泌会明显增多，且伴有炎症细胞的出现。
- (2) 粘液丝偏高，可分为生理性偏高和病理性偏高两种，生理性偏高一般是由于喝水较少导致的尿液浓缩，一般在喝水后就能达到稀释的效果。
- (3) 病理性的粘液丝偏高是由于泌尿系炎症或者是前列腺炎导致的，需要注意观察，多喝水，同时有白细胞等炎症细胞增多时，应及时服用抗感染药物治疗。如果仅有粘液丝的增多而没有白细胞等炎症细胞增多时，尿路有炎症的可能性不大。
- (4) 建议平时饮食注意清淡，多喝水，少吃油腻和辛辣的食物，要注意个人清洁卫生，勤洗阴部，注意休息。

#### 【隐血(ERY)+-】：

- (1) 尿隐血可分为肉眼血尿和镜下血尿。肉眼血尿是指肉眼能见到血色的尿，尿液呈洗肉水色或血色，通常在1000ml尿中含有1ml血液即肉眼可见。镜下血尿是指尿的颜色正常，通过显微镜可以观察到尿液中含红细胞，通常离心沉淀后的尿液镜检每高倍视野有红细胞3个以上。
- (2) 尿隐血是泌尿系疾病常见的症状之一，生理情况下女性生理期、运动后等都可以引起，病理情况下大多是由泌尿系统疾病引起，如泌尿系炎症、尿路结石等，也有一些血尿是由全身性疾病或泌尿系统邻近器官所致。
- (3) 需要指出的是：尿液呈红色并不都是血尿，有些药物、食物都能使尿液呈红色、橙色或褐色；由于严重创伤、错误输血等大量红细胞或组织破坏，也可导致血红蛋白或肌红蛋白血尿。
- (4) 建议往泌尿外科进一步复查，以明确诊断。

#### 【宫颈糜烂】：

- (1) 宫颈糜烂是慢性宫颈炎最常见的一种病理改变。由于宫颈表面的鳞状上皮长期浸于碱性炎症分泌物中而剥脱，被宫颈管内柱状上皮所代替，因柱状上皮薄，可显露皮下血管，宫颈表面呈红色，通称宫颈糜烂。
- (2) 宫颈糜烂根据糜烂面积大小，可将宫颈糜烂分为三度，轻度指糜烂面小于整个宫颈的1/3；中度指糜烂面占整个宫颈面积的1/3-2/3；重度指糜烂面超过整个宫颈的2/3。
- (3) 宫颈糜烂根据类型分为单纯性糜烂，在炎症初期，糜烂面光滑；颗粒状糜烂，因腺体及间质增生，表面凹凸不平，呈颗粒状；乳头状糜烂，增生更显著，呈乳头状。
- (4) 以局部治疗为主，主要有药物局部治疗和物理治疗。
- (5) 请在妇科医生指导下规范治疗，并定期复查。

**【宫颈那囊】：**

(1) 宫颈腺体囊肿又叫宫颈纳氏囊肿（可称‘纳囊’或‘那囊’），同宫颈糜烂、宫颈息肉一样，是慢性宫颈炎的一种表现。

(2) 临床表现时可以看到宫颈表面突出多个大小不一的青白色囊泡（并非紫色），内含黏液，小的有米粒大，大的有玉米粒大，有的可以长得很大，突出于宫颈表面，甚至到达阴道口，根部与宫颈之间有蒂相连，常合并有宫颈肥大。

(3) 对其形成原因是在宫颈糜烂愈合过程中，新生的鳞状上皮覆盖宫颈腺管口或伸入腺管，将腺管口阻塞；腺管周围的结缔组织增生或瘢痕形成压迫腺管，使腺管变窄甚至阻塞，腺体分泌物引流受阻，滞留形成的囊肿叫宫颈纳氏囊肿。

(4) 对小的纳囊，无任何临床症状可不予处理；对于密集的较小的纳囊或比较大的纳囊，可考虑光疗、激光、微波、自凝刀等物理治疗。

(5) 对于较大的突出于宫颈表面的纳囊，可考虑电刀切除治疗。上述治疗方法均无太大痛苦，也基本不会影响日常的工作和生活。

**【R波递增不良】：**

(1) 无明显临床症状时，考虑为先天变异，建议定期复查心电图。如伴有明显胸闷、胸痛等临床症状，多考虑急性心肌梗死，建议急查心功酶学检查，速往心血管内科结合临床治疗。

**【胆囊切除术后】：**

(1) 建议肝胆外科定期复查。

**【右侧附件区囊肿】：**

(1) 建议妇科诊治，定期复查。

汇总医生： 丁昊炜

主检日期： 2023-11-04

主检医生：

## 分科结果

### 身高、体重、血压

项目名称	检查结果	项目名称	检查结果
身高	168cm	体重	69kg
血压	132/69mmHg		

**\*小结：**

未见异常

操作员：杨彦霞 检查日期：2023-11-03 检查医生：张彬艳

### 妇科内诊

项目名称	检查结果	项目名称	检查结果
外阴	正常	尿道口	正常
阴道	通畅	子宫	正常
附件	正常	宫颈	宫颈那囊&轻度糜烂
后穹窿	正常		

**\*小结：**

(1) 宫颈那囊 宫颈：宫颈糜烂

操作员：许艳华 检查日期：2023-11-03 检查医生：许艳华

## 检验报告

## 尿液分析+尿沉渣

项目名称	检查结果	单位	参考值	提示
白细胞尿	6	个/ul	0--13	
上皮细胞(EC)	4	/HP	0--28	
管型(CAST)	0	个/ul	0--1	
霉菌(尿)	0	/HP	0--0	
结晶	0	/HP	0--10	
透明度(CLA)	清亮			
胆红素(BIL)	-		阴性	
隐血(ERY)	+-		阴性	
小圆上皮细胞(SRC)	0	个/ul	0--0	
维生素C	-		阴性	
异常红细胞	0	个/ul	0--3	
红细胞(正常)	0	个/ul	0--6	
鳞状上皮细胞	4	个/ul	0--0	↑
粘液丝	1	个/ul	0--0	↑
颜色(Colour)	淡黄色			
尿葡萄糖(GLU)	-		阴性	
酮体(KET)	-		阴性	
比重(SG)	1.015		1.003--1.030	
酸碱度(PH)	6.0		4.5--8.0	
尿蛋白质(PRO)	-		阴性	
尿胆原(URO)	-		阴性	
亚硝酸盐(NIT)	-		阴性	
红细胞(尿)(RBC)	0	个/ul	0--6	
尿白细胞(LEU)	-		阴性	

\*小结:

隐血(ERY)+- 鳞状上皮细胞偏高(4 /HP) 粘液丝偏高(1 /HP)

操作员：祁佳佳 检查日期:2023-11-03 检查医生:陈建国

血常规（五分类）

项目名称	检查结果	单位	参考值	提示
白细胞(WBC)	7.18	10 <sup>9</sup> /L	3.5--9.5	
淋巴细胞绝对值(LY#)	1.91	10 <sup>9</sup> /L	1.1--3.2	
淋巴细胞百分比(LY%)	26.6	%	20--50	
中性粒细胞绝对值(GR#)	4.42	10 <sup>9</sup> /L	1.8--6.3	
中性粒细胞百分比(GR%)	61.4	%	40--75	
嗜碱性粒细胞绝对值(BA#)	0.05	10 <sup>9</sup> /L	0--0.06	
嗜碱性粒细胞百分比(BA%)	0.8	%	0--1.0	
嗜酸性粒细胞绝对值(EO#)	0.47	10 <sup>9</sup> /L	0.02--0.52	
嗜酸性粒细胞百分比(EO%)	6.6	%	0.4--8.0	
血小板(PLT)	197	10 <sup>9</sup> /L	125--350	
血小板分布宽度(PDW)	15.6	%	15--17	
平均血小板体积(MPV)	9.6	fl	6.0--14.0	
血小板压积(PCT)	0.189	%	0.11--0.28	
红细胞(RBC)	4.70	10 <sup>12</sup> /L	3.8--5.1	
血红蛋白	139	g/L	115--150	
红细胞压积(HCT)	42.6	%	35--45	
红细胞平均体积(MCV)	90.6	fl	82--100	
平均血红蛋白含量(MCH)	29.6	pg	27--34	
平均血红蛋白浓度(MCHC)	327	g/L	316--354	
单核细胞绝对值(MO#)	0.33	10 <sup>9</sup> /L	0.1--0.60	
单核细胞百分比(MO%)	4.6	%	3--10	
红细胞分布宽度标准差	43.0	fl	35--56	

(RDW-SD)				
红细胞分布宽度变异系数 (RDW-CV)	12.5	%	10.6--16.6	
大血小板比率	22.3	%	11--45	
大血小板数目	44	10 <sup>9</sup> /L	30--90	
未成熟粒细胞数目	0.04	10 <sup>9</sup> /L	0--999	
未成熟粒细胞百分比	0.5	%	0--100	
有核红细胞数目	0.000	10 <sup>9</sup> /L	0--9999	
有核红细胞百分比	0.00	/100WBC	0--9999	

**\*小结：**

未见异常

操作员：贺琰 检查日期：2023-11-03 检查医生：陈建国

**肾功三项**

项目名称	检查结果	单位	参考值	提示
肌酐(CREA)	58.00	umol/L	41--73	
尿酸(UA)	294.00	umol/L	140--340	
尿素测定 (Urea)	5.90	mmol/L	2.6--7.5	

**\*小结：**

未见异常

操作员：王文静 检查日期：2023-11-03 检查医生：陈建国

**空腹血糖**

项目名称	检查结果	单位	参考值	提示
葡萄糖(GLU)	4.82	mmol/L	3.89--6.1	

**\*小结：**

未见异常

操作员：王文静 检查日期：2023-11-03 检查医生：陈建国

### 血脂四项

项目名称	检查结果	单位	参考值	提示
动脉硬化指数	1.78		1.31--3.19	
总胆固醇(CHOL)	4.62	mmol/L	2.59--5.2	
甘油三脂(TG)	1.31	mmol/L	0.7--1.7	
低密度脂蛋白(LDL)	2.67	mmol/L	0--4.13	
高密度脂蛋白(HDL)	1.50	mmol/L	0.77--1.55	

**\*小结：**

未见异常

操作员：王文静 检查日期：2023-11-03 检查医生：陈建国

### 肝功能七项

项目名称	检查结果	单位	参考值	提示
总蛋白(T PROT)	65.0	g/L	65--85	
白蛋白(ALB)	46.20	g/L	40--55	
总胆红素(TBIL)	18.40	umol/L	0--21	
直接胆红素(DBIL)	4.0	umol/L	0--8.0	
间接胆红素(IBIL)	14.40	umol/L	0--17.39	
丙氨酸氨基转移酶(ALT)	23.00	U/L	7--40	
门冬氨酸氨基转移酶(AST)	14.00	U/L	13--35	

**\*小结：**

未见异常

操作员：王文静 检查日期：2023-11-03 检查医生：陈建国

# 大同现代医学检验实验室

## 液基薄层细胞学图文报告

ID: 2023090871

病理号: 087146

姓名: 王珏

性别: 女

年龄: 39岁

送检科室: 体检科

电话号码: 13593049600

床号:

病历号:

体检号: 2304110797

送检医院: 大同瑞慈康复体检 送检日期: 2023-11-03

末次月经:

送检医生:

采样日期:

报告日期: 2023-11-03

标本满意度: 满意

细胞量: >40%

红细胞:

经期样本:

颈管细胞:

化生细胞:

鳞状细胞:

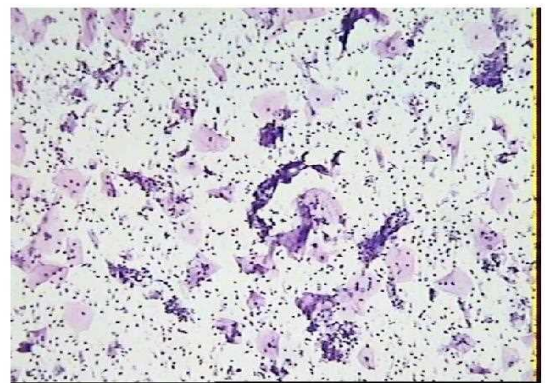
宫颈柱状细胞:

未见上皮内病变/恶性细胞:

正常范围内:

良性反应性改变:

- 炎症: 
  - 轻度:
  - 中度:
  - 重度:
- 放疗:
- 妊娠:
- 萎缩性:
- 宫内避孕器:
- 其他:



病原体: 滴虫感染:  念珠菌感染:  细菌感染:

提示 HPV 感染:  疱疹病毒感染:

鳞状上皮细胞分析:

非典型鳞状细胞:

- 倾向上皮内瘤变:
- 倾向良性反应性改变:
- 不能明确意义(ASC-US):
- 不排除高度病变(ASC-H):

上皮内低度病变:  鳞癌:

上皮内高度病变:

- CIN2:
- CIN3:

腺上皮细胞分析:

非典型腺细胞:

- 宫内膜:
- 来源不明:

非典型腺细胞(宫颈管):

- 倾向原位腺癌:
- 不能明确意义:
- 倾向良性反应性改变:

腺癌:

- 宫颈管:
- 宫内膜:
- 其它:

炎细胞:

- 轻度:
- 中度:
- 重度:

可疑腺癌:

诊断意见: 未见上皮内病变或恶性细胞 (NILM)。

建议:

报告医师: 张荣生

地址: 大同市魏都大道 79 号, 本报告医师签字后有效  
咨询: 0352-2830587 4006-122-995

妇科细胞学是筛查项目, 出于技术原因, 可能会有假阴性结果, 本检测仅对来样负责, 如果对结果有疑义, 请在收到报告 7 天内与我们联系。

大同瑞慈康复医院 12导联心电图报告

王珏

女

39岁

ID:2304110797

申请科室:瑞慈体检科

体检号:421236

病床号:

HR: 71bpm  
QT/QTc:393/427ms

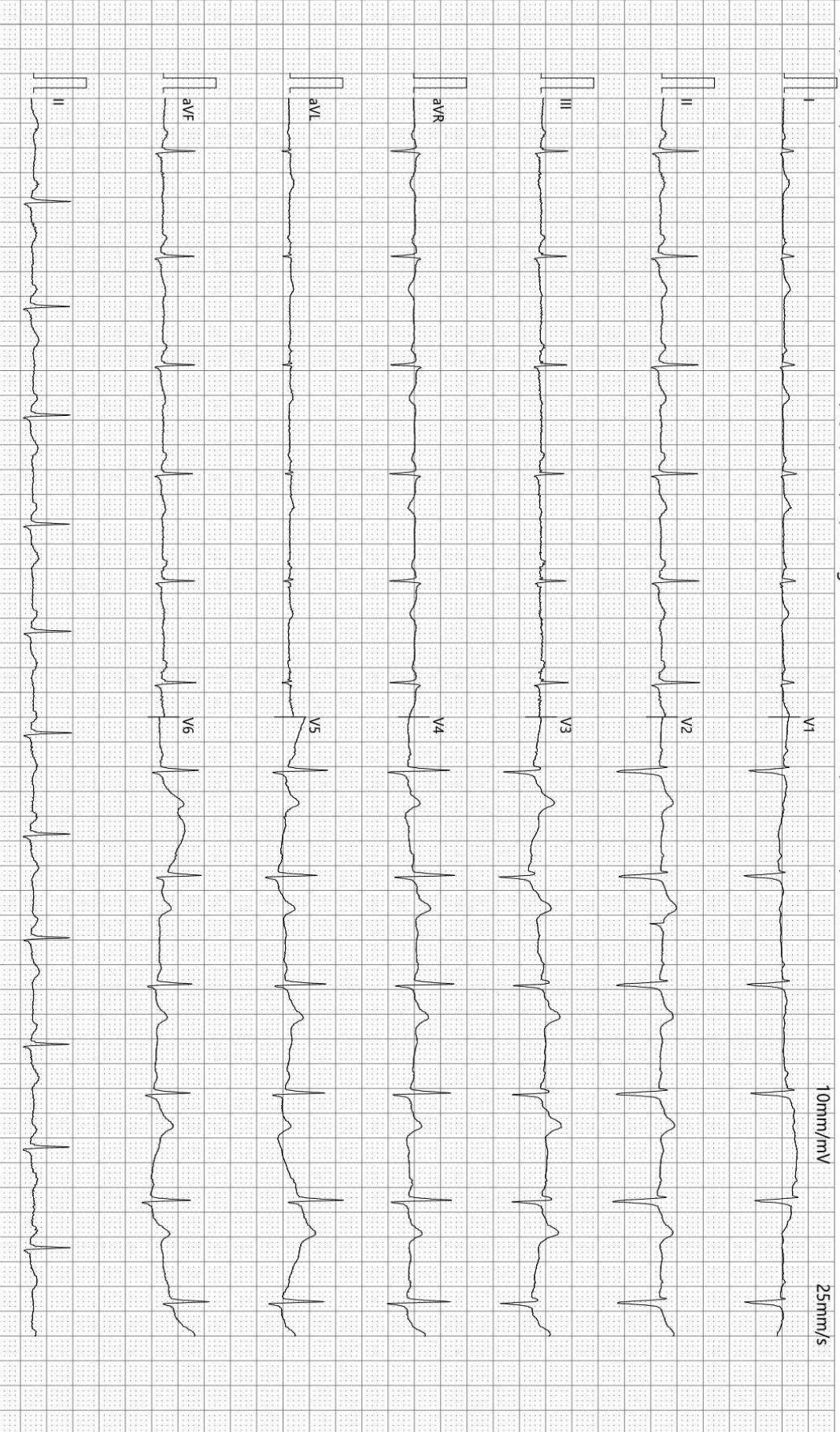
P: 114 ↑ms  
P/QRS/T: /70/70/23deg.

PR: 156ms  
RV5/SV1: 0.780/0.693mV

QRS: 88ms

10mm/mV

25mm/s



诊断结果:

- 1.窦性心律
- 2. r波递增不良

报告需医生确认:

张云生

SEMIP V1.90

仅供临床参考

-35Hz AC50

检查:2023-11-03 09:04:46

打印:2023-11-03 09:10:33

SE-1515 V1.40

## 双源 CT 诊断图文报告

流水号: 2304110797

影像号: CT20231102168

姓名: 王珏

年龄: 39 岁

性别: 女

检查设备: 西门子量子双源 CT

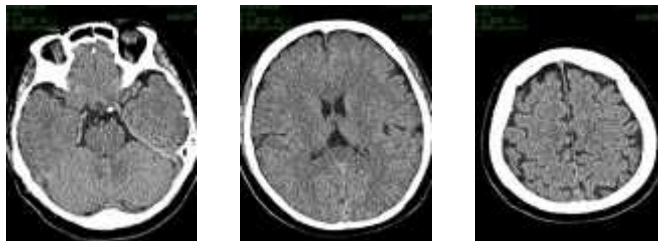体检号: 421236

申请医院: 本院

体检科室: 体检科

检查部位: CT 检查

经典图像:



影像所见:

颅脑结构双侧对称, 脑实质内未见异常密度。中线结构居中。脑沟、裂、池及脑室系统等未见异常。

影像诊断:

颅脑未见明显异常

报告医师: 剧艳军

检查日期: 2023-11-03

审核医师: 剧艳军

报告日期: 2023-11-03

## 超声诊断图文报告

流水号: 2304110797

影像号: 1439091

姓名: 王珏

年龄: 39 岁

性别: 女

检查设备: Vivid E95

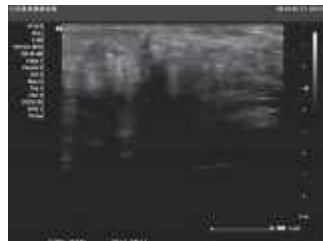
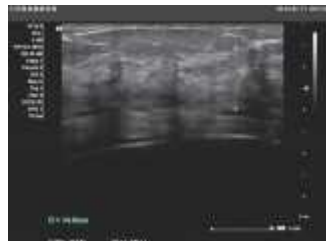体检号: 421236

申请医院: 本院

体检科室: 体检科

检查部位: 乳腺彩超

经典图像:



影像所见:

双侧乳腺腺体层次清晰, 右乳腺体厚 1.4cm, 左乳腺体厚 1.4cm, 乳导管未见扩张, 未见明显占位性病变, CDFI: 未见异常血流信号。

双侧腋下未见明显肿大淋巴结。

影像诊断:

双侧乳腺未见明显异常

报告医师: 郭丽霞

检查日期: 2023-11-03

审核医师: 郭丽霞

报告日期: 2023-11-03

## 超声诊断图文报告

流水号: 2304110797

影像号: 1439104

姓名: 王珏

年龄: 39 岁

性别: 女

检查设备: Vivid E95

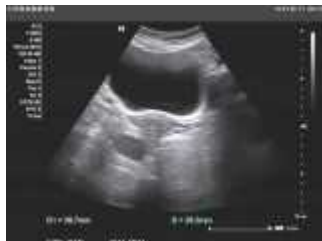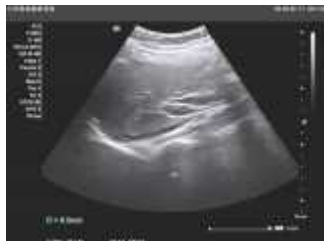体检号: 421236

申请医院: 本院

体检科室: 体检科

检查部位: 全腹彩超

经典图像:



影像所见:

肝脏大小形态正常,包膜光滑完整,实质回声均匀,肝内管道系统走行清晰,门静脉及肝内胆管不扩张。

胆囊切除术后,肝外胆管不扩张,宽约 0.9cm。

胰腺大小形态正常,实质回声均匀,主胰管不扩张。

脾脏大小形态正常,实质回声均匀,脾门静脉不宽。

双肾大小形态正常,皮髓质分界清晰,集合系统未见分离,双侧输尿管未见扩张。

膀胱充盈佳,未见明显异常。

前位子宫,大小约 5.5\*4.5\*4.2cm,肌壁回声均匀,内膜线清晰,厚 0.3cm,宫颈厚约 2.6cm,右侧附件区探及两个囊性回声,大小分别约 3.9\*2.6cm、2.4\*2.4cm,内透声好,左侧附件区未见异常。

影像诊断:

1. 胆囊切除术后,肝外胆管不扩张

2. 右侧附件区囊肿 建议复查

报告医师: 郭丽霞

检查日期: 2023-11-03

审核医师: 郭丽霞

报告日期: 2023-11-03