



2304110750

大同瑞慈健康体检

报 告 册

体检编号	421189	工号	240
姓名	郝俊辉		
性别	女	年龄	25岁
单位	中国人寿保险股份有限公司		
部门	中国人寿保险股份有限公司大同		
联系电话	18135435259		
体检日期	2023-06-29		

尊敬的 郝俊辉女士 您好！

首先,瑞慈健康体检全体员工欢迎您的光临,并对您的信任表示衷心的感谢！

您于 2023-06-29 (体检编号: 421189) 完成健康检查,本机构的各科医生已根据您的体检项目及结果,汇总成此份健康体检报告,并经总检医生审核。据此提出对您健康状况的综合分析及建议。

瑞慈健康体检倡导“大健康、大康复”,提出“健康是第一财富 (Rich)”的人文理念。希望您仔细阅读并妥善地保管此份健康体检报告,并认真关注报告中的提示与建议,若您对报告内容有任何疑问,可直接与瑞慈健康体检客服部联系,进一步咨询。

健康体检咨询电话: **0352-2824444**

客户服务咨询电话: **0352-2830597**
400-6112995

瑞慈健康体检报告由下列内容组成:

第一部分:主检报告

第二部分:分科分项结果

第三部分:检验报告

第四部分:附表

主检报告

检查综述

医生建议

汇总医生： 丁昊炜
主检日期： 2023-12-07
主检医生：

分科结果

身高、体重、血压

项目名称	检查结果	项目名称	检查结果
身高	161cm	体重	58kg
血压	115/69mmHg		

***小结：**

未见异常

操作员：杨柳庆

检查日期：2023-12-05

检查医生：张彬艳

妇科内诊

项目名称	检查结果	项目名称	检查结果
外阴	正常	尿道口	正常
阴道	通畅	子宫	正常
附件	正常	宫颈	光滑
后穹窿	正常		

***小结：**

未见异常

操作员：薛荣丽

检查日期：2023-12-05

检查医生：薛荣丽

检验报告

尿液分析+尿沉渣

项目名称	检查结果	单位	参考值	提示
白细胞尿	0	个/ul	0.000-13.000	
上皮细胞(EC)	0	/HP	0.000-28.000	
管型(CAST)	0	个/ul	0.000-1.000	
霉菌(尿)	0	/HP	0.000-0.001	
结晶	0	/HP	0.000-10.000	
透明度(CLA)	清亮			
胆红素(BIL)	-			
隐血(ERY)	-			
小圆上皮细胞(SRC)	0	个/ul		
维生素C	-			
异常红细胞	0	个/ul	0.000-3.000	
红细胞(正常)	0	个/ul	0.000-6.000	
鳞状上皮细胞	0	个/ul	0.000-0.001	
粘液丝	0	个/ul	0.000-0.001	
颜色(Colour)	淡黄色			
尿葡萄糖(GLU)	-			
酮体(KET)	-			
比重(SG)	1.015		1.003-1.030	
酸碱度(PH)	6.0		4.600-8.000	
尿蛋白质(PRO)	-			
尿胆原(URO)	-			
亚硝酸盐(NIT)	-			
红细胞(尿)(RBC)	0	个/ul	0.000-6.000	
尿白细胞(LEU)	-			

*小结:

未见异常

操作员：刘慧芳 检查日期：2023-12-05 检查医生：陈建国

血常规（五分类）

项目名称	检查结果	单位	参考值	提示
白细胞(WBC)	6.74	10 ⁹ /L	3.500-9.500	
淋巴细胞绝对值(LY#)	2.85	10 ⁹ /L	1.100-3.200	
淋巴细胞百分比(LY%)	42.2	%	20.000-50.000	
中性粒细胞绝对值(GR#)	3.39	10 ⁹ /L	1.800-6.300	
中性粒细胞百分比(GR%)	50.3	%	40.000-75.000	
嗜碱性粒细胞绝对值(BA#)	0.03	10 ⁹ /L	0.000-0.060	
嗜碱性粒细胞百分比(BA%)	0.5	%	0.000-1.000	
嗜酸性粒细胞绝对值(EO#)	0.12	10 ⁹ /L	0.020-0.520	
嗜酸性粒细胞百分比(EO%)	1.8	%	0.400-8.000	
血小板(PLT)	220	10 ⁹ /L	125.000-350.000	
血小板分布宽度(PDW)	15.6	%	15.000-17.000	
平均血小板体积(MPV)	10.2	fl	6.000-14.000	
血小板压积(PCT)	0.224	%	0.110-0.280	
红细胞(RBC)	4.25	10 ¹² /L	3.300-5.300	
血红蛋白	126	g/L	115.000-150.000	
红细胞压积(HCT)	38.1	%	35.000-45.000	
红细胞平均体积(MCV)	89.7	fl	82.000-100.000	

平均血红蛋白含量(MCH)	29.7	pg	27.000-34.000	
平均血红蛋白浓度(MCHC)	331	g/L	316.000-354.000	
单核细胞绝对值(MO#)	0.35	10 ⁹ /L	0.100-0.600	
单核细胞百分比(MO%)	5.2	%	3.000-10.000	
红细胞分布宽度标准差(RDW-SD)	41.9	fl	35.000-56.000	
红细胞分布宽度变异系数(RDW-CV)	12.3	%	10.600-16.600	
大血小板比率	24.8	%	11.000-45.000	
大血小板数目	55	10 ⁹ /L	30.000-90.000	
未成熟粒细胞数目	0.02	10 ⁹ /L	0.000-999.000	
未成熟粒细胞百分比	0.3	%	0.000-100.000	
有核红细胞数目	0.000	10 ⁹ /L	0.000-9999.000	
有核红细胞百分比	0.00	/100WBC	0.000-9999.000	

***小结:**

未见异常

操作员：刘慧芳 检查日期:2023-12-05 检查医生:陈建国

肾功三项

项目名称	检查结果	单位	参考值	提示
肌酐(CREA)	44.00	umol/L	41.000-73.000	
尿酸(UA)	195.00	umol/L	140.000-340.000	

尿素测定 (Urea)	3.90	mmol/L	2.600-7.500	
-------------	------	--------	-------------	--

***小结:**

未见异常

操作员：刘慧芳 检查日期:2023-12-05 检查医生:陈建国

空腹血糖

项目名称	检查结果	单位	参考值	提示
葡萄糖(GLU)	5.22	mmol/L	3.900-6.100	

***小结:**

未见异常

操作员：刘慧芳 检查日期:2023-12-05 检查医生:陈建国

血脂四项

项目名称	检查结果	单位	参考值	提示
动脉硬化指数	1.99		1.310-3.190	
总胆固醇(CHOL)	4.70	mmol/L	0.000-5.200	
甘油三脂(TG)	1.51	mmol/L	0.700-1.700	
低密度脂蛋白(LDL)	2.71	mmol/L	0.000-4.130	
高密度脂蛋白(HDL)	1.36	mmol/L	0.770-1.550	

***小结:**

未见异常

操作员：刘慧芳 检查日期:2023-12-05 检查医生:陈建国

肝功能七项

项目名称	检查结果	单位	参考值	提示
总蛋白(T PROT)	78.5	g/L	65.000-85.000	
白蛋白(ALB)	48.40	g/L	40.000-	

			55.000	
总胆红素(TBIL)	11.20	umol/L	0.000-21.000	
直接胆红素(DBIL)	1.8	umol/L	0.000-8.000	
间接胆红素(IBIL)	9.40	umol/L	0.000-17.390	
丙氨酸氨基转移酶(ALT)	34.00	U/L	9.000-50.000	
门冬氨酸氨基转移酶(AST)	25.00	U/L	13.000-35.000	

***小结:**

未见异常

操作员：刘慧芳 检查日期:2023-12-05 检查医生:陈建国

大同现代医学检验实验室

液基薄层细胞学图文报告

ID: 2023092895

病理号: 088652

姓名: 郝俊辉

性别: 女

年龄: 25岁

送检科室:

电话号码: 18135435259

床号:

病历号:

体检号: 2304110750

送检医院: 大同瑞慈康复体检

送检日期: 2023-12-05

末次月经:

送检医生:

采样日期:

报告日期: 2023-12-05

标本满意度: 满意

细胞量: >45%

红细胞:

经期样本:

颈管细胞:

化生细胞:

鳞状细胞:

宫颈柱状细胞:

未见上皮内病变/恶性细胞:

正常范围内:

良性反应性改变:

- 炎症:
 - 轻度:
 - 中度:
 - 重度:
- 放疗:
- 妊娠:
- 萎缩性:
- 宫内避孕器:
- 其他:

病原体: 滴虫感染: 念珠菌感染: 细菌感染:

提示 HPV 感染: 疱疹病毒感染:

鳞状上皮细胞分析:

非典型鳞状细胞:

- 倾向上皮内瘤变:
- 倾向良性反应性改变:
- 不能明确意义(ASC-US):
- 不排除高度病变(ASC-H):

上皮内低度病变: 鳞癌:

上皮内高度病变:

- CIN2:
- CIN3:

腺上皮细胞分析:

非典型腺细胞:

- 宫内膜:
- 来源不明:

非典型腺细胞(宫颈管):

- 倾向原位腺癌:
- 不能明确意义:
- 倾向良性反应性改变:

腺癌:

- 宫颈管:
- 宫内膜:
- 其它:

炎细胞:

- 轻度:
- 中度:
- 重度:

可疑腺癌:

诊断意见: 未见上皮内病变或恶性细胞 (NILM)。

建议:

报告医师: 张荣生

地址: 大同市魏都大道 79 号, 本报告医师签字后有效
咨询: 0352-2830587 4006-122-995

妇科细胞学是筛查项目, 出于技术原因, 可能会有假阴性结果, 本检测仅对来样负责, 如果对结果有疑义, 请在收到报告 7 天内与我们联系。

大同瑞慈康复医院 12导联心电图报告

郝俊辉

女

25岁

ID:2304110750

申请科室:瑞慈体检科

体检号:421189

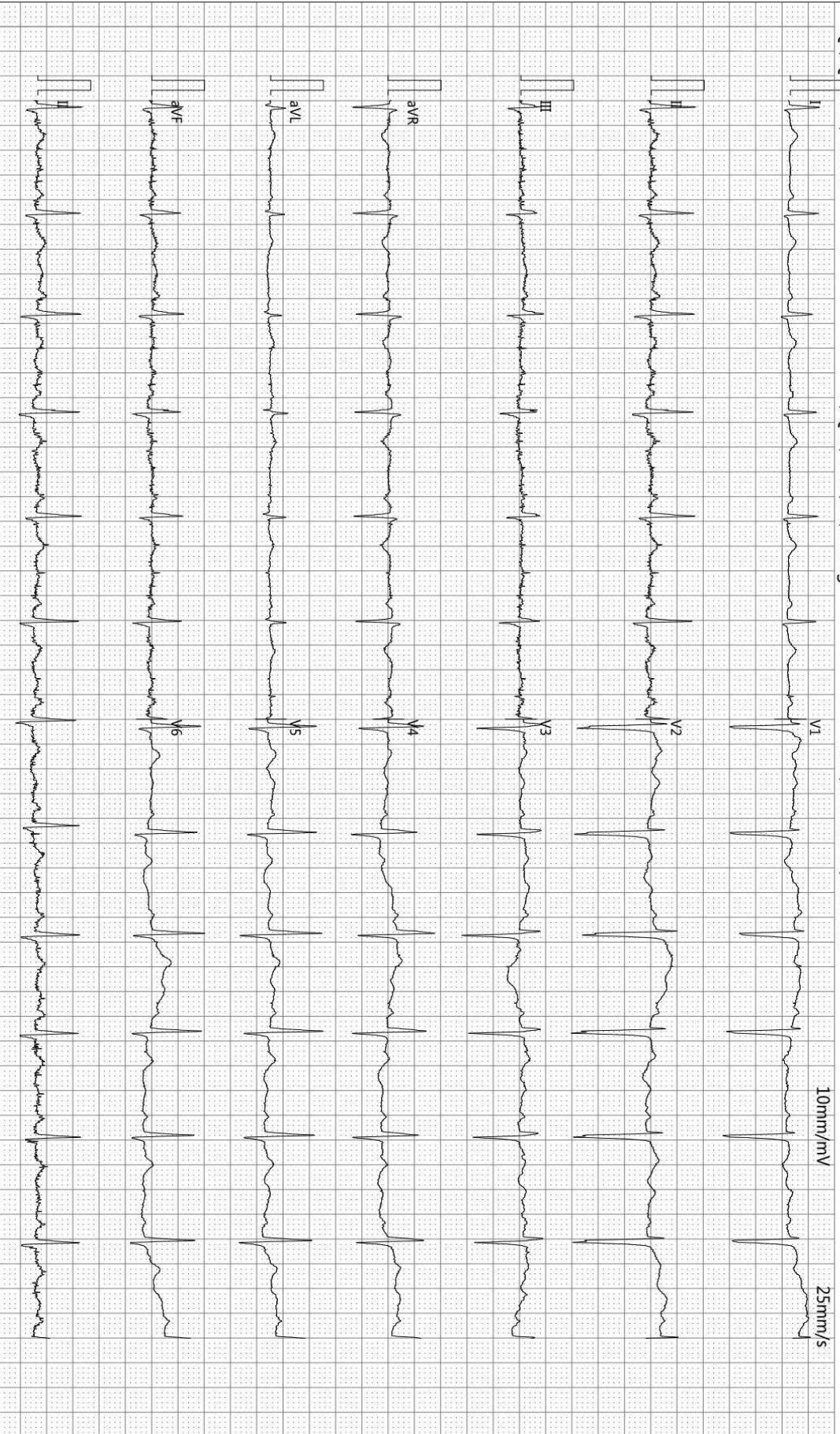
病床号:

HR: 72bpm
QT/QTc:398/436ms

P: 99ms
P/QRS/T: 63/32/24deg.

PR: 166ms
RV5/SV1: 0.943/1.114mV

QRS: 94ms



诊断结果:

- 1 窦性心律
- 2 正常心电图

-35Hz ACS0

检查:2023-06-29 09:37:02

打印:2023-06-29 09:44:23

报告需医生确认:

SE-1515 V1.40

SEMIP V1.90

仅供临床参考

双源 CT 诊断图文报告

流水号: 2304110750

影像号: CT20230629105

姓名: 郝俊辉

年龄: 25 岁

性别: 女

检查设备: 西门子量子双源 CT

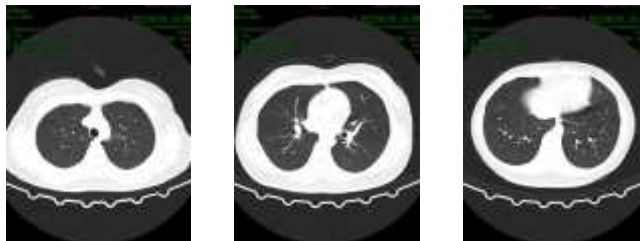体检号: 421189

申请医院: 本院

体检科室: 体检科

检查部位: CT 检查

经典图像:



影像所见:

胸廓对称, 骨性肋骨完整, 胸壁软组织结构良好, 两肺支气管血管纹理走行分布良好, 支气管束结构清晰, 双肺通气良好。肺门结构未见异常。纵隔无偏移, 段以上支气管通畅。心影及大血管形态结构正常, 纵隔内未见肿大淋巴结。胸膜未见异常。

影像诊断:

胸部未见明显异常

报告医师: 剧艳军

检查日期: 2023-06-30

审核医师: 剧艳军

报告日期: 2023-06-30

超声诊断图文报告

流水号: 2304110750

影像号: 1473544

姓名: 郝俊辉

年龄: 25 岁

性别: 女

检查设备: Vivid E95

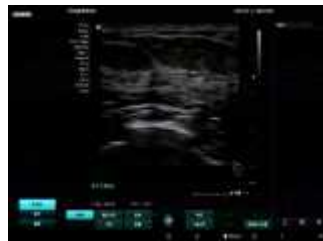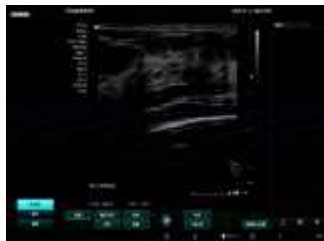体检号: 421189

申请医院: 本院

体检科室: 体检科

检查部位: 乳腺彩超

经典图像:



影像所见:

双侧乳腺腺体层次清晰, 右乳腺体厚 0.9cm, 左乳腺体厚 0.7cm, 乳导管未见扩张, 未见明显占位性病变, CDFI: 未见异常血流信号。

双侧腋下未见明显肿大淋巴结。

影像诊断:

双侧乳腺未见明显异常

报告医师: 侯爱兰

检查日期: 2023-12-05

审核医师: 侯爱兰

报告日期: 2023-12-05

超声诊断图文报告

流水号: 2304110750

影像号: 1473550

姓名: 郝俊辉

年龄: 25 岁

性别: 女

检查设备: Vivid E95

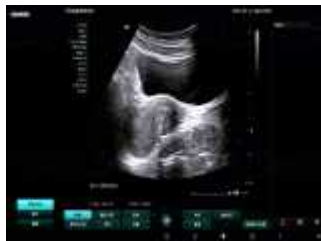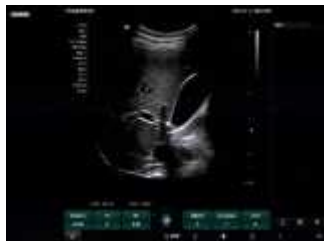体检号: 421189

申请医院: 本院

体检科室: 体检科

检查部位: 全腹彩超

经典图像:



影像所见:

肝脏大小形态正常, 包膜光滑完整, 实质回声均匀, 肝内管道系统走行清晰, 门静脉及肝内胆管不扩张。

胆囊大小形态正常, 壁不厚、光滑, 囊内透声好, 肝外胆管不扩张。

胰腺大小形态正常, 实质回声均匀, 主胰管不扩张。

脾脏大小形态正常, 实质回声均匀, 脾门静脉不宽。

双肾大小形态正常, 皮髓质分界清晰, 集合系统未见分离, 双侧输尿管未见扩张。

膀胱充盈佳, 未见明显异常。

后位子宫, 大小正常, 肌壁回声均匀, 内膜线清晰, 厚 0.6cm, 宫颈厚约 2.9cm, 双侧附件区未见异常。

影像诊断:

肝、胆、脾、胰、双肾、子宫、双侧附件区未见明显异常

报告医师: 侯爱兰

检查日期: 2023-12-05

审核医师: 侯爱兰

报告日期: 2023-12-05



大同市医学影像研究中心

注: 本报告仅供临床医生参考!

地址: 大同市魏都大道 79 号。若有疑问, 请致电: 0352---2830580