



2304110744

大同瑞慈健康体检

报 告 册

体检编号	421183	工号	234
姓名	马翠娥		
性别	女	年龄	53岁
单位	中国人寿保险股份有限公司		
部门	中国人寿保险股份有限公司大同		
联系电话	13546014970		
体检日期	2024-05-21		

尊敬的马翠娥女士您好！

首先，瑞慈健康体检全体员工欢迎您的光临，并对您的信任表示衷心的感谢！

您于 2024-05-21 （体检编号：421183）完成健康检查，本机构的各科医生已根据您的体检项目及结果，汇总成此份健康体检报告，并经总检医生审核。据此提出对您健康状况的综合分析及建议。

瑞慈健康体检倡导“大健康、大康复”，提出“健康是第一财富（Rich）”的人文理念。希望您仔细阅读并妥善地保管此份健康体检报告，并认真关注报告中的提示与建议，若您对报告内容有任何疑问，可直接与瑞慈健康体检客服部联系，进一步咨询。

健康体检咨询电话：**0352-2824444**

客户服务咨询电话：**0352-2830597**

400-6112995

瑞慈健康体检报告由下列内容组成：

第一部分：主检报告

第二部分：分科分项结果

第三部分：检验报告

第四部分：附表

主检报告

检查综述

- 【身高、体重、血压】 (1) 血压 141/72：本次测量收缩期血压偏高
- 【血常规（五分类）】 血小板(PLT)偏高(372 $10^9/L$) 血小板压积(PCT)偏高(0.333%) 血红蛋白偏低(77 g/L) 红细胞压积(HCT)偏低(26.3%) 红细胞平均体积(MCV)偏低(67.9 f1) 平均血红蛋白含量(MCH)偏低(19.8 pg) 平均血红蛋白浓度(MCHC)偏低(292 g/L) 红细胞分布宽度变异系数(RDW-CV)偏高(17.2%)
- 【血脂四项】 甘油三酯(TG)偏高(2.25 mmol/L)
- 【尿液分析+尿沉渣】 鳞状上皮细胞偏高(16 /HP) 粘液丝偏高(6 /HP)
- 【妇科内诊】 (1) 阴道炎
- 【全腹彩超】 轻度脂肪肝
- 【乳腺彩超】 左乳局部腺体结构紊乱

医生建议

【本次测量收缩期血压偏高】：

- (1) 所谓单纯收缩期高血压，顾名思义是指一个人的舒张压（即低压）不高，仅仅是收缩压（即高压）超过正常范围。
- (2) 单纯收缩期高血压标准为收缩压在 140mmHg 以上，舒张压为 90mmHg 以下。如果收缩压在 140-149mmHg，又称单纯收缩期临界高血压。由于单纯收缩期高血压大部分发生在 60 岁以上的老年人，故又称老年单纯收缩期高血压。
- (3) 当病人患动脉硬化、甲状腺功能亢进、主动脉关闭不全、体循环动静脉瘘、动脉导管未闭及原因不明的高动力循环状态时，也常伴有收缩期高血压，但这些不包括在单纯收缩期高血压范围内。
- (4) 劳逸结合，保持良好身心状态。避免各种诱因：如情绪低落、紧张等。改进生活方式，适当低盐、低脂、低胆固醇饮食，戒烟酒。必要时心血管专科诊治，定期复诊。
- (5) 平时应低盐（每天 5~10g）、低脂饮食（少吃动物脂肪与内脏）；忌烟限酒。遵照医嘱坚持服药，定期测量血压，宜控制在 140/90mmHg 以下，若合并有糖尿病和肾病，要把血压控制在 130/80mmHg 以下。
- (6) 血压到正常水平时，说明此时选用的降压药和治疗方案基本合适，但并不意味着高血压已被“治愈”，应坚持治疗。若盲目自行停药或间断服药，常会使血压波动很大，而加重心、脑、肾和血管的损害。

【红细胞分布宽度变异系数（RDW-CV）偏高】：

- (1) 供内科结合临床参考。

【平均血红蛋白浓度(MCHC)偏低】：

- (1) 建议内科咨询，定期复查。

【红细胞平均体积(MCV)偏低】：

- (1) 供内科结合临床参考。

【红细胞压积(HCT)偏低】：

- (1) 结合临床，内科咨询。
- (2) 血液流动性增加，其降低的临床意义可能是由于体内水分较多，或有贫血，定期复查血常规，血液科随诊。

【血小板(PLT)偏高】：

- (1)注意多饮水，适量运动，并复查。
- (2)如复查仍偏高，可往血液科咨询。

【血小板压积(PCT)偏高】：

(1)血小板压积是指外周血中血小板的容积占血液容积的百分比。血小板压积偏高，如果在血小板数目正常的情况下，可不做考虑。如果血小板数目明显增高，建议往血液科进一步复查，以明确诊断。

【平均血红蛋白含量(MCH)偏低】：

- (1)供内科结合临床参考。

【血红蛋白偏低】：

- (1)血液科咨询，必要时治疗。
- (2)复查血常规。

【甘油三酯(TG)偏高】：

- (1)甘油三酯是甘油和脂肪酸所构成的有机化合物，甘油三酯测定是脂类代谢的重要指标之一。
- (2)甘油三酯增高与冠心病的发生有着重要的相关性，随年龄增大而有上升的趋势，其增高最常见于高脂和过量糖类饮食、肥胖等。
- (3)甘油三酯主要功能是为机体提供能量，其正常值在 0.7-1.7mmol/L 之间，1.7-2.29mmol/L 为边缘增高，提示应该注意饮食和运动了。
- (4)甘油三酯大于 2.3mmol/L，就称为高甘油三酯血症。甘油三酯增高虽然不会直接导致血管斑块的形成，但也会间接引起心脑血管疾病风险增加，同时，当甘油三酯大于 5.6mmol/L 时，还会增加急性胰腺炎的风险，所以降低甘油三酯的基础主要是控制饮食，饮食控制不佳可以选择药物治疗。
- (5)生活方式的干预是控制甘油三酯水平升高的基础，包括减重，增加运动量，限制酒精摄入以及避免食用果糖和高碳水化合物食物。多食蔬菜水果，定期复查。
- (6)明显增高者在医师的指导下使用降脂药物治疗，首选他汀和贝特类药物。

【鳞状上皮细胞偏高】：

(1)在生理情况下，机体正常的新陈代谢都会引起鳞状上皮细胞的脱离，这是一种正常的机体现象。如果长时间出现鳞状上皮细胞偏高的现象时，则有可能是尿路感染、泌尿系统结石等因素导致，应及时往泌尿外科进一步诊断治疗。

【粘液丝偏高】：

- (1)尿常规中粘液丝是由尿路中细胞分泌出来的，在有尿路感染时分泌会明显增多，且伴有炎症细胞的出现。
- (2)粘液丝偏高，可分为生理性偏高和病理性偏高两种，生理性偏高一般是由于喝水较少导致的尿液浓缩，一般在喝水后就能达到稀释的效果。
- (3)病理性的粘液丝偏高是由于泌尿系炎症或者是前列腺炎导致的，需要注意观察，多喝水，同时有白细胞等炎症细胞增多时，应及时服用抗感染药物治疗。如果仅有粘液丝的增多而没有白细胞等炎症细胞增多时，尿路有炎症的可能性不大。
- (4)建议平时饮食注意清淡，多喝水，少吃油腻和辛辣的食物，要注意个人清洁卫生，勤洗阴部，注意休息。

【阴道炎】：

- (1)阴道炎是阴道粘膜及粘膜下结缔组织的炎症，是妇科门诊常见的疾病。
- (2)正常健康妇女，由于解剖学及生物化学特点，阴道对病原体的侵入有自然防御功能，当阴道的自然防御功能遭到破坏，则病原体易于侵入，导致阴道炎症。
- (3)绝经后妇女由于雌激素缺乏，阴道上皮菲薄，细胞内糖原含量减少，阴道 PH 高达 7 左右，故阴道抵抗力低下，比青春期及育龄妇女易受感染。

(4) 阴道炎临床上以白带的性状发生改变以及外阴痒痒灼痛为主要临床特点，感染累及尿道时，可有尿痛、尿急等症状。常见的阴道炎有细菌性阴道病、滴虫性阴道炎、霉菌性阴道炎、老年性阴道炎。

(5) 阴道炎由不同的病原体感染所致，一旦出现外阴不适，白带异常，立即去医院检查，确定病原体，针对病因治疗。

【轻度脂肪肝】：

(1) 脂肪肝是指肝脏被脂肪浸润，为一种多病因引起的获得性疾病。

(2) 脂肪肝是以肝细胞脂肪变性和脂肪蓄积为病理特征，最常见易患因素有超重或肥胖、进食油腻食物、高脂血症（尤其甘油三酯升高）、营养失调（营养过量或不足）、饮酒、高脂血症、少运动、糖耐量异常、减肥造成体重急剧下降、营养不良、中毒和药物等。

(3) 当肝内脂类（主要为甘油三酯）含量超过肝重的 5% 时为脂肪肝。脂肪肝是一个常见的临床现象，不是一个独立性的疾病。

(4) 值得注意的是，过多的脂肪在肝组织、肝细胞内浸润，引起肝细胞肿大，严重可致肝硬化。脂肪肝是可逆性的，合理饮食、运动及治疗后可恢复。

(5) 合理控制饮食，控制总摄入量，低盐、低脂和低糖类饮食，少吃动物内脏，多吃蔬菜水果；

(6) 控制危险因素，如控制体重、改善胰岛素抵抗、调整血脂紊乱，戒酒、戒烟，坚持长期有氧运动，加强体育锻炼；

(7) 定期复查腹部彩超、血脂、肝功能。

【左乳局部腺体结构紊乱】：

(1) 建议外科诊断治疗

汇总医生： 樊兴国

主检日期： 2024-05-22

主检医生：

分科结果

身高、体重、血压

项目名称	检查结果	项目名称	检查结果
身高	160cm	体重	59kg
血压	141/72mmHg		

***小结：**

(1) 血压 141/72：本次测量收缩期血压偏高

操作员：张悦 检查日期：2024-05-21 检查医生：名燕凌

妇科内诊

项目名称	检查结果	项目名称	检查结果
外阴	正常	尿道口	正常
阴道	阴道炎	子宫	正常
附件	正常	宫颈	光滑
后穹窿	正常		

***小结：**

(1) 阴道炎

操作员：智美玲 检查日期：2024-05-21 检查医生：智美玲

检验报告

尿液分析+尿沉渣

项目名称	检查结果	单位	参考值	提示
白细胞尿	10	个/ul	0--13	
上皮细胞(EC)	16	/HP	0--28	
管型(CAST)	0	个/ul	0--1	
霉菌(尿)	0	/HP	0--0	
结晶	0	/HP	0--10	
透明度(CLA)	清亮			
胆红素(BIL)	-		阴性	
隐血(ERY)	-		阴性	
小圆上皮细胞(SRC)	0	个/ul	0--0	
维生素C	-		阴性	
异常红细胞	0	个/ul	0--3	
红细胞(正常)	0	个/ul	0--6	
鳞状上皮细胞	16	个/ul	0--0	↑
粘液丝	6	个/ul	0--0	↑
颜色(Colour)	淡黄色			
尿葡萄糖(GLU)	-		阴性	
酮体(KET)	-		阴性	
比重(SG)	1.020		1.003--1.030	
酸碱度(PH)	7.0		4.5--8.0	
尿蛋白质(PRO)	-		阴性	
尿胆原(URO)	-		阴性	
亚硝酸盐(NIT)	-		阴性	
红细胞(尿)(RBC)	0	个/ul	0--6	
尿白细胞(LEU)	-		阴性	

*小结:

鳞状上皮细胞偏高(16 /HP) 粘液丝偏高(6 /HP)

操作员：赵伟 检查日期:2024-05-21 检查医生:陈建国

血常规（五分类）

项目名称	检查结果	单位	参考值	提示
白细胞(WBC)	4.77	10 ⁹ /L	3.5--9.5	
淋巴细胞绝对值(LY#)	1.56	10 ⁹ /L	1.1--3.2	
淋巴细胞百分比(LY%)	32.7	%	20--50	
中性粒细胞绝对值(GR#)	2.91	10 ⁹ /L	1.8--6.3	
中性粒细胞百分比(GR%)	60.8	%	40--75	
嗜碱性粒细胞绝对值(BA#)	0.02	10 ⁹ /L	0--0.06	
嗜碱性粒细胞百分比(BA%)	0.5	%	0--1.0	
嗜酸性粒细胞绝对值(EO#)	0.04	10 ⁹ /L	0.02--0.52	
嗜酸性粒细胞百分比(EO%)	0.9	%	0.4--8.0	
血小板(PLT)	372	10 ⁹ /L	125--350	↑
血小板分布宽度(PDW)	15.8	%	15--17	
平均血小板体积(MPV)	8.9	fl	6.0--14.0	
血小板压积(PCT)	0.333	%	0.11--0.28	↑
红细胞(RBC)	3.87	10 ¹² /L	3.8--5.1	
血红蛋白	77	g/L	115--150	↓
红细胞压积(HCT)	26.3	%	35--45	↓
红细胞平均体积(MCV)	67.9	fl	82--100	↓
平均血红蛋白含量(MCH)	19.8	pg	27--34	↓
平均血红蛋白浓度(MCHC)	292	g/L	316--354	↓
单核细胞绝对值(MO#)	0.24	10 ⁹ /L	0.1--0.60	
单核细胞百分比(MO%)	5.1	%	3--10	
红细胞分布宽度标准差	43.5	fl	35--56	

(RDW-SD)				
红细胞分布宽度变异系数 (RDW-CV)	17.2	%	10.6--16.6	↑
大血小板比率	19.5	%	11--45	
大血小板数目	73	10 ⁹ /L	30--90	
未成熟粒细胞数目	0.02	10 ⁹ /L	0--999	
未成熟粒细胞百分比	0.3	%	0--100	
有核红细胞数目	0.000	10 ⁹ /L	0--9999	
有核红细胞百分比	0.00	/100WBC	0--9999	

***小结:**

血小板(PLT)偏高(372 10⁹/L) 血小板压积(PCT)偏高(0.333 %) 血红蛋白偏低(77 g/L) 红细胞压积(HCT)偏低(26.3 %) 红细胞平均体积(MCV)偏低(67.9 fl) 平均血红蛋白含量(MCH)偏低(19.8 pg) 平均血红蛋白浓度(MCHC)偏低(292 g/L) 红细胞分布宽度变异系数 (RDW-CV) 偏高(17.2 %)

操作员：黄璐瑶 检查日期：2024-05-21 检查医生：陈建国

肾功三项

项目名称	检查结果	单位	参考值	提示
肌酐(CREA)	48.00	umol/L	41--73	
尿酸(UA)	288.00	umol/L	140--340	
尿素测定 (Urea)	3.20	mmol/L	2.6--7.5	

***小结:**

未见异常

操作员：黄璐瑶 检查日期：2024-05-21 检查医生：陈建国

空腹血糖

项目名称	检查结果	单位	参考值	提示
葡萄糖(GLU)	5.11	mmol/L	3.89--6.1	

***小结:**

未见异常

血脂四项

项目名称	检查结果	单位	参考值	提示
动脉硬化指数	2.31		1.31--3.19	
总胆固醇(CHOL)	4.28	mmol/L	2.59--5.2	
甘油三脂(TG)	2.25	mmol/L	0.7--1.7	↑
低密度脂蛋白(LDL)	2.54	mmol/L	0--4.13	
高密度脂蛋白(HDL)	1.10	mmol/L	0.77--1.55	

***小结：**

甘油三脂(TG)偏高(2.25 mmol/L)

肝功能七项

项目名称	检查结果	单位	参考值	提示
总蛋白(T PROT)	71.8	g/L	65--85	
白蛋白(ALB)	45.70	g/L	40--55	
总胆红素(TBIL)	10.50	umol/L	0--21	
直接胆红素(DBIL)	1.6	umol/L	0--8.0	
间接胆红素(IBIL)	8.90	umol/L	0--17.39	
丙氨酸氨基转移酶(ALT)	12.00	U/L	7--40	
门冬氨酸氨基转移酶(AST)	14.00	U/L	13--35	

***小结：**

未见异常

大同现代医学检验实验室

液基薄层细胞学图文报告

ID: 2024099107

病理号: 092881

姓名: 马翠娥

性别: 女

年龄: 53岁

送检科室:

电话号码: 13546014970

床号:

病历号:

体检号: 2304110744

送检医院: 大同瑞慈康复体检 送检日期: 2024-05-21

末次月经:

送检医生:

采样日期:

报告日期: 2024-05-21

标本满意度: 满意

细胞量: >45%

红细胞:

经期样本:

颈管细胞:

化生细胞:

鳞状细胞:

宫颈柱状细胞:

未见上皮内病变/恶性细胞:

正常范围内:

良性反应性改变:

- 炎症:
 - 轻度:
 - 中度:
 - 重度:
- 放疗:
- 妊娠:
- 萎缩性:
- 宫内避孕器:
- 其他:

病原体: 滴虫感染: 念珠菌感染: 细菌感染:

提示 HPV 感染: 疱疹病毒感染:

鳞状上皮细胞分析:

非典型鳞状细胞:

- 倾向上皮内瘤变:
- 倾向良性反应性改变:
- 不能明确意义(ASC-US):
- 不排除高度病变(ASC-H):

上皮内低度病变: 鳞癌:

上皮内高度病变:

- CIN2:
- CIN3:

腺上皮细胞分析:

非典型腺细胞:

- 宫内膜:
- 来源不明:

非典型腺细胞(宫颈管):

- 倾向原位腺癌:
- 不能明确意义:
- 倾向良性反应性改变:

腺癌:

- 宫颈管:
- 宫内膜:
- 其它:

炎细胞:

- 轻度:
- 中度:
- 重度:

可疑腺癌:

诊断意见: 未见上皮内病变或恶性细胞 (NILM)。

建议:

报告医师: 张荣生

地址: 大同市魏都大道 79 号, 本报告医师签字后有效
咨询: 0352-2830587 4006-122-995

妇科细胞学是筛查项目, 出于技术原因, 可能会有假阴性结果, 本检测仅对来样负责, 如果对结果有疑义, 请在收到报告 7 天内与我们联系。

大同瑞慈康复医院 12导联心电图报告

马翠娥 女 53岁

体检号:421183

病床号:

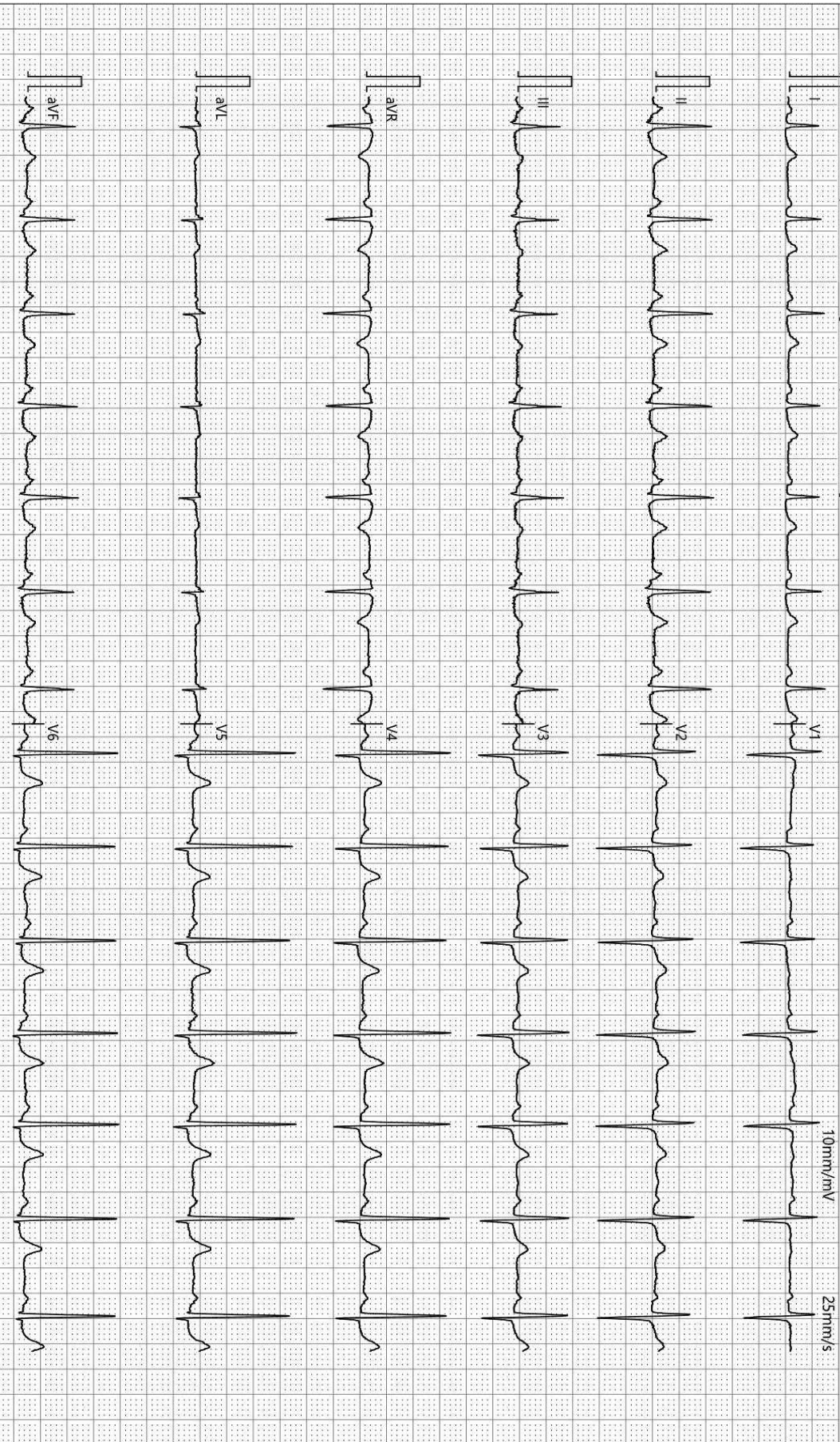
诊断结果:

- 1.窦性心律
- 2.正常心电图

诊断医生:

曹志 陶志峰

HR : 80bpm [60 ~ 100bpm]
P : 105ms [0 ~ 110ms]
PR : 150ms [120 ~ 200ms]
QRS : 85ms [60 ~ 100ms]
QT/QTc : 358/414ms [320 ~ 440/0 ~ 460ms]
P/QRS/T : 64/61/53deg. [0 ~ 75/-30 ~ 90/0 ~ 75deg]
RV5/SV1 : 1.943/0.855mV [0.0 ~ 2.5/0.0 ~ 2.0mV]



检查时间:2024-05-21 07:44:27

诊断时间:2024-05-21 08:06:30

SEMIP V1.90

仅供临床参考

双源 CT 诊断图文报告

流水号: 2304110744

影像号: CT20240521011

姓名: 马翠娥

年龄: 53 岁

性别: 女

检查设备: 西门子量子双源 CT

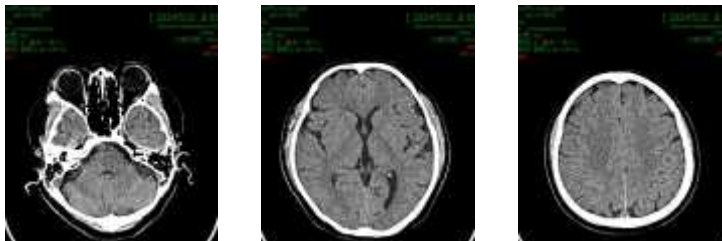体检号: 421183

申请医院: 本院

体检科室: 体检科

检查部位: CT 检查

经典图像:



影像所见:

颅脑结构双侧对称, 脑实质内未见异常密度。中线结构居中。脑沟、裂、池及脑室系统等未见异常。

影像诊断:

颅脑未见明显异常

报告医师: 剧艳军

检查日期: 2024-05-21

审核医师: 剧艳军

报告日期: 2024-05-21

超声诊断图文报告

流水号: 2304110744

影像号: 1573775

姓名: 马翠娥

年龄: 53 岁

性别: 女

检查设备: Vivid E95

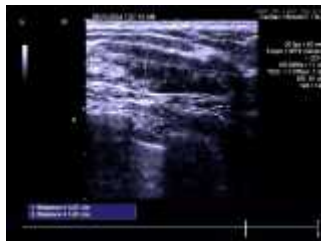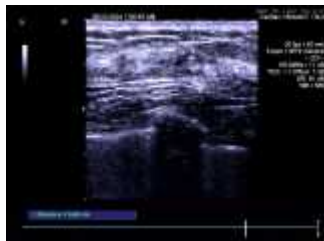
体检号: 421183

申请医院: 本院

体检科室: 体检科

检查部位: 乳腺彩超

经典图像:



影像所见:

双侧乳腺腺体层次清晰, 右乳腺体厚 0.8cm, 左乳腺体厚 0.7cm, 于左乳 2 点位局部腺体结构紊乱, 范围约 3.3*1.0cm, 乳导管未见扩张, 未见明显占位性病变, CDFI: 未见异常血流信号。

双侧腋下未见明显肿大淋巴结。

影像诊断:

左乳局部腺体结构紊乱

报告医师: 李菊蓉

检查日期: 2024-05-21

审核医师: 李菊蓉

报告日期: 2024-05-21

超声诊断图文报告

流水号: 2304110744

影像号: 1573778

姓名: 马翠娥

年龄: 53 岁

性别: 女

检查设备: Vivid E95

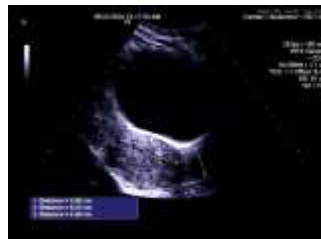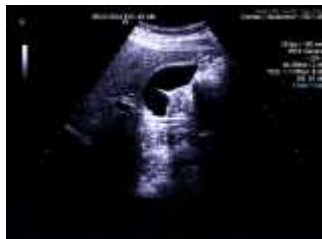体检号: 421183

申请医院: 本院

体检科室: 体检科

检查部位: 全腹彩超

经典图像:



影像所见:

肝脏大小形态正常, 包膜光滑完整, 实质回声细腻、增强, 肝内管道系统走行欠清晰, 门静脉及肝内胆管不扩张。

胆囊大小形态正常, 壁不厚、光滑, 囊内透声好, 肝外胆管不扩张。

胰腺大小形态正常, 实质回声均匀, 主胰管不扩张。

脾脏大小形态正常, 实质回声均匀, 脾门静脉不宽。

双肾大小形态正常, 皮髓质分界清晰, 集合系统未见分离, 双侧输尿管未见扩张。

膀胱充盈佳, 未见明显异常。

前位子宫, 大小约 6.2*4.5*4.4cm, 肌壁回声均匀, 内膜线清晰, 厚 1.0cm, 宫颈厚约 2.8cm, 双侧附件区未见异常。

影像诊断:

轻度脂肪肝

报告医师: 李菊蓉

检查日期: 2024-05-21

审核医师: 李菊蓉

报告日期: 2024-05-21