



2304110701

大同瑞慈健康体检

报 告 册

体检编号	421140	工号	191
姓名	杨妍		
性别	女	年龄	36岁
单位	中国人寿保险股份有限公司		
部门	中国人寿保险股份有限公司大同		
联系电话	15934329779		
体检日期	2023-10-28		

尊敬的 杨妍女士 您好！

首先，瑞慈健康体检全体员工欢迎您的光临，并对您的信任表示衷心的感谢！

您于 2023-10-28 （体检编号：421140）完成健康检查，本机构的各科医生已根据您的体检项目及结果，汇总成此份健康体检报告，并经总检医生审核。据此提出对您健康状况的综合分析及建议。

瑞慈健康体检倡导“大健康、大康复”，提出“健康是第一财富（Rich）”的人文理念。希望您仔细阅读并妥善地保管此份健康体检报告，并认真关注报告中的提示与建议，若您对报告内容有任何疑问，可直接与瑞慈健康体检客服部联系，进一步咨询。

健康体检咨询电话：**0352-2824444**

客户服务咨询电话：**0352-2830597**

400-6112995

瑞慈健康体检报告由下列内容组成：

第一部分：主检报告

第二部分：分科分项结果

第三部分：检验报告

第四部分：附表

主检报告

检查综述

- 1、【血常规（五分类）】 血小板压积(PCT)偏高(0.330 %) 红细胞平均体积(MCV)偏低(81.3 f1) 平均血红蛋白含量(MCH)偏低(26.3 pg) 大血小板数目偏高($104 \times 10^9/L$)
- 2、【肾功三项】 尿素测定(Urea) 偏高(7.60 mmol/L)
- 3、【尿液分析+尿沉渣】 维生素 C3+ 鳞状上皮细胞偏高(4 /HP)
- 4、【妇科内诊】 (1) 阴道壁膨出 (2) 宫颈：宫颈糜烂 宫颈那囊
- 5、【心电图】 1. 窦性心律不齐
- 6、【乳腺彩超】 1. 右乳结节 BI-RADS 3级 2. 左乳结节 BI-RADS 2级

医生建议

【大血小板数目偏高】：

(1) 供内科结合临床参考。

【红细胞平均体积(MCV)偏低】：

(1) 供内科结合临床参考。

【血小板压积(PCT)偏高】：

(1) 血小板压积是指外周血中血小板的容积占血液容积的百分比。血小板压积偏高，如果在血小板数目正常的情况下，可不考虑。如果血小板数目明显增高，建议往血液科进一步复查，以明确诊断。

【平均血红蛋白含量(MCH)偏低】：

(1) 供内科结合临床参考。

【尿素测定(Urea) 偏高】：

(1) 建议内科进一步复查。

【维生素 C3+】：

(1) 尿液中维生素 C 阳性，一般提示饮食中摄入维生素 C 含量较高的食物，引起尿液中维生素 C 呈阳性反应。建议定期复查尿常规。

【鳞状上皮细胞偏高】：

(1) 在生理情况下，机体正常的新陈代谢都会引起鳞状上皮细胞的脱离，这是一种正常的机体现象。如果长时间出现鳞状上皮细胞偏高的现象时，则有可能是尿路感染、泌尿系统结石等因素导致，应及时往泌尿外科进一步诊断治疗。

【阴道壁膨出】：

(1) 阴道膨出指阴道前壁或后壁由正常位置滑至阴道下段或者阴道口外。阴道膨出是女性的盆底支持组织发生退化或损伤等，如年纪较大者，导致雌激素功能下降，及怀孕生产或外伤导致盆底支持组织功能的弱化，多见于 50 岁后围绝经期的女性，建议妇科诊治。

【宫颈糜烂】：

- (1) 宫颈糜烂是慢性宫颈炎最常见的一种病理改变。由于宫颈表面的鳞状上皮长期浸于碱性炎症分泌物中而剥脱，被宫颈管内柱状上皮所代替，因柱状上皮薄，可显露皮下血管，宫颈表面呈红色，通称宫颈糜烂。
- (2) 宫颈糜烂根据糜烂面积大小，可将宫颈糜烂分为三度，轻度指糜烂面小于整个宫颈的 1/3；中度指糜烂面占整个宫颈的 1/3-2/3；重度指糜烂面超过整个宫颈的 2/3。
- (3) 宫颈糜烂根据类型分为单纯性糜烂，在炎症初期，糜烂面光滑；颗粒状糜烂，因腺体及间质增生，表面凹凸不平，呈颗粒状；乳头状糜烂，增生更显著，呈乳头状。
- (4) 以局部治疗为主，主要有药物局部治疗和物理治疗。
- (5) 请在妇科医生指导下规范治疗，并定期复查。

【宫颈那囊】：

- (1) 宫颈腺体囊肿又叫宫颈纳氏囊肿（可称‘纳囊’或‘那囊’），同宫颈糜烂、宫颈息肉一样，是慢性宫颈炎的一种表现。
- (2) 临床表现时可以看到宫颈表面突出多个大小不一的青白色囊泡（并非紫色），内含黏液，小的有米粒大，大的有玉米粒大，有的可以长得很大，突出于宫颈表面，甚至到达阴道口，根部与宫颈之间有蒂相连，常合并有宫颈肥大。
- (3) 对其形成原因是在宫颈糜烂愈合过程中，新生的鳞状上皮覆盖宫颈腺管口或伸入腺管，将腺管口阻塞；腺管周围的结缔组织增生或瘢痕形成压迫腺管，使腺管变窄甚至阻塞，腺体分泌物引流受阻，滞留形成的囊肿叫宫颈纳氏囊肿。
- (4) 对小的纳囊，无任何临床症状可不予处理；对于密集的较小的纳囊或比较大的纳囊，可考虑光疗、激光、微波、自凝刀等物理治疗。
- (5) 对于较大的突出于宫颈表面的纳囊，可考虑电刀切除治疗。上述治疗方法均无太大痛苦，也基本不会影响日常的工作和生活。

【窦性心律不齐】：

- (1) 供内科临床参考，可见于正常人，无重要临床意义。
- (2) 见于正常人，是一种随呼吸节律而变化的正常心律。

【右乳结节】：

- (1) 乳腺结节是乳腺组织导管和乳小叶在结构上的退行性变及进行性结缔组织的生长，主要以乳房周围性疼痛为特征，或在情绪变化、劳累、天气变化时加重，每月月经前疼痛加剧，行经后疼痛减退或消失。其主要原因是由于内分泌失调。
- (2) 建议少吃刺激性食物或进行药物治疗干预，必要时外科诊治。

【左乳结节】：

- (1) 乳腺结节是乳腺组织导管和乳小叶在结构上的退行性变及进行性结缔组织的生长，主要以乳房周围性疼痛为特征，或在情绪变化、劳累、天气变化时加重，每月月经前疼痛加剧，行经后疼痛减退或消失。其主要原因是由于内分泌失调。
- (2) 建议少吃刺激性食物或进行药物治疗干预，必要时外科诊治。

汇总医生： 丁昊炜

主检日期： 2023-11-01

主检医生：

分科结果

身高、体重、血压

项目名称	检查结果	项目名称	检查结果
身高	172cm	体重	64kg
血压	133/86mmHg		

***小结：**

未见异常

操作员：赵婉如 检查日期：2023-10-28 检查医生：名燕凌

妇科内诊

项目名称	检查结果	项目名称	检查结果
外阴	正常	尿道口	正常
阴道	前壁膨出(Ⅰ度)	子宫	正常
附件	正常	宫颈	轻度糜烂&宫颈那囊
后穹窿	正常		

***小结：**

(1) 阴道壁膨出

(2) 宫颈：宫颈糜烂 宫颈那囊

操作员：许艳华 检查日期：2023-10-28 检查医生：许艳华

检验报告

尿液分析+尿沉渣

项目名称	检查结果	单位	参考值	提示
白细胞尿	1	个/ul	0--13	
上皮细胞(EC)	4	/HP	0--28	
管型(CAST)	0	个/ul	0--1	
霉菌(尿)	0	/HP	0--0	
结晶	0	/HP	0--10	
透明度(CLA)	清亮			
胆红素(BIL)	-		阴性	
隐血(ERY)	-		阴性	
小圆上皮细胞(SRC)	0	个/ul	0--0	
维生素C	3+		阴性	
异常红细胞	0	个/ul	0--3	
红细胞(正常)	1	个/ul	0--6	
鳞状上皮细胞	4	个/ul	0--0	↑
粘液丝	0	个/ul	0--0	
颜色(Colour)	淡黄色			
尿葡萄糖(GLU)	-		阴性	
酮体(KET)	-		阴性	
比重(SG)	1.020		1.003--1.030	
酸碱度(PH)	6.5		4.5--8.0	
尿蛋白质(PRO)	-		阴性	
尿胆原(URO)	-		阴性	
亚硝酸盐(NIT)	-		阴性	
红细胞(尿)(RBC)	1	个/ul	0--6	
尿白细胞(LEU)	-		阴性	

*小结:

维生素 C3+ 鳞状上皮细胞偏高(4 /HP)

操作员：梁可欣 检查日期：2023-10-28 检查医生：陈建国

血常规（五分类）

项目名称	检查结果	单位	参考值	提示
白细胞(WBC)	5.82	10 ⁹ /L	3.5--9.5	
淋巴细胞绝对值(LY#)	1.64	10 ⁹ /L	1.1--3.2	
淋巴细胞百分比(LY%)	28.2	%	20--50	
中性粒细胞绝对值(GR#)	3.71	10 ⁹ /L	1.8--6.3	
中性粒细胞百分比(GR%)	63.7	%	40--75	
嗜碱性粒细胞绝对值(BA#)	0.01	10 ⁹ /L	0--0.06	
嗜碱性粒细胞百分比(BA%)	0.2	%	0--1.0	
嗜酸性粒细胞绝对值(EO#)	0.12	10 ⁹ /L	0.02--0.52	
嗜酸性粒细胞百分比(EO%)	2.1	%	0.4--8.0	
血小板(PLT)	276	10 ⁹ /L	125--350	
血小板分布宽度(PDW)	16.2	%	15--17	
平均血小板体积(MPV)	11.9	fl	6.0--14.0	
血小板压积(PCT)	0.330	%	0.11--0.28	↑
红细胞(RBC)	4.40	10 ¹² /L	3.8--5.1	
血红蛋白	116	g/L	115--150	
红细胞压积(HCT)	35.8	%	35--45	
红细胞平均体积(MCV)	81.3	fl	82--100	↓
平均血红蛋白含量(MCH)	26.3	pg	27--34	↓
平均血红蛋白浓度(MCHC)	323	g/L	316--354	
单核细胞绝对值(MO#)	0.34	10 ⁹ /L	0.1--0.60	
单核细胞百分比(MO%)	5.8	%	3--10	
红细胞分布宽度标准差	46.9	fl	35--56	

(RDW-SD)				
红细胞分布宽度变异系数 (RDW-CV)	15.2	%	10.6--16.6	
大血小板比率	37.8	%	11--45	
大血小板数目	104	10 ⁹ /L	30--90	↑
未成熟粒细胞数目	0.04	10 ⁹ /L	0--999	
未成熟粒细胞百分比	0.6	%	0--100	
有核红细胞数目	0.000	10 ⁹ /L	0--9999	
有核红细胞百分比	0.00	/100WBC	0--9999	

***小结:**

血小板压积(PCT)偏高(0.330 %) 红细胞平均体积(MCV)偏低(81.3 fl) 平均血红蛋白含量(MCH)偏低(26.3 pg) 大血小板数目偏高(104 10⁹/L)

操作员：祁佳佳 检查日期:2023-10-28 检查医生:陈建国

肾功三项

项目名称	检查结果	单位	参考值	提示
肌酐(CREA)	62.00	umol/L	41--73	
尿酸(UA)	302.00	umol/L	140--340	
尿素测定 (Urea)	7.60	mmol/L	2.6--7.5	↑

***小结:**

尿素测定 (Urea) 偏高(7.60 mmol/L)

操作员：刘慧芳 检查日期:2023-10-28 检查医生:陈建国

空腹血糖

项目名称	检查结果	单位	参考值	提示
葡萄糖(GLU)	4.55	mmol/L	3.89--6.1	

***小结:**

未见异常

操作员：刘慧芳 检查日期:2023-10-28 检查医生:陈建国

血脂四项

项目名称	检查结果	单位	参考值	提示
动脉硬化指数	1.52		1.31--3.19	
总胆固醇(CHOL)	3.66	mmol/L	2.59--5.2	
甘油三脂(TG)	1.08	mmol/L	0.7--1.7	
低密度脂蛋白(LDL)	1.96	mmol/L	0--4.13	
高密度脂蛋白(HDL)	1.29	mmol/L	0.77--1.55	

***小结:**

未见异常

操作员：刘慧芳 检查日期:2023-10-28 检查医生:陈建国

肝功能七项

项目名称	检查结果	单位	参考值	提示
总蛋白(T PROT)	66.3	g/L	65--85	
白蛋白(ALB)	42.80	g/L	40--55	
总胆红素(TBIL)	11.10	umol/L	0--21	
直接胆红素(DBIL)	2.8	umol/L	0--8.0	
间接胆红素(IBIL)	8.30	umol/L	0--17.39	
丙氨酸氨基转移酶(ALT)	22.00	U/L	7--40	
门冬氨酸氨基转移酶(AST)	24.00	U/L	13--35	

***小结:**

未见异常

操作员：刘慧芳 检查日期:2023-10-28 检查医生:陈建国

大同现代医学检验实验室

液基薄层细胞学图文报告

ID: 2023090438

病理号: 086768

姓名: 杨妍

性别: 女

年龄: 36岁

送检科室:

电话号码: 15934239779

床号:

病历号:

体检号: 2304110701

送检医院: 大同瑞慈康复体检

送检日期: 2023-10-28

末次月经:

送检医生:

采样日期:

报告日期: 2023-10-29

标本满意度: 满意

细胞量: >45%

红细胞:

经期样本:

颈管细胞:

化生细胞:

鳞状细胞:

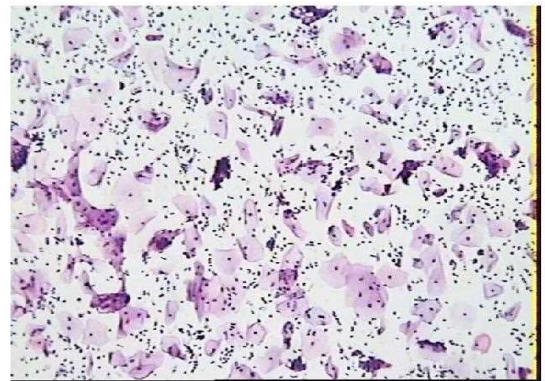
宫颈柱状细胞:

未见上皮内病变/恶性细胞:

正常范围内:

良性反应性改变:

- 炎症:
 - 轻度:
 - 中度:
 - 重度:
- 放疗:
- 妊娠:
- 萎缩性:
- 宫内避孕器:
- 其他:



病原体: 滴虫感染: 念珠菌感染: 细菌感染:

提示 HPV 感染: 疱疹病毒感染:

鳞状上皮细胞分析:

非典型鳞状细胞:

- 倾向上皮内瘤变:
- 倾向良性反应性改变:
- 不能明确意义(ASC-US):
- 不排除高度病变(ASC-H):

上皮内低度病变: 鳞癌:

上皮内高度病变:

- CIN2:
- CIN3:

腺上皮细胞分析:

非典型腺细胞:

- 宫内膜:
- 来源不明:

非典型腺细胞(宫颈管):

- 倾向原位腺癌:
- 不能明确意义:
- 倾向良性反应性改变:

腺癌:

- 宫颈管:
- 宫内膜:
- 其它:

炎细胞:

- 轻度:
- 中度:
- 重度:

可疑腺癌:

诊断意见: 未见上皮内病变或恶性细胞 (NILM)。

建议:

报告医师: 张荣生

地址: 大同市魏都大道 79 号, 本报告医师签字后有效
咨询: 0352-2830587 4006-122-995

妇科细胞学是筛查项目, 出于技术原因, 可能会有假阴性结果, 本检测仅对来样负责, 如果对结果有疑义, 请在收到报告 7 天内与我们联系。

大同瑞慈康复医院 12导联心电图报告

杨妍 女 36岁 体检号:421140

病床号:

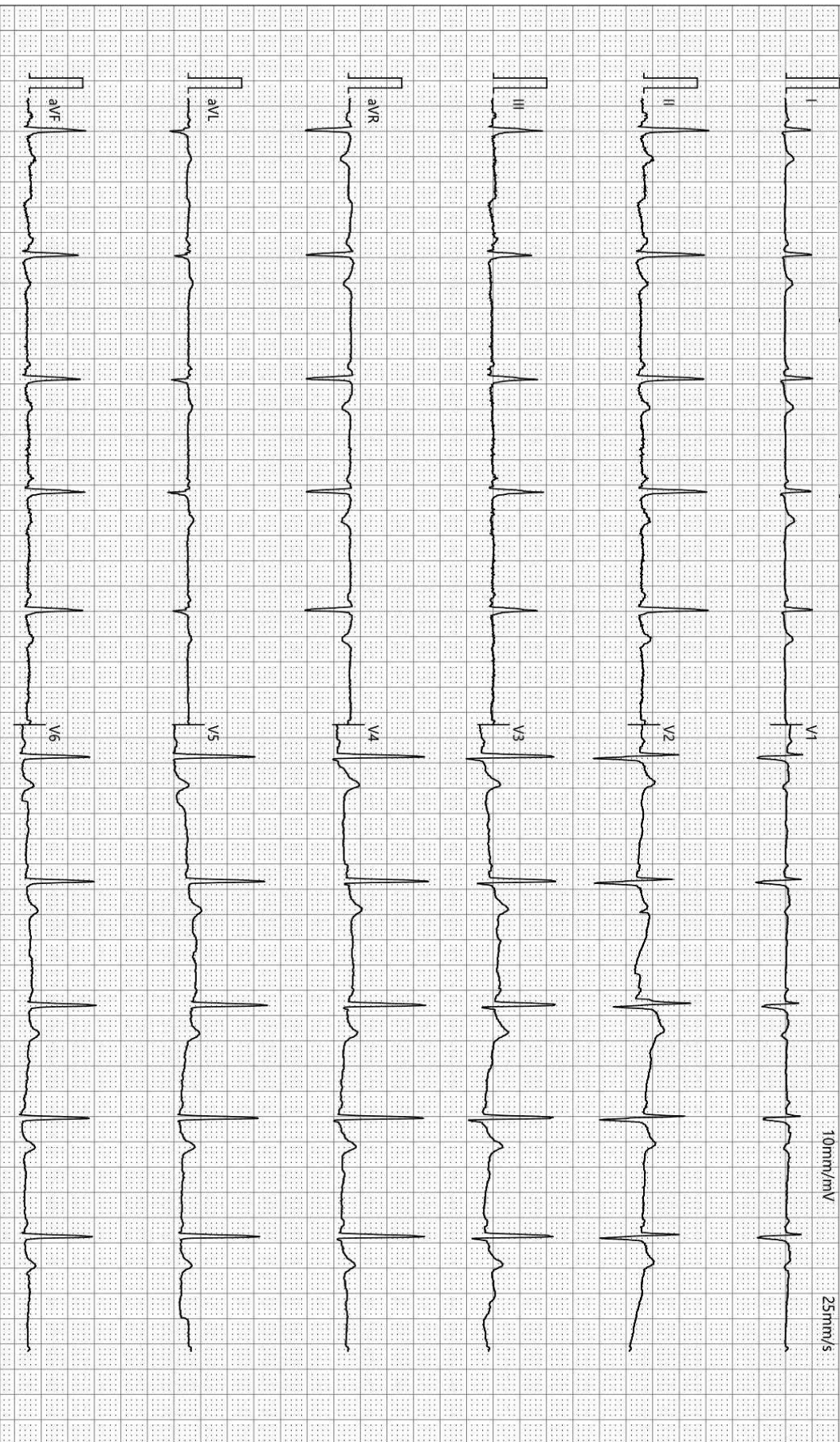
诊断结果:

窦性心律不齐

诊断医生:

张进 陶志峰

HR : 64bpm [60 ~ 100bpm]
P : 84ms [0 ~ 110ms]
PR : 114 ↓ ms [120 ~ 200ms]
QRS : 82ms [60 ~ 100ms]
QT/QTc : 343/356ms [320 ~ 440/0 ~ 460ms]
P/QRS/T : 57/70/40deg. [0 ~ 75/-30 ~ 90/0 ~ 75deg]
RV5/SV1 : 1.468/0.505mV [0.0 ~ 2.5/0.0 ~ 2.0mV]



检查时间:2023-10-28 08:32:54

诊断时间:2023-10-28 08:37:10

SEMIP V1.90

仅供临床参考

双源 CT 诊断图文报告

流水号: 2304110701

影像号: CT20231027120

姓名: 杨妍

年龄: 36 岁

性别: 女

检查设备: 西门子量子双源 CT

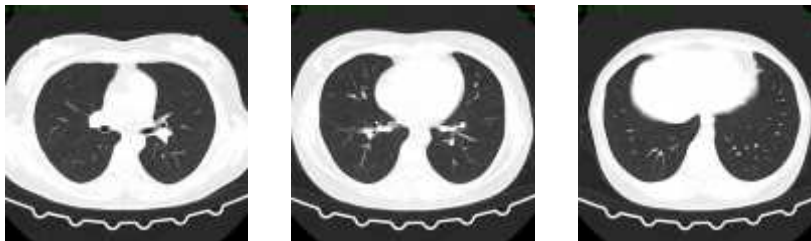体检号: 421140

申请医院: 本院

体检科室: 体检科

检查部位: CT 检查

经典图像:



影像所见:

胸廓对称, 骨性肋骨完整, 胸壁软组织结构良好, 两肺支气管血管纹理走行分布良好, 支气管束结构清晰, 双肺通气良好。肺门结构未见异常。纵隔无偏移, 段以上支气管通畅。心影及大血管形态结构正常, 纵隔内未见肿大淋巴结。胸膜未见异常。

影像诊断:

胸部未见明显异常

报告医师: 剧艳军

检查日期: 2023-10-29

审核医师: 剧艳军

报告日期: 2023-10-29

超声诊断图文报告

流水号: 2304110701

影像号: 1431636

姓名: 杨妍

年龄: 36岁

性别: 女

检查设备: Vivid E95

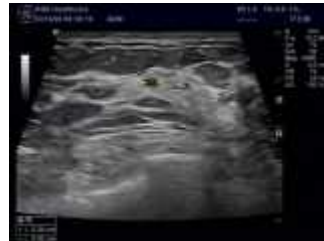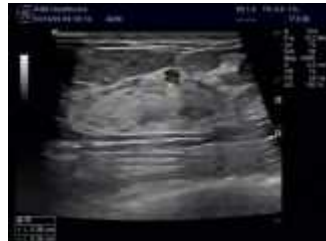体检号: 421140

申请医院: 本院

体检科室: 体检科

检查部位: 乳腺彩超

经典图像:



影像所见:

双侧乳腺腺体层次清晰, 右乳腺体厚 1.5cm, 左乳腺体厚 1.4cm, 乳导管未见扩张, 右乳约 12 点位探及低回声结节, 大小约 0.4*0.3cm, 形态规则, 边界清; 左乳约 1 点位探及囊性结节, 大小约 0.3*0.2cm, 边界清, 内透声好。

影像诊断:

1. 右乳结节 BI-RADS 3 级
2. 左乳结节 BI-RADS 2 级

报告医师: 李菊蓉

检查日期: 2023-10-28

审核医师: 李菊蓉

报告日期: 2023-10-28

超声诊断图文报告

流水号: 2304110701

影像号: 1431643

姓名: 杨妍

年龄: 36 岁

性别: 女

检查设备: Vivid E95

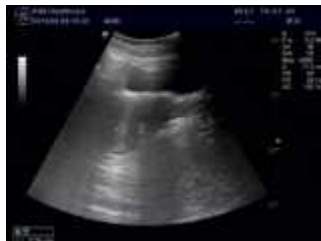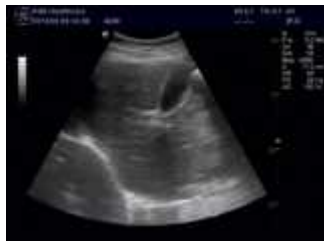体检号: 421140

申请医院: 本院

体检科室: 体检科

检查部位: 全腹彩超

经典图像:



影像所见:

肝脏大小形态正常, 包膜光滑完整, 实质回声均匀, 肝内管道系统走行清晰, 门静脉及肝内胆管不扩张。

胆囊大小形态正常, 壁不厚、光滑, 囊内透声好, 肝外胆管不扩张。

胰腺大小形态正常, 实质回声均匀, 主胰管不扩张。

脾脏大小形态正常, 实质回声均匀, 脾门静脉不宽。

双肾大小形态正常, 皮髓质分界清晰, 集合系统未见分离, 双侧输尿管未见扩张。

膀胱充盈佳, 未见明显异常。

后位子宫, 大小约 5.1*4.5*5.0cm, 肌壁回声均匀, 内膜线清晰, 厚 0.8cm, 宫颈厚约 3.1cm, 双侧附件区未见异常。

影像诊断:

肝、胆、脾、胰、双肾、子宫、双侧附件区未见明显异常

报告医师: 李菊蓉

检查日期: 2023-10-28

审核医师: 李菊蓉

报告日期: 2023-10-28



大同市医学影像研究中心

注: 本报告仅供临床医生参考!

地址: 大同市魏都大道 79 号。若有疑问, 请致电: 0352---2830580