



2304110687

大同瑞慈健康体检

报 告 册

体检编号	421126	工号	177
姓名	祖秀梅		
性别	女	年龄	52岁
单位	中国人寿保险股份有限公司		
部门	中国人寿保险股份有限公司大同		
联系电话	13994351979		
体检日期	2023-11-04		

尊敬的祖秀梅女士您好！

首先，瑞慈健康体检全体员工欢迎您的光临，并对您的信任表示衷心的感谢！

您于 2023-11-04 （体检编号：421126）完成健康检查，本机构的各科医生已根据您的体检项目及结果，汇总成此份健康体检报告，并经总检医生审核。据此提出对您健康状况的综合分析及建议。

瑞慈健康体检倡导“大健康、大康复”，提出“健康是第一财富（Rich）”的人文理念。希望您仔细阅读并妥善地保管此份健康体检报告，并认真关注报告中的提示与建议，若您对报告内容有任何疑问，可直接与瑞慈健康体检客服部联系，进一步咨询。

健康体检咨询电话：**0352-2824444**

客户服务咨询电话：**0352-2830597**
400-6112995

瑞慈健康体检报告由下列内容组成：

第一部分：主检报告

第二部分：分科分项结果

第三部分：检验报告

第四部分：附表

主检报告

检查综述

- 1、【血常规（五分类）】 大血小板比率偏高(47.2 %)
- 2、【尿液分析+尿沉渣】 鳞状上皮细胞偏高(3 /HP) 粘液丝偏高(10 /HP)
- 3、【心电图】 1. 窦性心律 2. 心电图右偏
- 4、【全腹彩超】 子宫内膜略增厚 建议妇科检查

医生建议

【大血小板比率偏高】：

(1) 供内科结合临床参考。

【鳞状上皮细胞偏高】：

(1) 在生理情况下，机体正常的新陈代谢都会引起鳞状上皮细胞的脱离，这是一种正常的机体现象。如果长时间出现鳞状上皮细胞偏高的现象时，则有可能是尿路感染、泌尿系统结石等因素导致，应及时往泌尿外科进一步诊断治疗。

【粘液丝偏高】：

- (1) 尿常规中粘液丝是由尿路中细胞分泌出来的，在有尿路感染时分泌会明显增多，且伴有炎症细胞的出现。
- (2) 粘液丝偏高，可分为生理性偏高和病理性偏高两种，生理性偏高一般是由于喝水较少导致的尿液浓缩，一般在喝水后就能达到稀释的效果。
- (3) 病理性的粘液丝偏高是由于泌尿系炎症或者是前列腺炎导致的，需要注意观察，多喝水，同时有白细胞等炎症细胞增多时，应及时服用抗感染药物治疗。如果仅有粘液丝的增多而没有白细胞等炎症细胞增多时，尿路有炎症的可能性不大。
- (4) 建议平时饮食注意清淡，多喝水，少吃油腻和辛辣的食物，要注意个人清洁卫生，勤洗阴部，注意休息。

【心电图右偏】：

- (1) 生理情况下可见于瘦长体型者。病理情况下可见于各种原因引起的右室肥厚、右束支、左后分支传导阻滞、肺气肿。
- (2) 无症状者无需特殊治疗，可定期复查心电图。有症状（心悸、心慌、胸闷）者，请往心内科结合临床治疗。定期复查。

【子宫内膜略增厚】：

(1) 指子宫内膜在炎症、内分泌紊乱或某些药物的刺激下，引起子宫内膜过度增生的一种疾病。常见不规则的阴道出血，特点是月经周期紊乱，经期长短不一。建议妇科诊治。

汇总医生： 丁昊炜

主检日期： 2023-11-06

主检医生：

分科结果

身高、体重、血压

项目名称	检查结果	项目名称	检查结果
身高	169cm	体重	54kg
血压	129/83mmHg		

***小结：**

未见异常

操作员：张悦

检查日期：2023-11-04

检查医生：卢文举

妇科内诊

项目名称	检查结果	项目名称	检查结果
外阴	正常	尿道口	正常
阴道	通畅	子宫	正常
附件	正常	宫颈	光滑
后穹窿	正常		

***小结：**

未见异常

操作员：智美玲

检查日期：2023-11-04

检查医生：智美玲

检验报告

尿液分析+尿沉渣

项目名称	检查结果	单位	参考值	提示
白细胞尿	8	个/ul	0--13	
上皮细胞(EC)	3	/HP	0--28	
管型(CAST)	0	个/ul	0--1	
霉菌(尿)	0	/HP	0--0	
结晶	0	/HP	0--10	
透明度(CLA)	清亮			
胆红素(BIL)	-		阴性	
隐血(ERY)	-		阴性	
小圆上皮细胞(SRC)	0	个/ul	0--0	
维生素C	-		阴性	
异常红细胞	0	个/ul	0--3	
红细胞(正常)	0	个/ul	0--6	
鳞状上皮细胞	3	个/ul	0--0	↑
粘液丝	10	个/ul	0--0	↑
颜色(Colour)	淡黄色			
尿葡萄糖(GLU)	-		阴性	
酮体(KET)	-		阴性	
比重(SG)	1.015		1.003--1.030	
酸碱度(PH)	6.0		4.5--8.0	
尿蛋白质(PRO)	-		阴性	
尿胆原(URO)	-		阴性	
亚硝酸盐(NIT)	-		阴性	
红细胞(尿)(RBC)	0	个/ul	0--6	
尿白细胞(LEU)	-		阴性	

*小结:

鳞状上皮细胞偏高(3 /HP) 粘液丝偏高(10 /HP)

操作员：祁佳佳 检查日期:2023-11-04 检查医生:陈建国

血常规（五分类）

项目名称	检查结果	单位	参考值	提示
白细胞(WBC)	3.89	10 ⁹ /L	3.5--9.5	
淋巴细胞绝对值(LY#)	1.66	10 ⁹ /L	1.1--3.2	
淋巴细胞百分比(LY%)	42.7	%	20--50	
中性粒细胞绝对值(GR#)	1.94	10 ⁹ /L	1.8--6.3	
中性粒细胞百分比(GR%)	49.9	%	40--75	
嗜碱性粒细胞绝对值(BA#)	0.02	10 ⁹ /L	0--0.06	
嗜碱性粒细胞百分比(BA%)	0.5	%	0--1.0	
嗜酸性粒细胞绝对值(EO#)	0.05	10 ⁹ /L	0.02--0.52	
嗜酸性粒细胞百分比(EO%)	1.2	%	0.4--8.0	
血小板(PLT)	142	10 ⁹ /L	125--350	
血小板分布宽度(PDW)	16.5	%	15--17	
平均血小板体积(MPV)	12.9	fl	6.0--14.0	
血小板压积(PCT)	0.183	%	0.11--0.28	
红细胞(RBC)	4.21	10 ¹² /L	3.8--5.1	
血红蛋白	128	g/L	115--150	
红细胞压积(HCT)	38.7	%	35--45	
红细胞平均体积(MCV)	92.1	fl	82--100	
平均血红蛋白含量(MCH)	30.3	pg	27--34	
平均血红蛋白浓度(MCHC)	329	g/L	316--354	
单核细胞绝对值(MO#)	0.22	10 ⁹ /L	0.1--0.60	
单核细胞百分比(MO%)	5.7	%	3--10	
红细胞分布宽度标准差	44.1	fl	35--56	

(RDW-SD)				
红细胞分布宽度变异系数 (RDW-CV)	12.6	%	10.6--16.6	
大血小板比率	47.2	%	11--45	↑
大血小板数目	67	10 ⁹ /L	30--90	
未成熟粒细胞数目	0.00	10 ⁹ /L	0--999	
未成熟粒细胞百分比	0.0	%	0--100	
有核红细胞数目	0.000	10 ⁹ /L	0--9999	
有核红细胞百分比	0.00	/100WBC	0--9999	

***小结:**

大血小板比率偏高(47.2 %)

操作员：贺琰 检查日期:2023-11-04 检查医生:陈建国

肾功三项

项目名称	检查结果	单位	参考值	提示
肌酐(CREA)	53.00	umol/L	41--73	
尿酸(UA)	234.00	umol/L	140--340	
尿素测定 (Urea)	6.50	mmol/L	2.6--7.5	

***小结:**

未见异常

操作员：王文静 检查日期:2023-11-04 检查医生:陈建国

空腹血糖

项目名称	检查结果	单位	参考值	提示
葡萄糖(GLU)	4.80	mmol/L	3.89--6.1	

***小结:**

未见异常

操作员：王文静 检查日期:2023-11-04 检查医生:陈建国

血脂四项

项目名称	检查结果	单位	参考值	提示
动脉硬化指数	1.81		1.31--3.19	
总胆固醇(CHOL)	3.75	mmol/L	2.59--5.2	
甘油三脂(TG)	1.31	mmol/L	0.7--1.7	
低密度脂蛋白(LDL)	2.04	mmol/L	0--4.13	
高密度脂蛋白(HDL)	1.13	mmol/L	0.77--1.55	

***小结:**

未见异常

操作员：王文静 检查日期:2023-11-04 检查医生:陈建国

肝功能七项

项目名称	检查结果	单位	参考值	提示
总蛋白(T PROT)	73.6	g/L	65--85	
白蛋白(ALB)	49.60	g/L	40--55	
总胆红素(TBIL)	19.20	umol/L	0--21	
直接胆红素(DBIL)	5.1	umol/L	0--8.0	
间接胆红素(IBIL)	14.10	umol/L	0--17.39	
丙氨酸氨基转移酶(ALT)	19.00	U/L	7--40	
门冬氨酸氨基转移酶(AST)	31.00	U/L	13--35	

***小结:**

未见异常

操作员：王文静 检查日期:2023-11-04 检查医生:陈建国

大同现代医学检验实验室

液基薄层细胞学图文报告

ID: 2023090934

病理号: 087199

姓名: 祖秀梅

性别: 女

年龄: 52岁

送检科室: 体检科

电话号码: 13994351979

床号:

病历号:

体检号: 2304110687

送检医院: 大同瑞慈康复体检

送检日期: 2023-11-04

末次月经:

送检医生:

采样日期:

报告日期: 2023-11-05

标本满意度: 满意

细胞量: >40%

红细胞:

经期样本:

颈管细胞:

化生细胞:

鳞状细胞:

宫颈柱状细胞:

未见上皮内病变/恶性细胞:

正常范围内:

良性反应性改变:

- 炎症:
 - 轻度:
 - 中度:
 - 重度:
- 放疗:
- 妊娠:
- 萎缩性:
- 宫内避孕器:
- 其他:

病原体: 滴虫感染: 念珠菌感染: 细菌感染:

提示 HPV 感染: 疱疹病毒感染:

鳞状上皮细胞分析:

非典型鳞状细胞:

- 倾向上皮内瘤变:
- 倾向良性反应性改变:
- 不能明确意义(ASC-US):
- 不排除高度病变(ASC-H):

上皮内低度病变: 鳞癌:

上皮内高度病变:

- CIN2:
- CIN3:

腺上皮细胞分析:

非典型腺细胞:

- 宫内膜:
- 来源不明:

非典型腺细胞(宫颈管):

- 倾向原位腺癌:
- 不能明确意义:
- 倾向良性反应性改变:

腺癌:

- 宫颈管:
- 宫内膜:
- 其它:

炎细胞:

- 轻度:
- 中度:
- 重度:

可疑腺癌:

诊断意见: 未见上皮内病变或恶性细胞 (NILM)。

建议:

报告医师: 张荣生

地址: 大同市魏都大道 79 号, 本报告医师签字后有效
咨询: 0352-2830587 4006-122-995

妇科细胞学是筛查项目, 出于技术原因, 可能会有假阴性结果, 本检测仅对来样负责, 如果对结果有疑义, 请在收到报告 7 天内与我们联系。

大同瑞慈康复医院 12导联心电图报告

祖秀梅 女 52岁 体检号:421126

病床号:

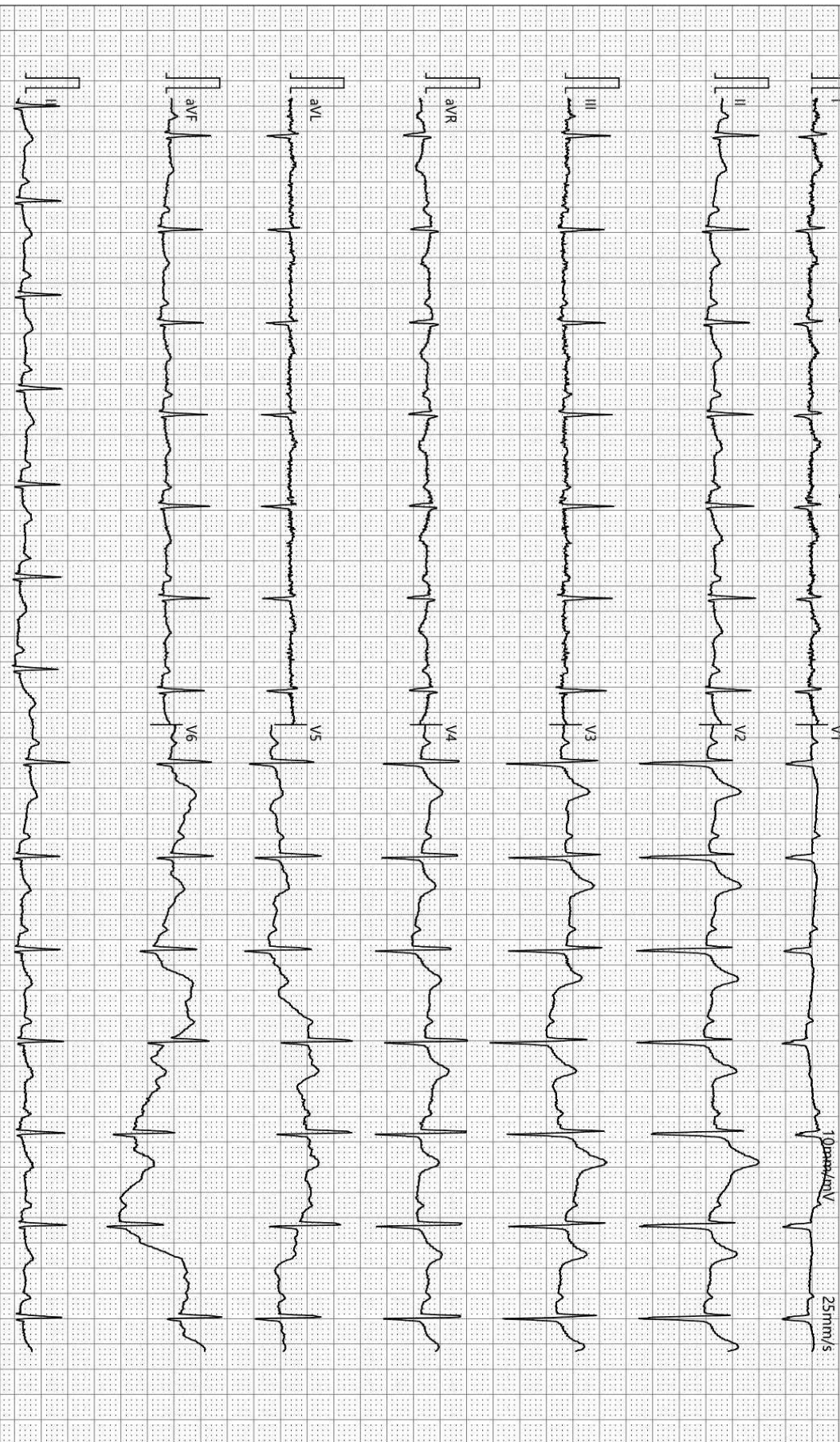
诊断结果:

- 1. 窦性心律
- 2. 心电轴右偏

诊断医生:

同古碑

HR : 80bpm [60 ~ 100bpm]
 P : 95ms [0 ~ 110ms]
 PR : 163ms [120 ~ 200ms]
 QRS : 93ms [60 ~ 100ms]
 QT/QTc : 373/433ms [320 ~ 440/0 ~ 460ms]
 P/QRS/T : 63/91 / 1/50deg. [0 ~ 75/-30 ~ 90/0 ~ 75deg]
 RV5/VI : 0.806/0.480mV [0.0 ~ 2.5/0.0 ~ 2.0mV]



检查时间:2023-11-04 09:47:00

诊断时间:2023-11-04 09:59:03

SEMIP V1.90

仅供临床参考

双源 CT 诊断图文报告

流水号: 2304110687

影像号: CT20231104042

姓名: 祖秀梅

年龄: 52 岁

性别: 女

检查设备: 西门子量子双源 CT

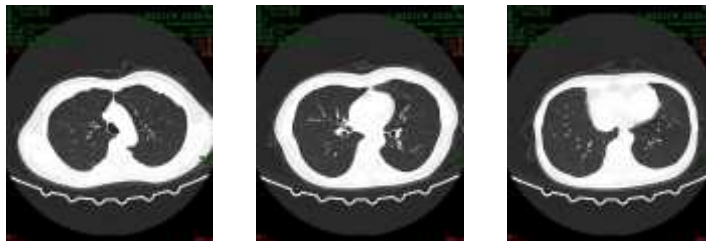体检号: 421126

申请医院: 本院

体检科室: 体检科

检查部位: CT 检查

经典图像:



影像所见:

胸廓对称, 骨性肋骨完整, 胸壁软组织结构良好, 两肺支气管血管纹理走行分布良好, 支气管束结构清晰, 双肺通气良好。肺门结构未见异常。纵隔无偏移, 段以上支气管通畅。心影及大血管形态结构正常, 纵隔内未见肿大淋巴结。胸膜未见异常。

影像诊断:

胸部未见明显异常

报告医师: 剧艳军

检查日期: 2023-11-05

审核医师: 剧艳军

报告日期: 2023-11-05

超声诊断图文报告

流水号: 2304110687

影像号: 1440143

姓名: 祖秀梅

年龄: 52 岁

性别: 女

检查设备: Vivid E95

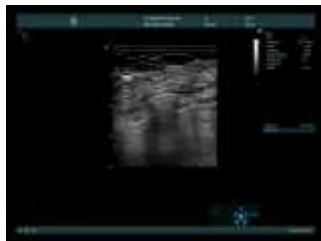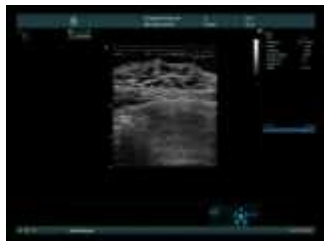体检号: 421126

申请医院: 本院

体检科室: 体检科

检查部位: 乳腺彩超

经典图像:



影像所见:

双侧乳腺腺体层次清晰, 右乳腺体厚 0.9cm, 左乳腺体厚 0.8cm, 乳导管未见扩张, 未见明显占位性病变, CDFI: 未见异常血流信号。

双侧腋下未见明显肿大淋巴结。

影像诊断:

双侧乳腺未见明显异常

报告医师: 李霞

检查日期: 2023-11-04

审核医师: 李霞

报告日期: 2023-11-04

超声诊断图文报告

流水号: 2304110687

影像号: 1440175

姓名: 祖秀梅

年龄: 52 岁

性别: 女

检查设备: Vivid E95

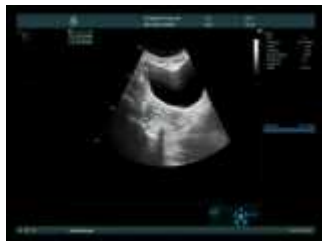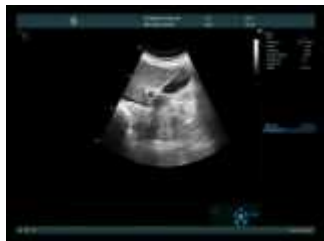体检号: 421126

申请医院: 本院

体检科室: 体检科

检查部位: 全腹彩超

经典图像:



影像所见:

肝脏大小形态正常, 包膜光滑完整, 实质回声均匀, 肝内管道系统走行清晰, 门静脉及肝内胆管不扩张。

胆囊大小形态正常, 壁不厚、光滑, 囊内透声好, 肝外胆管不扩张。

胰腺大小形态正常, 实质回声均匀, 主胰管不扩张。

脾脏大小形态正常, 实质回声均匀, 脾门静脉不宽。

双肾大小形态正常, 皮髓质分界清晰, 集合系统未见分离, 双侧输尿管未见扩张。

膀胱充盈佳, 未见明显异常。

绝经后子宫, 大小约 5.0*3.7*2.7cm, 肌壁回声均匀, 内膜线清晰, 厚 0.5cm, 宫颈厚约 2.0cm, 双侧附件区未见异常。

影像诊断:

子宫内膜略增厚 建议妇科检查

报告医师: 李霞

检查日期: 2023-11-04

审核医师: 李霞

报告日期: 2023-11-04



大同市医学影像研究中心

注: 本报告仅供临床医生参考!

地址: 大同市魏都大道 79 号。若有疑问, 请致电: 0352---2830580