



2304110638

大同瑞慈健康体检

报 告 册

体检编号	421077	工号	128
姓名	柴文军		
性别	男	年龄	52岁
单位	中国人寿保险股份有限公司		
部门	中国人寿保险股份有限公司大同		
联系电话	18303421855		
体检日期	2023-12-03		

尊敬的柴文军先生您好！

首先，瑞慈健康体检全体员工欢迎您的光临，并对您的信任表示衷心的感谢！

您于 2023-12-03 （体检编号：421077）完成健康检查，本机构的各科医生已根据您的体检项目及结果，汇总成此份健康体检报告，并经总检医生审核。据此提出对您健康状况的综合分析及建议。

瑞慈健康体检倡导“大健康、大康复”，提出“健康是第一财富（Rich）”的人文理念。希望您仔细阅读并妥善地保管此份健康体检报告，并认真关注报告中的提示与建议，若您对报告内容有任何疑问，可直接与瑞慈健康体检客服部联系，进一步咨询。

健康体检咨询电话：**0352-2824444**

客户服务咨询电话：**0352-2830597**

400-6112995

瑞慈健康体检报告由下列内容组成：

第一部分：主检报告

第二部分：分科分项结果

第三部分：检验报告

第四部分：附表

主检报告

检查综述

- 1、【身高、体重、血压】 (1) 血压 143/98：本次测量血压偏高
- 2、【尿液分析+尿沉渣】 粘液丝偏高(1 /HP)
- 3、【全腹彩超】 1. 胆囊结石 多发 2. 左肾囊肿
- 4、【动脉硬化检测】 外周动脉僵硬度增高

医生建议

【本次测量血压偏高】：

- (1) 高血压是指收缩期和（或）舒张期动脉血压高于正常，并连续三次不同日测量，血压都高于正常标准，可确定患高血压病。
- (2) 高血压的发病与遗传、精神过度紧张、肥胖、吸烟、酗酒、嗜盐等因素有关。血压持久增高，可导致心、脑、肾等脏器的损害。
- (3) 原发性高血压由于目前原因不明（部分与遗传有关），须终身服药降压。高血压主要危害心、脑血管和肾脏。一旦确诊“高血压”就要终生服药。
- (4) 平时应低盐（每天 5~10g）、低脂饮食（少吃动物脂肪与内脏）；忌烟限酒。遵照医嘱坚持服药，定期测量血压，宜控制在 140/90mmHg 以下，若合并有糖尿病和肾病，要把血压控制在 130/80mmHg 以下。
- (5) 血压到正常水平时，说明此时选用的降压药和治疗方案基本合适，但并不意味着高血压已被“治愈”，应坚持治疗。若盲目自行停药或间断服药，常会使血压波动很大，而加重心、脑、肾和血管的损害。
- (6) 建议您密切关注血压，保持心情舒畅，劳逸结合，适量运动，控制体重，避免过度劳累、情绪激动等。改进生活方式，适当低盐、低脂、低胆固醇饮食，戒烟酒。必要时心血管专科诊治。

【粘液丝偏高】：

- (1) 尿常规中粘液丝是由尿路中细胞分泌出来的，在有尿路感染时分泌会明显增多，且伴有炎症细胞的出现。
- (2) 粘液丝偏高，可分为生理性偏高和病理性偏高两种，生理性偏高一般是由于喝水较少导致的尿液浓缩，一般在喝水后就能达到稀释的效果。
- (3) 病理性的粘液丝偏高是由于泌尿系炎症或者是前列腺炎导致的，需要注意观察，多喝水，同时有白细胞等炎症细胞增多时，应及时服用抗感染药物治疗。如果仅有粘液丝的增多而没有白细胞等炎症细胞增多时，尿路有炎症的可能性不大。
- (4) 建议平时饮食注意清淡，多喝水，少吃油腻和辛辣的食物，要注意个人清洁卫生，勤洗阴部，注意休息。

【胆囊结石】：

- (1) 胆囊结石主要为胆固醇性结石或以胆固醇为主的混合性结石，胆囊结石主要见于成年人，女性常见，尤以经产妇和服用避孕药者常见。
- (2) 胆囊结石一般认为与胆汁淤积、胆道细菌和寄生虫感染、胆固醇代谢失调以及胆囊的运动功能失调有关。
- (3) 临床表现取决于胆石的动态、所在部位和并发症，大多数与慢性胆囊炎同时存在。主要多发于成年女性，由以中年肥胖妇女为多见。平时大多无症状，部分表现为消化不良、中上腹或右上腹饱胀感，有时胃灼热、嗝气，在饱餐或高脂饮食后更为明显。
- (4) 胆囊结石患者应少吃肥肉和胆固醇含量高的食物，如蛋黄、鱼卵、蟹黄、动物内脏等食品，不吃油炸食品。
- (5) 如有右上腹隐痛不适，应素食，右侧卧位，服用 654-2、阿托品等解痉药物，消炎利胆片、金胆片、胆通等可任选一种口服。

(6)如发生上腹剧痛，应到医院治疗，不要自己随便应用止痛药。出现黄疸时，应立即就医检查，查明黄疸原因，作相应处理，切勿拖延。

(7)除药物治疗外，有的需震波治疗、有的可作腹腔镜手术、有的则需剖腹手术，应按医生的指导选择合适的治疗方法。定期彩超复查。

【左肾囊肿】：

(1)肾囊肿是肾脏内出现大小不等的与外界不相通的囊性肿块的总称。肾囊肿属于良性肿瘤，在肾囊性疾病中以单纯性肾囊肿最为常见。其发生原因尚可能与先天性肾小球、肾小管结构异常和后天性损伤感染有关。

(2)单纯性肾囊肿大多数无症状，常在体检彩超时被发现。一般直径大于 5cm 或者合并感染、破裂、出血时才引起症状，主要表现为腰腹部或背部胀痛，当出现并发症时疼痛加重。

(3)肾囊肿直径小于 4cm，无肾盂肾盏明显受压，无感染、恶变、高血压及症状不明显者，只需密切随访观察，定期彩超检查。

(4)肾囊肿多数是先天性的，对人体健康没有多大影响，不会癌变，可以工作，可以运动，生活上没什么要特别注意的地方。其发病率可随年龄增长而增高，50 岁以上的人有 50%可以发现这种囊肿，借助彩超、CT 可确诊。

(5)首次发现，建议作 MRI 或 CT 检查，以排除肾内其它占位性病变。

(6)过大的囊肿，对肾脏本身或周围的器官有压迫症状的，或有炎症的，往外科治疗。定期复查。

【外周动脉僵硬度增高】：

(1)动脉硬化是全身性粥样硬化在肢体局部表现，是全身性动脉内膜及其中膜呈退行性、增生性改变，使血管壁变硬缩小，失去弹性，从而继发血栓形成致使远端血流量进行性减少或中断。

(2)要均衡饮食，要防止其他疾病引起的动脉粥样硬化，如糖尿病、肥胖、高血压。少吃含油脂和胆固醇多的食品，减少盐的摄入，多吃富含高密度脂蛋白的鱼类、海鲜。戒烟限酒，控制体重，保持良好的心态。通过适量的运动，可以明显改善动脉粥样硬化。必要时内科咨询及诊治。

汇总医生： 丁昊炜

主检日期： 2023-12-04

主检医生：

分科结果

身高、体重、血压

项目名称	检查结果	项目名称	检查结果
身高	160cm	体重	55kg
血压	143/98mmHg		

***小结：**

(1) 血压 143/98：本次测量血压偏高

操作员：赵婉如

检查日期:2023-12-03

检查医生：名燕凌

检验报告

尿液分析+尿沉渣

项目名称	检查结果	单位	参考值	提示
白细胞尿	0	个/ul	0--13	
上皮细胞(EC)	0	/HP	0--28	
管型(CAST)	0	个/ul	0--1	
霉菌(尿)	0	/HP	0--0	
结晶	0	/HP	0--10	
透明度(CLA)	清亮			
胆红素(BIL)	-		阴性	
隐血(ERY)	-		阴性	
小圆上皮细胞(SRC)	0	个/ul	0--0	
维生素C	-		阴性	
异常红细胞	0	个/ul	0--3	
红细胞(正常)	0	个/ul	0--6	
鳞状上皮细胞	0	个/ul	0--0	
粘液丝	1	个/ul	0--0	↑
颜色(Colour)	淡黄色			
尿葡萄糖(GLU)	-		阴性	
酮体(KET)	-		阴性	
比重(SG)	1.020		1.003--1.030	
酸碱度(PH)	6.0		4.5--8.0	
尿蛋白质(PRO)	-		阴性	
尿胆原(URO)	-		阴性	
亚硝酸盐(NIT)	-		阴性	
红细胞(尿)(RBC)	0	个/ul	0--6	
尿白细胞(LEU)	-		阴性	

*小结:

粘液丝偏高(1 /HP)

操作员：李佳敏 检查日期:2023-12-03 检查医生:陈建国

血常规（五分类）

项目名称	检查结果	单位	参考值	提示
白细胞(WBC)	5.68	10 ⁹ /L	3.5--9.5	
淋巴细胞绝对值(LY#)	2.19	10 ⁹ /L	1.1--3.2	
淋巴细胞百分比(LY%)	38.6	%	20--50	
中性粒细胞绝对值(GR#)	3.16	10 ⁹ /L	1.8--6.3	
中性粒细胞百分比(GR%)	55.6	%	40--75	
嗜碱性粒细胞绝对值(BA#)	0.04	10 ⁹ /L	0--0.06	
嗜碱性粒细胞百分比(BA%)	0.7	%	0--1.0	
嗜酸性粒细胞绝对值(EO#)	0.07	10 ⁹ /L	0.02--0.52	
嗜酸性粒细胞百分比(EO%)	1.3	%	0.4--8.0	
血小板(PLT)	153	10 ⁹ /L	125--350	
血小板分布宽度(PDW)	16.3	%	15--17	
平均血小板体积(MPV)	11.4	fl	6.0--14.0	
血小板压积(PCT)	0.175	%	0.11--0.28	
红细胞(RBC)	4.88	10 ¹² /L	4.3--5.8	
血红蛋白	150	g/L	130--175	
红细胞压积(HCT)	44.3	%	40--50	
红细胞平均体积(MCV)	90.8	fl	82--100	
平均血红蛋白含量(MCH)	30.7	pg	27--34	
平均血红蛋白浓度(MCHC)	338	g/L	316--354	
单核细胞绝对值(MO#)	0.22	10 ⁹ /L	0.1--0.60	
单核细胞百分比(MO%)	3.8	%	3--10	
红细胞分布宽度标准差	42.7	fl	35--56	

(RDW-SD)				
红细胞分布宽度变异系数 (RDW-CV)	12.4	%	10.6--16.6	
大血小板比率	36.8	%	11--45	
大血小板数目	56	10 ⁹ /L	30--90	
未成熟粒细胞数目	0.00	10 ⁹ /L	0--999	
未成熟粒细胞百分比	0.1	%	0--100	
有核红细胞数目	0.000	10 ⁹ /L	0--9999	
有核红细胞百分比	0.00	/100WBC	0--9999	

***小结:**

未见异常

操作员：梁可欣 检查日期:2023-12-03 检查医生:陈建国

肾功三项

项目名称	检查结果	单位	参考值	提示
肌酐(CREA)	97.00	umol/L	57--97	
尿酸(UA)	277.00	umol/L	200--420	
尿素测定 (Urea)	5.50	mmol/L	3.1--8.0	

***小结:**

未见异常

操作员：王文静 检查日期:2023-12-03 检查医生:陈建国

空腹血糖

项目名称	检查结果	单位	参考值	提示
葡萄糖(GLU)	6.04	mmol/L	3.89--6.1	

***小结:**

未见异常

操作员：王文静 检查日期:2023-12-03 检查医生:陈建国

血脂四项

项目名称	检查结果	单位	参考值	提示
动脉硬化指数	1.58		1.31--3.19	
总胆固醇(CHOL)	4.52	mmol/L	2.59--5.2	
甘油三脂(TG)	1.47	mmol/L	0.7--1.7	
低密度脂蛋白(LDL)	2.32	mmol/L	0--4.13	
高密度脂蛋白(HDL)	1.47	mmol/L	0.77--1.55	

***小结:**

未见异常

操作员：王文静 检查日期:2023-12-03 检查医生:陈建国

肝功能七项

项目名称	检查结果	单位	参考值	提示
总蛋白(T PROT)	71.3	g/L	65--85	
白蛋白(ALB)	47.10	g/L	40--55	
总胆红素(TBIL)	16.70	umol/L	0--26	
直接胆红素(DBIL)	3.9	umol/L	0--8.0	
间接胆红素(IBIL)	12.80	umol/L	0--17.39	
丙氨酸氨基转移酶(ALT)	19.00	U/L	9--50	
门冬氨酸氨基转移酶(AST)	19.00	U/L	15--40	

***小结:**

未见异常

操作员：王文静 检查日期:2023-12-03 检查医生:陈建国

大同瑞慈康复医院 12导联心电图报告

柴文军 男 52岁 体检号:421077

病床号:

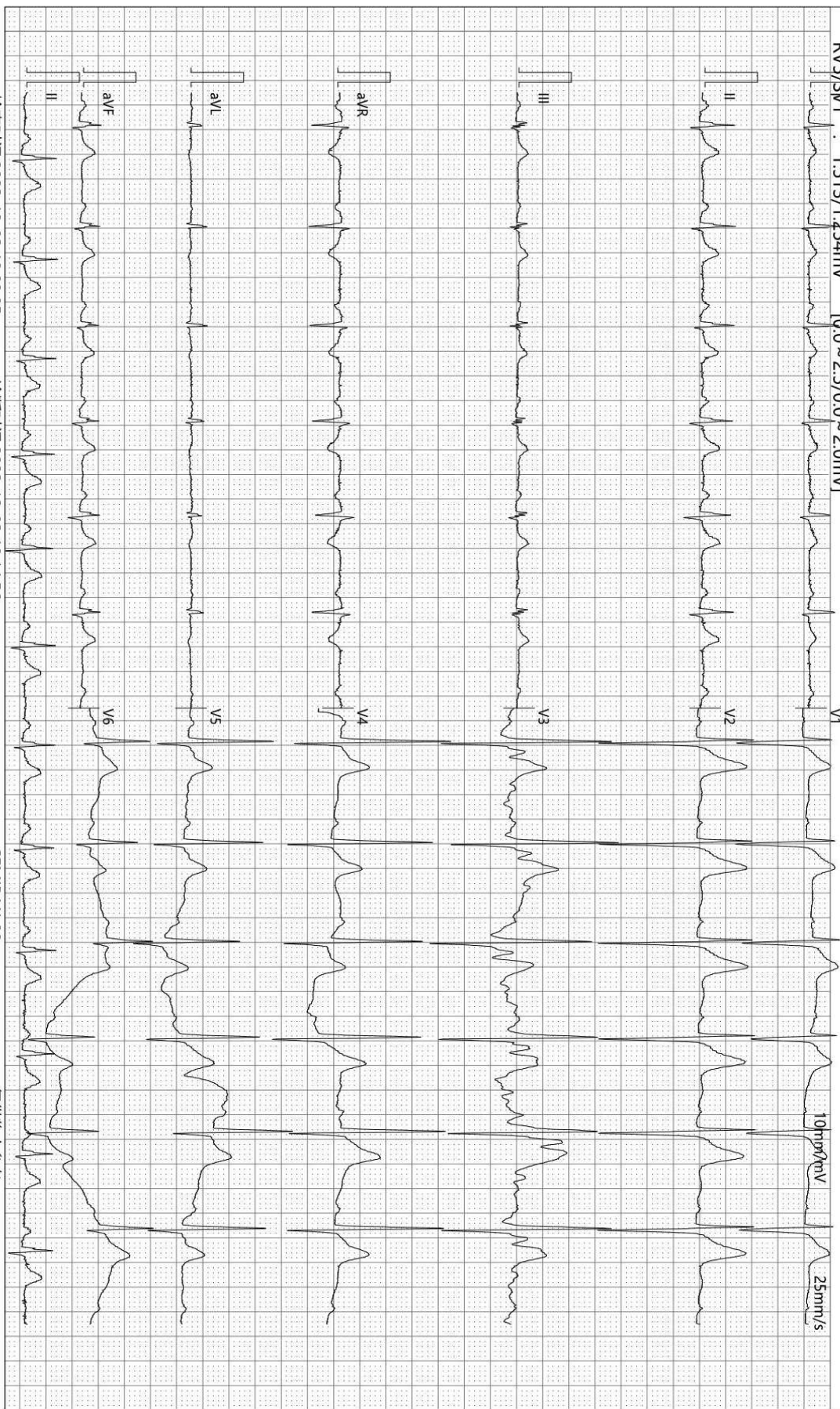
诊断结果:

- 1.窦性心律
- 2.正常心电图

诊断医生:

张之生

HR	: 74bpm	[60 ~ 100bpm]
P	: 102ms	[0 ~ 110ms]
PR	: 171ms	[120 ~ 200ms]
QRS	: 89ms	[60 ~ 100ms]
QT/QTc	: 344/383ms	[320 ~ 440/0 ~ 450ms]
P/QRS/T	: 53/46/64deg.	[0 ~ 75/-30 ~ 90/0 ~ 75deg]
RV5/SV1	: 1.513/1.254mV	[0.0 ~ 2.5/0.0 ~ 2.0mV]



检查时间:2023-12-03 10:09:05

诊断时间:2023-12-03 10:14:56

SEMIP V1 90

仅供临床参考

Text




大同瑞慈健康体检

颅内多普勒血流图 (TCD) 检查报告单


姓名: 柴文军 性别: 男 年龄: 52 岁 检查号: 2304110638
 申请科室: 体检科 申请医师: 李菊蓉 检查类型: 颅内血管 床号:

LVA 70mm(深度) PW 2MHz
100




Vs:45.5 Vd:25.7 Vm:32.3
 PI:0.62 RI:0.44 S/D:1.77

RVA 71mm(深度) PW 2MHz
100



Vs:43.9 Vd:23.6 Vm:30.4
 PI:0.67 RI:0.46 S/D:1.86

BA 80mm(深度) PW 2MHz
100



Vs:45.1 Vd:22.8 Vm:30.2
 PI:0.74 RI:0.50 S/D:1.98

Vs: Vd: Vm:
 PI: RI: S/D:

Vs: Vd: Vm:
 PI: RI: S/D:

Vs: Vd: Vm:
 PI: RI: S/D:

医生意见

结论: 椎-基底动脉脑血管超声未见异常。

李菊蓉

检查日期: 2023-12-03

本报告单仅提供临床参考

双源 CT 诊断图文报告

流水号: 2304110638

影像号: CT20231203025

姓名: 柴文军

年龄: 52 岁

性别: 男

检查设备: 西门子量子双源 CT

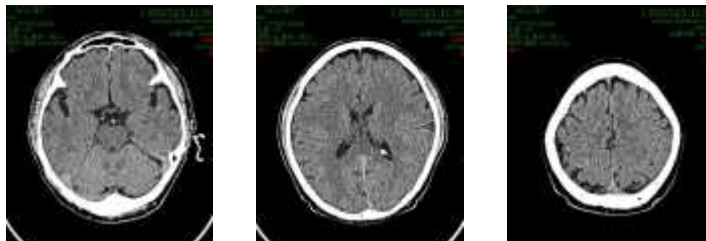体检号: 421077

申请医院: 本院

体检科室: 体检科

检查部位: CT 检查

经典图像:



影像所见:

颅脑结构双侧对称, 脑实质内未见异常密度。中线结构居中。脑沟、裂、池及脑室系统等未见异常。

影像诊断:

颅脑未见明显异常

报告医师: 剧艳军

检查日期: 2023-12-03

审核医师: 剧艳军

报告日期: 2023-12-03

超声诊断图文报告

流水号: 2304110638

影像号: 1470951

姓名: 柴文军

年龄: 52 岁

性别: 男

检查设备: Vivid E95

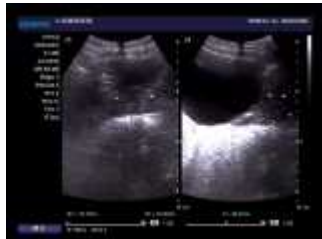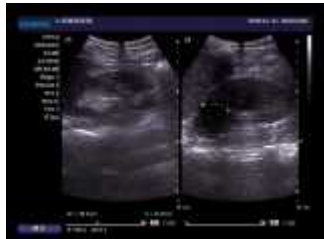体检号: 421077

申请医院: 本院

体检科室: 体检科

检查部位: 全腹彩超

经典图像:



影像所见:

肝脏大小形态正常, 包膜光滑完整, 实质回声均匀, 肝内管道系统走行清晰, 门静脉及肝内胆管不扩张。

胆囊大小形态正常, 壁不厚、光滑, 囊内透声好, 其内探及数个强回声团, 较大直径约 1.0cm, 后伴声影, 肝外胆管不扩张。

胰腺大小形态正常, 实质回声均匀, 主胰管不扩张。

脾脏大小形态正常, 实质回声均匀, 脾门静脉不宽。

双肾大小形态正常, 皮髓质分界清晰, 于左肾探及数个囊性结构, 较大约 4.0*3.6cm, 边界清, 集合系统未见分离, 双侧输尿管未见扩张。

膀胱充盈尚可, 壁光滑, 内清晰。

前列腺形态正常, 大小约 3.4*2.8*2.8cm, 实质回声欠均匀。

影像诊断:

1. 胆囊结石 多发
2. 左肾囊肿

报告医师: 李菊蓉

检查日期: 2023-12-03

审核医师: 李菊蓉

报告日期: 2023-12-03