



2304110535

大同瑞慈健康体检

报 告 册

体检编号	420974	工号	25
姓名	伊成渊		
性别	男	年龄	34岁
单位	中国人寿保险股份有限公司		
部门	中国人寿保险股份有限公司大同		
联系电话	13191125105		
体检日期	2024-05-24		

尊敬的伊成渊先生您好！

首先，瑞慈健康体检全体员工欢迎您的光临，并对您的信任表示衷心的感谢！

您于 2024-05-24 （体检编号：420974）完成健康检查，本机构的各科医生已根据您的体检项目及结果，汇总成此份健康体检报告，并经总检医生审核。据此提出对您健康状况的综合分析及建议。

瑞慈健康体检倡导“大健康、大康复”，提出“健康是第一财富（Rich）”的人文理念。希望您仔细阅读并妥善地保管此份健康体检报告，并认真关注报告中的提示与建议，若您对报告内容有任何疑问，可直接与瑞慈健康体检客服部联系，进一步咨询。

健康体检咨询电话：**0352-2824444**

客户服务咨询电话：**0352-2830597**
400-6112995

瑞慈健康体检报告由下列内容组成：

第一部分：主检报告

第二部分：分科分项结果

第三部分：检验报告

第四部分：附表

主检报告

检查综述

- 【血常规（五分类）】 大血小板比率偏高(48.9 %)
- 【肾功三项】 尿素测定 (Urea) 偏高(8.80 mmol/L)
- 【血脂四项】 甘油三脂(TG)偏高(1.90 mmol/L)
- 【尿液分析+尿沉渣】 隐血(ERY)+-
- 【CT检查】 右肺下叶纤维钙化灶
- 【全腹彩超】 1.肝内高回声结节 考虑肝血管瘤 2.胆囊附壁结晶 3.前列腺增生伴钙化
- 【动脉硬化检测】 双侧下肢静态 ABI 未见异常； 双侧外周动脉僵硬度增高。

医生建议

【大血小板比率偏高】：

(1)供内科结合临床参考。

【尿素测定 (Urea) 偏高】：

(1)建议内科进一步复查。

【甘油三脂(TG)偏高】：

- 甘油三酯是甘油和脂肪酸所构成的有机化合物，甘油三酯测定是脂类代谢的重要指标之一。
- 甘油三酯增高与冠心病的发生有着重要的相关性，随年龄增大而有上升的趋势，其增高最常见于高脂和过量糖类饮食、肥胖等。
- 甘油三酯主要功能是为机体提供能量，其正常值在 0.7-1.7mmol/L 之间，1.7-2.29mmol/L 为边缘增高，提示应该注意饮食和运动了。
- 甘油三酯大于 2.3mmol/L，就称为高甘油三酯血症。甘油三酯增高虽然不会直接导致血管斑块的形成，但也会间接引起心脑血管疾病风险增加，同时，当甘油三酯大于 5.6mmol/L 时，还会增加急性胰腺炎的风险，所以降低甘油三酯的基础主要是控制饮食，饮食控制不佳可以选择药物治疗。
- 生活方式的干预是控制甘油三酯水平升高的基础，包括减重，增加运动量，限制酒精摄入以及避免食用果糖和高碳水化合物食物。多食蔬菜水果，定期复查。
- 明显增高者在医师的指导下使用降脂药物治疗，首选他汀和贝特类药物。

【隐血 (ERY)+-】：

- 尿隐血可分为肉眼血尿和镜下血尿。肉眼血尿是指肉眼能见到血色的尿，尿液呈洗肉水色或血色，通常在 1000ml 尿中含有 1ml 血液即肉眼可见。镜下血尿是指尿的颜色正常，通过显微镜可以观察到尿液中含红细胞，通常离心沉淀后的尿液镜检每高倍视野有红细胞 3 个以上。
- 尿隐血是泌尿系疾病常见的症状之一，生理情况下女性生理期、运动后等都可以引起，病理情况下大多是由泌尿系统疾病引起，如泌尿系炎症、尿路结石等，也有一些血尿是由全身性疾病或泌尿系统邻近器官所致。
- 需要指出的是：尿液呈红色并不都是血尿，有些药物、食物都能使尿液呈红色、橙色或褐色；由于严重创伤、错误输血等大量红细胞或组织破坏，也可导致血红蛋白或肌红蛋白尿。
- 建议往泌尿外科进一步复查，以明确诊断。

【右肺下叶纤维钙化灶】：

(1) 建议呼吸科诊断治疗

【肝内高回声结节&肝血管瘤】：

(1) 建议肝胆外科诊断治疗。

(2) 肝血管瘤是肝脏常见的良性肿瘤，属先天性发育异常。

(3) 肝血管瘤如 5CM 以下，静止不发展无任何自觉症状，一般不需要特殊治疗。如体积增大，可压迫周围器官（胆、胰、胃等），出现上腹饱胀感；若加速增大，为防止破裂大出血应手术切除。

(4) 日常生活中应注意保持心情舒畅，切忌大怒大暴。多吃蔬菜水果，进食不宜过饱，宜食清淡富含营养的食物，保持大便通畅，防止便秘。

(5) 不宜做剧烈运动，可做低强度运动，防止过度用力，以免增加腹腔压力。

(6) 首次发现，应往肝胆外科复查，除外肝内其它占位性病变。定期进行肝脏彩超超检查，追踪比较，若无变化可继续观察，无需作特殊处理。若瘤体增大或有症状者，应及时诊治。

【前列腺增生伴钙化】：

(1) 前列腺增生又称前列腺肥大，增生的腺体位于膀胱颈部，会使尿路梗阻，引起尿频和排尿困难，严重影响患者的生活质量，是中老年男性的常见疾病。建议往泌尿科咨询，结合临床诊治。

(2) 1、前列腺钙化斑大多数是由于前列腺炎症之后，前列腺内部组织局部出现了纤维化、钙质沉积而引起的。多数患者都是在体检时通过彩超检查时发现的，一般情况没有不适症状不需治疗。2、部分患者如有不适症状，建议前往泌尿科诊断治疗。

【胆囊附壁结晶】：

(1) 胆囊壁胆固醇结晶是指胆固醇沉积于胆囊壁粘膜下形成的一种病变，很容易引起胆结石，多与高脂肪、高胆固醇的食物、工作紧张、饮食不规律等因素有关。建议平时注意饮食宜清淡有营养，多饮水，多食新鲜蔬菜水果，必要时中西医结合治疗。

【外周动脉僵硬度增高】：

(1) 动脉硬化是全身性粥样硬化在肢体局部表现，是全身性动脉内膜及其中膜呈退行性、增生性改变，使血管壁变硬缩小，失去弹性，从而继发血栓形成致使远端血流量进行性减少或中断。

(2) 要均衡饮食，要防止其他疾病引起的动脉粥样硬化，如糖尿病、肥胖、高血压。少吃含油脂和胆固醇多的食品，减少盐的摄入，多吃富含高密度脂蛋白的鱼类、海鲜。戒烟限酒，控制体重，保持良好的心态。通过适量的运动，可以明显改善动脉粥样硬化。必要时内科咨询及诊治。

汇总医生： 樊兴国

主检日期： 2024-05-27

主检医生：

分科结果

身高、体重、血压

项目名称	检查结果	项目名称	检查结果
身高	165cm	体重	63kg
血压	137/85mmHg		

***小结：**

未见异常

操作员：陈红锦

检查日期：2024-05-24

检查医生：名燕凌

检验报告

尿液分析+尿沉渣

项目名称	检查结果	单位	参考值	提示
白细胞尿	1	个/ul	0--13	
上皮细胞(EC)	0	/HP	0--28	
管型(CAST)	0	个/ul	0--1	
霉菌(尿)	0	/HP	0--0	
结晶	0	/HP	0--10	
透明度(CLA)	清亮			
胆红素(BIL)	-		阴性	
隐血(ERY)	+-		阴性	
小圆上皮细胞(SRC)	0	个/ul	0--0	
维生素C	-		阴性	
异常红细胞	0	个/ul	0--3	
红细胞(正常)	0	个/ul	0--6	
鳞状上皮细胞	0	个/ul	0--0	
粘液丝	0	个/ul	0--0	
颜色(Colour)	淡黄色			
尿葡萄糖(GLU)	-		阴性	
酮体(KET)	-		阴性	
比重(SG)	1.005		1.003--1.030	
酸碱度(PH)	6.0		4.5--8.0	
尿蛋白质(PRO)	-		阴性	
尿胆原(URO)	-		阴性	
亚硝酸盐(NIT)	-		阴性	
红细胞(尿)(RBC)	0	个/ul	0--6	
尿白细胞(LEU)	-		阴性	

*小结:

隐血(ERY)+-

操作员：赵伟 检查日期：2024-05-24 检查医生：陈建国

血常规（五分类）

项目名称	检查结果	单位	参考值	提示
白细胞(WBC)	5.95	10 ⁹ /L	3.5--9.5	
淋巴细胞绝对值(LY#)	2.32	10 ⁹ /L	1.1--3.2	
淋巴细胞百分比(LY%)	39.0	%	20--50	
中性粒细胞绝对值(GR#)	3.10	10 ⁹ /L	1.8--6.3	
中性粒细胞百分比(GR%)	52.1	%	40--75	
嗜碱性粒细胞绝对值(BA#)	0.02	10 ⁹ /L	0--0.06	
嗜碱性粒细胞百分比(BA%)	0.3	%	0--1.0	
嗜酸性粒细胞绝对值(EO#)	0.20	10 ⁹ /L	0.02--0.52	
嗜酸性粒细胞百分比(EO%)	3.4	%	0.4--8.0	
血小板(PLT)	150	10 ⁹ /L	125--350	
血小板分布宽度(PDW)	16.4	%	15--17	
平均血小板体积(MPV)	13.2	fl	6.0--14.0	
血小板压积(PCT)	0.199	%	0.11--0.28	
红细胞(RBC)	4.88	10 ¹² /L	4.3--5.8	
血红蛋白	141	g/L	130--175	
红细胞压积(HCT)	44.6	%	40--50	
红细胞平均体积(MCV)	91.4	fl	82--100	
平均血红蛋白含量(MCH)	29.0	pg	27--34	
平均血红蛋白浓度(MCHC)	317	g/L	316--354	
单核细胞绝对值(MO#)	0.31	10 ⁹ /L	0.1--0.60	
单核细胞百分比(MO%)	5.2	%	3--10	
红细胞分布宽度标准差	43.4	fl	35--56	

(RDW-SD)				
红细胞分布宽度变异系数 (RDW-CV)	12.6	%	10.6--16.6	
大血小板比率	48.9	%	11--45	↑
大血小板数目	74	10 ⁹ /L	30--90	
未成熟粒细胞数目	0.00	10 ⁹ /L	0--999	
未成熟粒细胞百分比	0.0	%	0--100	
有核红细胞数目	0.000	10 ⁹ /L	0--9999	
有核红细胞百分比	0.00	/100WBC	0--9999	

***小结:**

大血小板比率偏高(48.9 %)

操作员：王文静 检查日期:2024-05-24 检查医生:陈建国

肾功三项

项目名称	检查结果	单位	参考值	提示
肌酐(CREA)	77.00	umol/L	57--97	
尿酸(UA)	347.00	umol/L	200--420	
尿素测定 (Urea)	8.80	mmol/L	3.1--8.0	↑

***小结:**

尿素测定 (Urea) 偏高(8.80 mmol/L)

操作员：祁佳佳 检查日期:2024-05-24 检查医生:陈建国

空腹血糖

项目名称	检查结果	单位	参考值	提示
葡萄糖(GLU)	5.02	mmol/L	3.89--6.1	

***小结:**

未见异常

操作员：祁佳佳 检查日期:2024-05-24 检查医生:陈建国

血脂四项

项目名称	检查结果	单位	参考值	提示
动脉硬化指数	2.32		1.31--3.19	
总胆固醇(CHOL)	4.53	mmol/L	2.59--5.2	
甘油三脂(TG)	1.90	mmol/L	0.7--1.7	↑
低密度脂蛋白(LDL)	2.62	mmol/L	0--4.13	
高密度脂蛋白(HDL)	1.13	mmol/L	0.77--1.55	

*小结:

甘油三脂(TG)偏高(1.90 mmol/L)

操作员：祁佳佳 检查日期:2024-05-24

检查医生:陈建国

肝功能七项

项目名称	检查结果	单位	参考值	提示
总蛋白(T PROT)	69.7	g/L	65--85	
白蛋白(ALB)	46.80	g/L	40--55	
总胆红素(TBIL)	11.60	umol/L	0--26	
直接胆红素(DBIL)	2.2	umol/L	0--8.0	
间接胆红素(IBIL)	9.40	umol/L	0--17.39	
丙氨酸氨基转移酶(ALT)	23.00	U/L	9--50	
门冬氨酸氨基转移酶(AST)	21.00	U/L	15--40	

*小结:

未见异常

操作员：祁佳佳 检查日期:2024-05-24

检查医生:陈建国

大同瑞慈康复医院 12导联心电图报告

伊成渊 男 34岁 体检号:420974

病床号:

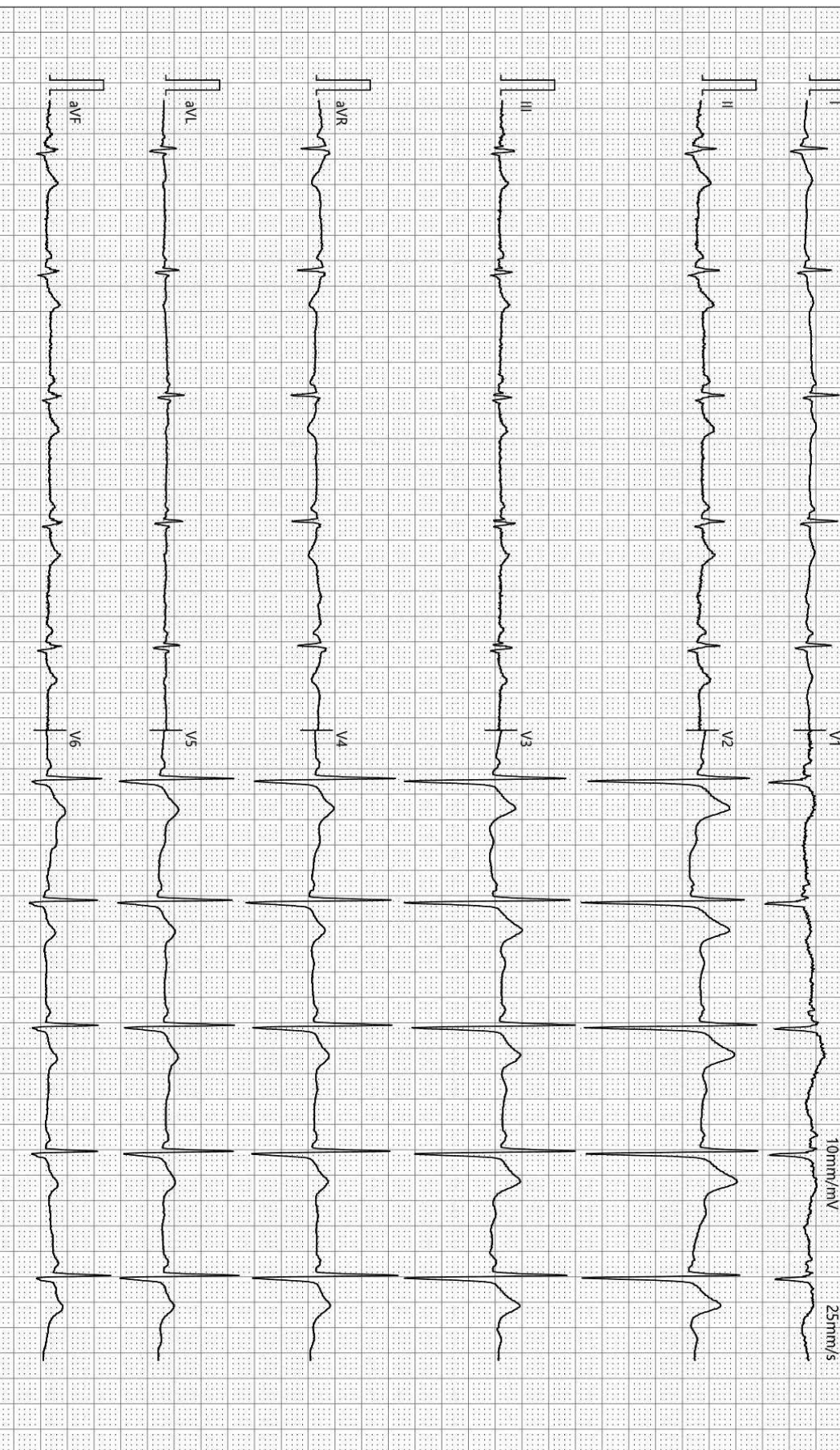
诊断结果:

- 1.窦性心律
- 2.正常心电图

诊断医生:

张生 陶志娟

HR	: 62bpm	[60 ~ 100bpm]
P	: 109ms	[0 ~ 110ms]
PR	: 138ms	[120 ~ 200ms]
QRS	: 96ms	[60 ~ 100ms]
QT/QTc	: 399/406ms	[320 ~ 440/0 ~ 450ms]
P/QRS/T	: 57/41/60deg.	[0 ~ 75/-30 ~ 90/0 ~ 75deg]
RV5/VS1	: 1.350/0.698mV	[0.0 ~ 2.5/0.0 ~ 2.0mV]



检查时间:2024-05-24 07:59:15

诊断时间:2024-05-24 08:17:00

SEMIP V1 90

仅供临床参考

Text

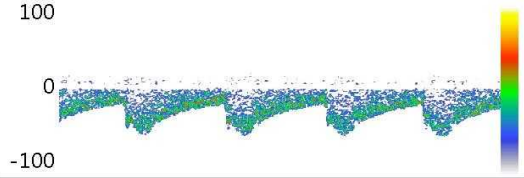


大同瑞慈健康体检

颅内多普勒血流图 (TCD) 检查报告单


姓名: 伊成渊 性别: 男 年龄: 34 岁 检查号: 2304110535
 申请科室: 体检科 申请医师: 李菊蓉 检查类型: 颅内血管 床号:

LVA 69mm(深度) PW 2MHz



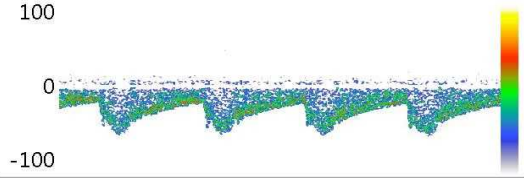
Vs:64.6 Vd:25.7 Vm:38.6
 PI:1.01 RI:0.60 S/D:2.52

RVA 60mm(深度) PW 2MHz



Vs:61.7 Vd:23.6 Vm:36.3
 PI:1.05 RI:0.62 S/D:2.61

BA 62mm(深度) PW 2MHz



Vs:62.9 Vd:23.2 Vm:36.4
 PI:1.09 RI:0.63 S/D:2.71

Vs: Vd: Vm:
 PI: RI: S/D:

Vs: Vd: Vm:
 PI: RI: S/D:

Vs: Vd: Vm:
 PI: RI: S/D:

医生意见

结论: 椎-基底动脉脑血管超声未见异常。

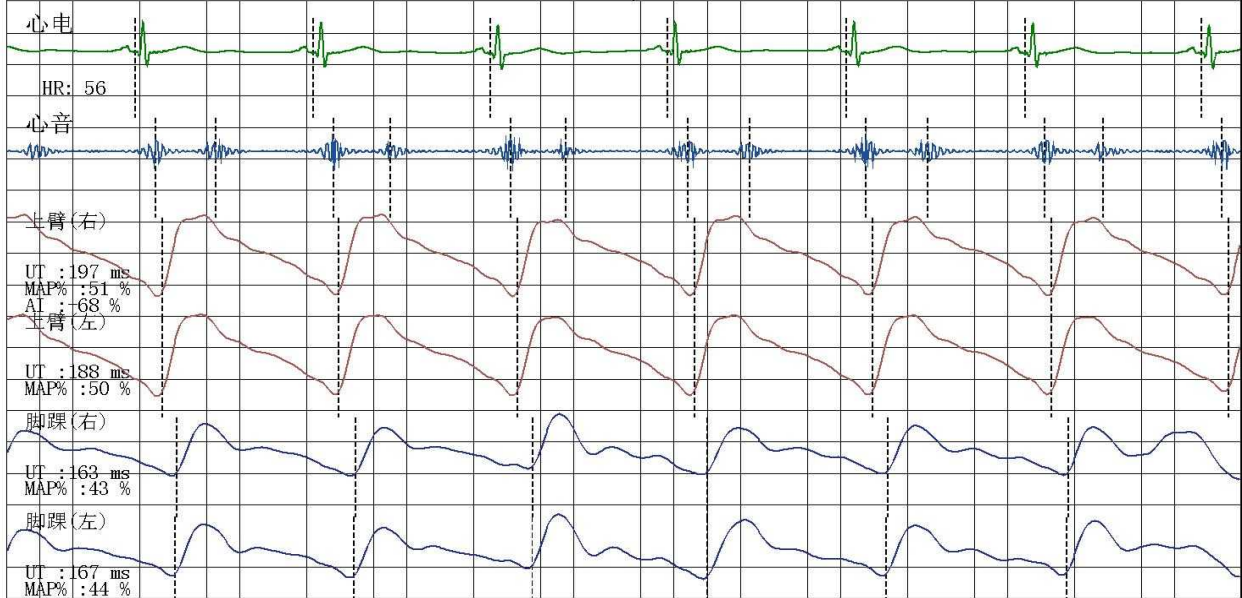李菊蓉

检查日期: 2024-05-24

本报告单仅提供临床参考

大同瑞慈健康体检 动脉阻塞与僵硬度检测报告单

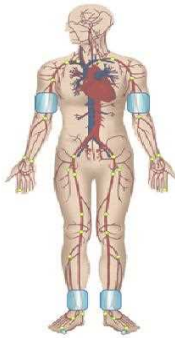
病历号: 2304110535 检查号: 587
姓名: 伊成渊 性别: 男 年龄: 34 岁
身高: 165.0 cm 体重: 63.0 kg BMI: 23.1



四肢动脉血压值 (mmHg)

上臂(右)

SBP: 136
MBP: 111
DBP: 90
PP: 46



上臂(左)

SBP: 133
MBP: 107
DBP: 88
PP: 45

脚踝(右)

SBP: 186
MBP: 146
DBP: 94
PP: 92

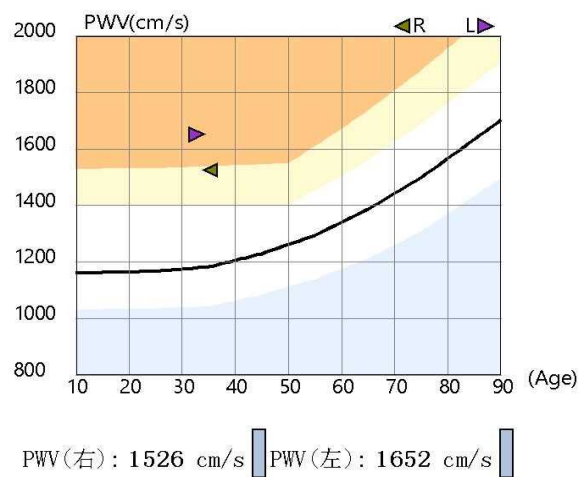
脚踝(左)

SBP: 185
MBP: 133
DBP: 84
PP: 101

动脉阻塞值

ABI (R): 1.37 ABI (L): 1.36
BAI (R): 0.73 BAI (L): 0.72

动脉硬化分析(PWV)图



检查所见

左侧上肢血压正常; 右侧上肢血压偏高; 双侧上肢血压无明显差异; 双侧上肢脉压正常; 双侧下肢血压无明显差异; 双侧下肢脉压增大; 双侧下肢静态ABI在正常范围; 左侧baPWV增快; 右侧baPWV增快; 四肢动脉脉搏波形未见异常。

诊断所见

双侧下肢静态ABI未见异常; 双侧外周动脉僵硬度增高。

操作者: 邢秀彬

医师签名: 李桂珍

检查日期: 2024-05-24

高血压判断依据《中国高血压防治指南》(第三版)
ABI判断依据《2011版美国心脏协会/美国心脏病学学会周围动脉疾病指南》
电话:

地址: 大同市平城区魏都大道79号

双源 CT 诊断图文报告

流水号: 2304110535

影像号: CT20240524009

姓名: 伊成渊

年龄: 34 岁

性别: 男

检查设备: 西门子量子双源 CT

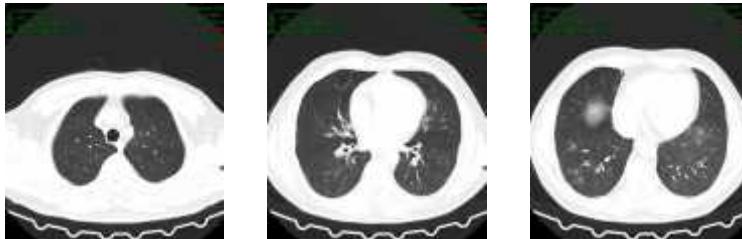体检号: 420974

申请医院: 本院

体检科室: 体检科

检查部位: CT 检查

经典图像:



影像所见:

胸廓对称, 骨性肋骨完整, 胸壁软组织结构良好, 两肺支气管血管纹理走行分布良好, 支气管束结构清晰, 双肺通气良好。右肺下叶纤维钙化斑, 肺结构牵拉紊乱。肺门结构未见异常。纵隔无偏移, 段以上支气管通畅。心影及大血管形态结构正常, 纵隔内未见肿大淋巴结。胸膜未见异常。

影像诊断:

右肺下叶纤维钙化灶

报告医师: 剧艳军

检查日期: 2024-05-26

审核医师: 剧艳军

报告日期: 2024-05-26

超声诊断图文报告

流水号: 2304110535

影像号: 1575842

姓名: 伊成渊

年龄: 34 岁

性别: 男

检查设备: Vivid E95

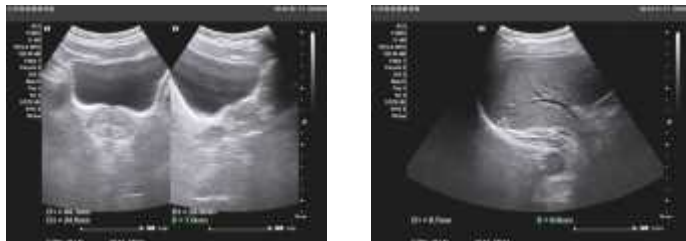体检号: 420974

申请医院: 本院

体检科室: 体检科

检查部位: 全腹彩超

经典图像:



影像所见:

肝脏大小形态正常,包膜光滑完整,右叶探及大小约 0.9*0.9cm 高回声结节,形态规则,边界清,余实质回声均匀,肝内管道系统走行清晰,门静脉及肝内胆管不扩张。

胆囊大小形态正常,壁不厚、欠光滑,囊壁探及点状强回声附着,后伴彗星尾,囊内透声好,肝外胆管不扩张。

胰腺大小形态正常,实质回声均匀,主胰管不扩张。

脾脏大小形态正常,实质回声均匀,脾门静脉不宽。

双肾大小形态正常,皮髓质分界清晰,集合系统未见分离,双侧输尿管未见扩张。

膀胱充盈尚可,壁光滑,内清晰。

前列腺形态饱满,大小约 4.4*2.9*2.5cm,实质回声欠均匀,内见直径约 0.7cm 强回声斑。

影像诊断:

1. 肝内高回声结节 考虑肝血管瘤
2. 胆囊附壁结晶
3. 前列腺增生伴钙化

报告医师: 郭丽霞

检查日期: 2024-05-24

审核医师: 郭丽霞

报告日期: 2024-05-24