



2304100562

大同瑞慈健康体检

报 告 册

体检编号	420826	工号	56
姓名	康国林		
性别	男	年龄	50岁
单位	大同市交通运输综合行政执法		
部门	大同市交通运输综合行政执法队		
联系电话	13934809028		
体检日期	2024-11-01		

尊敬的康国林先生您好！

首先，瑞慈健康体检全体员工欢迎您的光临，并对您的信任表示衷心的感谢！

您于 2024-11-01 （体检编号：420826）完成健康检查，本机构的各科医生已根据您的体检项目及结果，汇总成此份健康体检报告，并经总检医生审核。据此提出对您健康状况的综合分析及建议。

瑞慈健康体检倡导“大健康、大康复”，提出“健康是第一财富（Rich）”的人文理念。希望您仔细阅读并妥善地保管此份健康体检报告，并认真关注报告中的提示与建议，若您对报告内容有任何疑问，可直接与瑞慈健康体检客服部联系，进一步咨询。

健康体检咨询电话：**0352-2824444**

客户服务咨询电话：**0352-2830597**

400-6112995

瑞慈健康体检报告由下列内容组成：

第一部分：主检报告

第二部分：分科分项结果

第三部分：检验报告

第四部分：附表

主检报告

检查综述

- 【身高、体重、血压】 (1) 体重指数 25.80：超重
- 【空腹血糖】 葡萄糖 (GLU) 偏高 (6.39 mmol/L)
- 【血脂四项】 动脉硬化指数偏高 (3.26) 总胆固醇 (CHOL) 偏高 (5.81 mmol/L) 甘油三酯 (TG) 偏高 (4.89 mmol/L)
- 【尿液分析+尿沉渣】 维生素 C+- 鳞状上皮细胞偏高 (1 /HP) 粘液丝偏高 (12 /HP) 尿蛋白质 (PRO)+-
- 【CT 检查】 右肺下叶纤维索条粘连。
- 【颈部血管彩超】 1. 右锁骨下动脉起始处内中膜增厚 2. 左侧颈总动脉窦部内中膜稍增厚 3. 左侧椎动脉内径偏窄 阻力指数增高
- 【全腹彩超】 1. 肝囊肿 2. 轻度脂肪肝
- 【动脉硬化检测】 双侧下肢静态 ABI 未见异常； 右侧外周动脉僵硬度增高。

医生建议

【超重】：

(1) 体重指数是判断体重超标或偏低的主要指标。体重是反映和衡量一个人健康状况的重要标志之一，过胖和过瘦都不利于健康，身高体重不协调也不会给人以美感。体重的变化，还会直接反映身体长期的热量平衡状态。

(2) 当需要比较及分析一个人的体重对于不同身高的人所带来的健康影响时，体重指数是一个中立而可靠的指标。其主要适用于需要体重测试、体型肥胖和全身检查的人群。

(3) 体重指数 (BMI) 是世界卫生组织推荐的国际统一使用的肥胖分型标准，也是目前国际上常用的衡量人体胖瘦程度以及是否健康的一个标准，其计算方式为： $BMI = \text{体重 (千克)} / \text{身高 (米)}^2$ 。成人的标准值是 BMI 18.5-23.9 之间。低于 18.5 为体重指数偏低；高于 23.9 则为体重指数偏高。

(4) 一般表现为体重超重或肥胖，超重及肥胖会出现一系列代谢性疾病，如高血压、高血糖、高血脂、高尿酸血症等，所以体重指数偏高者一定要注意控制体重。

(5) 合理控制饮食，食品多样化，食物纤维可适量增加，饮食规律，避免暴饮暴食，低盐、低脂饮食为主，减少高热量食物的摄入。

(6) 加强体育锻炼，每天最少保持 30 分钟的中等强度运动。鼓励每天至少快步走 6000 步比较健康。肥胖患者不适合较剧烈的运动，会加重膝关节的负担，可以选择游泳、划船等对膝关节负荷较小的运动。

(7) 定期检查血糖、血脂、肝功、肝脏 B 超等，积极治疗基础性疾病。

(8) 减少热量摄取及增加热量消耗。强调以健康行为、饮食、运动为主的综合治疗。

【葡萄糖 (GLU) 偏高】：

(1) 正常情况下，人体中糖的分解和合成代谢处于动态平衡，保持相对恒定。血清葡萄糖是指血液中的葡萄糖浓度，是诊断糖尿病最重要检查项目之一。

(2) 空腹血糖偏高可分为生理性偏高（如餐后、高糖饮食、剧烈运动、情绪激动等均可引起一过性增高，经过休息后血糖值可以恢复正常）和病理性增高（如糖尿病、甲状腺功能亢进、库欣综合征等）。

(3) 空腹血糖生理性增高经过调整饮食结构、避免剧烈活动、控制情绪等方式后可自行缓解，血糖值可以恢复正常。

(4) 排除生理性增高因素经复查仍然增高者属于病理性增高，应及时到内分泌科复诊，明确血糖偏高的原因及所患疾病的种类。

- (5)如果是首次检查发现血糖偏高，应及时到医院内分泌科进行详细的检查及正规的治疗。
- (6)已确诊的糖尿病患者，如血糖仍较高则说明血糖控制不佳，应及时到医院内分泌科诊治，修正以往的治疗方案及改变一些不良的生活习惯。
- (7)糖尿病的治疗强调早期治疗、长期治疗、综合治疗和措施个体化，综合防治包括糖尿病教育、饮食治疗、体育锻炼、药物治疗和血糖监测五个方面。

【总胆固醇(CHOL)偏高】：

- (1)总胆固醇是脂质的主要成分之一，其数量受年龄、家族、性别、饮食、遗传等多种因素影响。总胆固醇对人体生长发育以及新陈代谢有重要的作用，正常值是2.59-5.20mmol/L。
- (2)总胆固醇升高后，会增加类脂物质的堆积，会产生更多的血管斑块，进而增加心脑血管疾病的风险。大于5.21-5.69mmol/L是胆固醇的临界偏高，即使是一个完全健康的人，只要总胆固醇>7.2mmol/L或低密度脂蛋白>4.9mmol/L，未来发生心脑血管的风险就明显增高，应该马上治疗。
- (3)总胆固醇升高根据病因可分为两大类：一是原发性，是由于遗传因素缺陷所致，另一种是继发性，可引起其升高的疾病主要有糖尿病、高血压、甲减、肝肾疾病等。
- (4)降低总胆固醇的治疗中，原发性偏高应积极应用降脂药，曾经选择他汀类药物，胆固醇不能达标的，可联合用药（如依折麦布等）。
- (5)如果总胆固醇偏高，且患者有糖尿病、高血压、甲减、肝肾疾病或者已经发生心脑血管疾病的人更应积极用药，控制降低疾病风险。
- (6)戒烟，增强运动，采用低脂、低糖饮食，少食富含脂肪、胆固醇及饱和脂肪酸的食物，多进食蔬菜、水果、豆制品、粗粮、鱼和高纤维食品。
- (7)必要时在医师指导下使用降脂药物治疗，并前往内分泌科复诊。

【动脉硬化指数偏高】：

- (1)动脉硬化指数偏高，提示动脉硬化的风险性会更高，也就是心脑血管疾病的发病率会相对较高。建议控制血脂、血糖，少吃油腻食物，多吃蔬菜水果，加强锻炼，减轻体重。

【甘油三酯(TG)偏高】：

- (1)甘油三酯是甘油和脂肪酸所构成的有机化合物，甘油三酯测定是脂类代谢的重要指标之一。
- (2)甘油三酯增高与冠心病的发生有着重要的相关性，随年龄增大而有上升的趋势，其增高最常见于高脂和过量糖类饮食、肥胖等。
- (3)甘油三酯主要功能是为机体提供能量，其正常值在0.7-1.7mmol/L之间，1.7-2.29mmol/L为边缘增高，提示应该注意饮食和运动了。
- (4)甘油三酯大于2.3mmol/L，就称为高甘油三酯血症。甘油三酯增高虽然不会直接导致血管斑块的形成，但也会间接引起心脑血管疾病风险增加，同时，当甘油三酯大于5.6mmol/L时，还会增加急性胰腺炎的风险，所以降低甘油三酯的基础主要是控制饮食，饮食控制不佳可以选择药物治疗。
- (5)生活方式的干预是控制甘油三酯水平升高的基础，包括减重，增加运动量，限制酒精摄入以及避免食用果糖和高碳水化合物食物。多食蔬菜水果，定期复查。
- (6)明显增高者在医师的指导下使用降脂药物治疗，首选他汀和贝特类药物。

【鳞状上皮细胞偏高】：

- (1)在生理情况下，机体正常的新陈代谢都会引起鳞状上皮细胞的脱离，这是一种正常的机体现象。如果长时间出现鳞状上皮细胞偏高的现象时，则有可能是尿路感染、泌尿系统结石等因素导致，应及时往泌尿外科进一步诊断治疗。

【粘液丝偏高】：

- (1)尿常规中粘液丝是由尿路中细胞分泌出来的，在有尿路感染时分泌会明显增多，且伴有炎症细胞的出现。
- (2)粘液丝偏高，可分为生理性偏高和病理性偏高两种，生理性偏高一般是由于喝水较少导致的尿液浓缩，一般在喝水后就能达到稀释的效果。
- (3)病理性的粘液丝偏高是由于泌尿系炎症或者是前列腺炎导致的，需要注意观察，多喝水，同时有白细胞等炎症细胞增多时，应及时服用抗感染药物治疗。如果仅有粘液丝的增多而没有白细胞等炎症细胞增多时，尿路有炎症的可能性不大。

(4) 建议平时饮食注意清淡，多喝水，少吃油腻和辛辣的食物，要注意个人清洁卫生，勤洗阴部，注意休息。

【尿蛋白质 (PRO)+-】：

(1) 建议专科复查，结合临床诊治。

【维生素 C+-】：

(1) 尿液中维生素 C 阳性，一般提示饮食中摄入维生素 C 含量较高的食物，引起尿液中维生素 C 呈阳性反应。建议定期复查尿常规。

【右肺下叶纤维索条粘连】：

(1) 建议呼吸内科诊断治疗。

【右锁骨下动脉起始处内中膜增厚】：

(1) 颈动脉内中膜增厚是一个超声诊断，它属于血管性疾病（动脉硬化）的早期表现，提示长期发展下去动脉硬化会形成斑块和狭窄闭塞病变。
(2) 建议改变饮食结构，适量增加运动量，减缓动脉硬化发展的速度。如果有血脂高、胆固醇高、高血压、高血糖，就要进行相应的控制和预防，通过药物的干预，避免从内中膜增厚发展成斑块，进一步形成血管狭窄和闭塞的病变。

【左侧颈总动脉窦部内中膜稍增厚】：

(1) 建议心血管内科诊断治疗。

【肝囊肿】：

(1) 肝囊肿，通俗说就是肝脏中的水泡。绝大多数的肝囊肿都是先天性的，即因先天发育的某些异常导致了肝囊肿形成。
(2) 肝囊肿病因大多数系肝内小胆管发育障碍所致，单发性肝囊肿的发生是由于异位胆管造成。肝囊肿生长缓慢，所以可能长期或终生无症状，其临床表现也随囊肿位置、大小、数目以及有无压迫邻近器官和有无并发症而异。
(3) 肝囊肿是一种较常见的肝脏良性疾病，一般没有什么症状，也不会影响肝功。5CM 以下的肝囊肿一般不需要特殊治疗。当囊肿长大到一定程度，可能会压迫胃肠道而引起症状，如上腹不适饱胀；也有因囊肿继发细菌感染而有腹痛、发热的。
(4) 肝囊肿首次发现，建议作 MRI 或 CT 检查，除外肝内其它占位性病变。
(5) 过大的肝囊肿，对肝脏本身或周围的器官有压迫症状的，或有炎症的，往外科治疗。
(6) 已确诊为肝囊肿，动态观察，定期 B 超检查进行对照，监测囊肿大小。
(7) 解除顾虑和紧张情绪，保持良好心态，切忌大怒。
(8) 多食新鲜蔬菜和水果，保持大便通畅，防止便秘；保证营养，宜食清淡富含蛋白质的食物为主；限制饮酒。
(9) 不宜剧烈运动，防止过度用力，以免增加腹腔压力。
(10) 如有症状请及时就诊。

【轻度脂肪肝】：

(1) 脂肪肝是指肝脏被脂肪浸润，为一种多病因引起的获得性疾病。
(2) 脂肪肝是以肝细胞脂肪变性和脂肪蓄积为病理特征，最常见易患因素有超重或肥胖、进食油腻食物、高脂血症（尤其甘油三酯升高）、营养失调（营养过量或不足）、饮酒、高脂血症、少运动、糖耐量异常、减肥造成体重急剧下降、营养不良、中毒和药物等。
(3) 当肝内脂类（主要为甘油三酯）含量超过肝重的 5% 时为脂肪肝。脂肪肝是一个常见的临床现象，不是一个独立性的疾病。
(4) 值得注意的是，过多的脂肪在肝组织、肝细胞内浸润，引起肝细胞肿大，严重可致肝硬化。脂肪肝是可逆性的，合理饮食、运动及治疗后可恢复。
(5) 合理控制饮食，控制总摄入量，低盐、低脂和低糖类饮食，少吃动物内脏，多吃蔬菜水果；

(6)控制危险因素，如控制体重、改善胰岛素抵抗、调整血脂紊乱，戒酒、戒烟，坚持长期有氧运动，加强体育锻炼；

(7)定期复查腹部彩超、血脂、肝功能。

【外周动脉僵硬度增高】：

(1)动脉硬化是全身性粥样硬化在肢体局部表现，是全身性动脉内膜及其中膜呈退行性、增生性改变，使血管壁变硬缩小，失去弹性，从而继发血栓形成致使远端血流量进行性减少或中断。

(2)要均衡饮食，要防止其他疾病引起的动脉粥样硬化，如糖尿病、肥胖、高血压。少吃含油脂和胆固醇多的食品，减少盐的摄入，多吃富含高密度脂蛋白的鱼类、海鲜。戒烟限酒，控制体重，保持良好的心态。通过适量的运动，可以明显改善动脉粥样硬化。必要时内科咨询及诊治。

【左侧椎动脉内径偏窄 阻力指数增高】：

(1)建议心血管内科诊断治疗。

汇总医生： 丁昊炜

主检日期： 2024-11-02

主检医生：

分科结果

身高、体重、血压

项目名称	检查结果	项目名称	检查结果
身高	175cm	体重	79kg
血压	119/70mmHg		

***小结:**

(1) 体重指数 25.80: 超重

操作员：杨柳庆 检查日期:2024-11-01 检查医生：名燕凌

检验报告

尿液分析+尿沉渣

项目名称	检查结果	单位	参考值	提示
白细胞尿	8	个/ul	0--13	
上皮细胞(EC)	1	/HP	0--28	
管型(CAST)	0	个/ul	0--1	
霉菌(尿)	0	/HP	0--0	
结晶	0	/HP	0--10	
透明度(CLA)	清亮			
胆红素(BIL)	-		阴性	
隐血(ERY)	-		阴性	
小圆上皮细胞(SRC)	0	个/ul	0--0	
维生素C	+-		阴性	
异常红细胞	0	个/ul	0--3	
红细胞(正常)	1	个/ul	0--6	
鳞状上皮细胞	1	个/ul	0--0	↑
粘液丝	12	个/ul	0--0	↑
颜色(Colour)	淡黄色			
尿葡萄糖(GLU)	-		阴性	
酮体(KET)	-		阴性	
比重(SG)	1.025		1.003--1.030	
酸碱度(PH)	6.0		4.5--8.0	
尿蛋白质(PRO)	+-		阴性	
尿胆原(URO)	-		阴性	
亚硝酸盐(NIT)	-		阴性	
红细胞(尿)(RBC)	1	个/ul	0--6	
尿白细胞(LEU)	-		阴性	

*小结:

维生素 C+- 鳞状上皮细胞偏高(1 /HP) 粘液丝偏高(12 /HP) 尿蛋白质(PRO)+-

操作员：赵伟 检查日期：2024-11-01 检查医生：康建忠

心肌酶三项

项目名称	检查结果	单位	参考值	提示
乳酸脱氢酶(LDH)	156.00	U/L	120--250	
肌酸激酶(CK)	85.00	U/L	50--310	
肌酸激酶同工酶(CK-Mb(M))	10	U/L	0--25	

*小结：

未见异常

操作员：刘慧芳 检查日期：2024-11-01 检查医生：康建忠

血常规（五分类）

项目名称	检查结果	单位	参考值	提示
白细胞(WBC)	5.70	$10^9/L$	3.5--9.5	
淋巴细胞绝对值(LY#)	1.52	$10^9/L$	1.1--3.2	
淋巴细胞百分比(LY%)	26.7	%	20--50	
中性粒细胞绝对值(GR#)	3.86	$10^9/L$	1.8--6.3	
中性粒细胞百分比(GR%)	67.7	%	40--75	
嗜碱性粒细胞绝对值(BA#)	0.01	$10^9/L$	0--0.06	
嗜碱性粒细胞百分比(BA%)	0.2	%	0--1.0	
嗜酸性粒细胞绝对值(EO#)	0.05	$10^9/L$	0.02--0.52	
嗜酸性粒细胞百分比(EO%)	0.8	%	0.4--8.0	
血小板(PLT)	171	$10^9/L$	125--350	
血小板分布宽度(PDW)	16.8	%	15--17	
平均血小板体积(MPV)	10.0	fl	6.0--14.0	

血小板压积(PCT)	0.171	%	0.11--0.28	
红细胞(RBC)	5.43	10 ¹² /L	4.3--5.8	
血红蛋白	163	g/L	130--175	
红细胞压积(HCT)	49.9	%	40--50	
红细胞平均体积(MCV)	91.9	fl	82--100	
平均血红蛋白含量(MCH)	30.0	pg	27--34	
平均血红蛋白浓度(MCHC)	327	g/L	316--354	
单核细胞绝对值(MO#)	0.26	10 ⁹ /L	0.1--0.60	
单核细胞百分比(MO%)	4.6	%	3--10	
红细胞分布宽度标准差(RDW-SD)	42.2	fl	35--56	
红细胞分布宽度变异系数(RDW-CV)	12.3	%	10.6--16.6	
大血小板比率	26.3	%	11--45	
大血小板数目	45	10 ⁹ /L	30--90	
未成熟粒细胞数目	0.03	10 ⁹ /L	0--999	
未成熟粒细胞百分比	0.5	%	0--100	
有核红细胞数目	0.000	10 ⁹ /L	0--9999	
有核红细胞百分比	0.00	/100WBC	0--9999	

***小结:**

未见异常

操作员：贺琰 检查日期:2024-11-01 检查医生:康健忠

肾功三项

项目名称	检查结果	单位	参考值	提示
肌酐(CREA)	79.30	umol/L	57--97	
尿酸(UA)	311.00	umol/L	200--420	
尿素测定(Urea)	5.30	mmol/L	3.1--8.0	

***小结:**

未见异常

操作员：刘慧芳 检查日期：2024-11-01 检查医生：康建忠

空腹血糖

项目名称	检查结果	单位	参考值	提示
葡萄糖(GLU)	6.39	mmol/L	3.89--6.1	↑

*小结：

葡萄糖(GLU)偏高(6.39 mmol/L)

操作员：刘慧芳 检查日期：2024-11-01 检查医生：康建忠

同型半胱氨酸

项目名称	检查结果	单位	参考值	提示
同型半胱氨酸	19.40	umol/L	0--20	

*小结：

未见异常

操作员：刘慧芳 检查日期：2024-11-01 检查医生：康建忠

血脂四项

项目名称	检查结果	单位	参考值	提示
动脉硬化指数	3.26		1.31--3.19	↑
总胆固醇(CHOL)	5.81	mmol/L	2.59--5.2	↑
甘油三脂(TG)	4.89	mmol/L	0.7--1.7	↑
低密度脂蛋白(LDL)	2.84	mmol/L	0--4.13	
高密度脂蛋白(HDL)	0.87	mmol/L	0.77--1.55	

*小结：

动脉硬化指数偏高(3.26) 总胆固醇(CHOL)偏高(5.81 mmol/L) 甘油三脂(TG)偏高(4.89 mmol/L)

操作员：刘慧芳 检查日期：2024-11-01 检查医生：康建忠

肝功能三项

项目名称	检查结果	单位	参考值	提示
γ-谷氨酰转肽酶(GGT)	38.0	U/L	10--60	
丙氨酸氨基转移酶(ALT)	46.00	U/L	9--50	
门冬氨酸氨基转移酶(AST)	20.00	U/L	15--40	
谷草比谷丙	0.43		0.4--2.5	

*小结:

未见异常

操作员：刘慧芳 检查日期:2024-11-01 检查医生:康建忠

大同瑞慈康复医院 12导联心电图报告

康国林 男 50岁 体检号:420826

病床号:

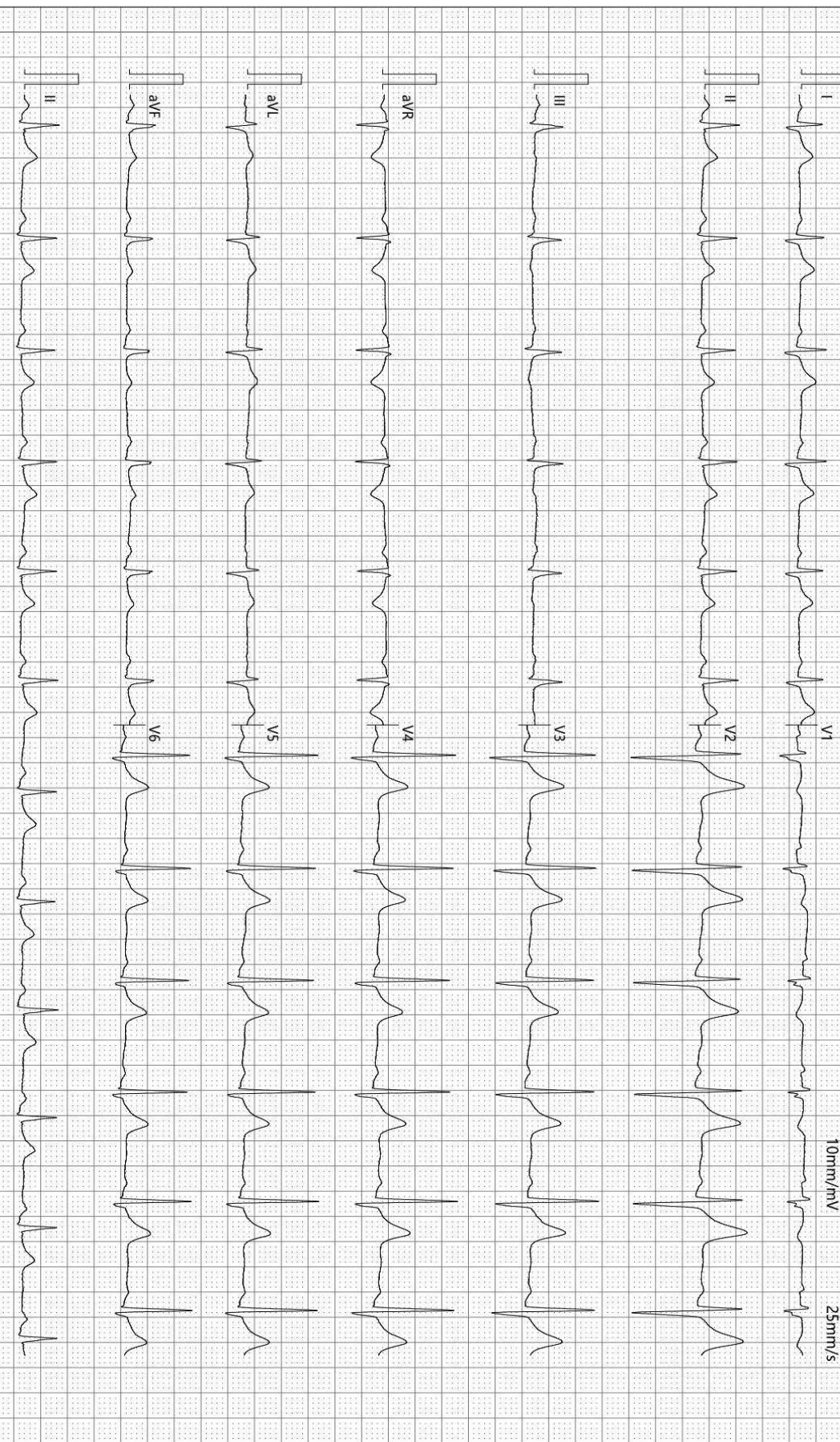
诊断结果:

- 1.窦性心律
- 2.正常心电图

诊断医生:

张之生

HR : 68bpm [60~100bpm]
 P : 111↑ms [0~110ms]
 PR : 171ms [120~200ms]
 QRS : 94ms [60~100ms]
 QT/QTc : 380/406ms [320~440/0~450ms]
 P/QRS/T : 53/67/24deg. [0~75/-30~90/0~75deg]
 RV5/SV1 : 1.408/0.285mV [0.0~2.5/0.0~2.0mV]



检查时间:2024-11-01 09:03:52

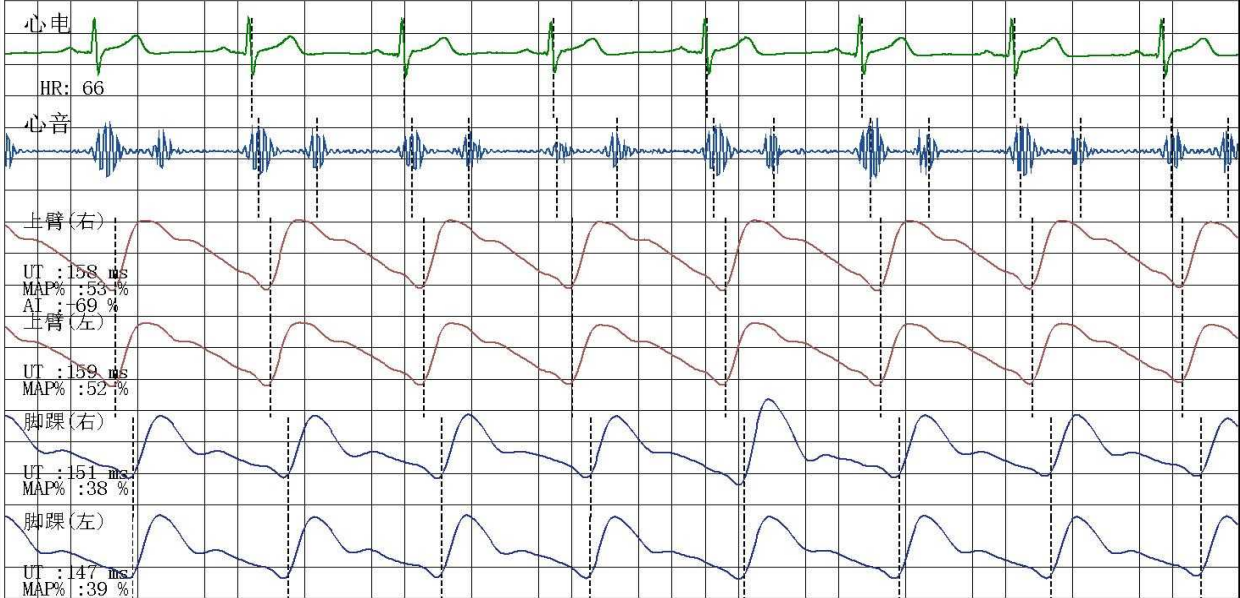
诊断时间:2024-11-01 09:07:29

SEMIP V1 90

仅供临床参考

大同瑞慈健康体检 动脉阻塞与僵硬度检测报告单

病历号：2304100562 检查号：2371
姓名：康国林 性别：男 年龄：50岁
身高：175.0 cm 体重：79.0 kg BMI：25.8



四肢动脉血压值(mmHg)

上臂(右)

SBP: 110
MBP: 88
DBP: 73
PP: 37



上臂(左)

SBP: 110
MBP: 85
DBP: 70
PP: 40

上臂(右)

SBP: 110
MBP: 85
DBP: 70
PP: 40

上臂(左)

SBP: 110
MBP: 85
DBP: 70
PP: 40

脚踝(右)

SBP: 149
MBP: 109
DBP: 80
PP: 69

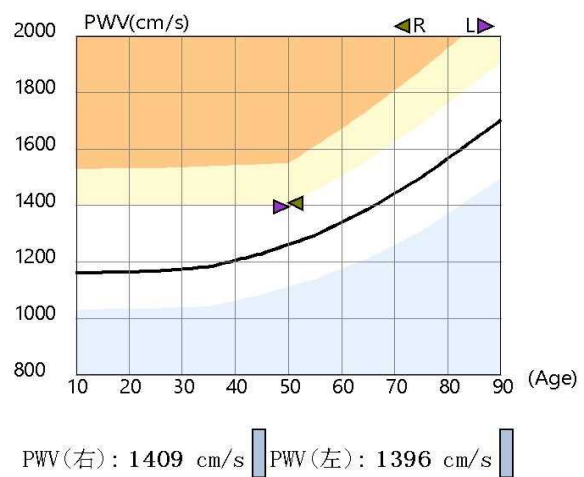
脚踝(左)

SBP: 143
MBP: 102
DBP: 72
PP: 71

动脉阻塞值

ABI(R): 1.35 ABI(L): 1.30
BAI(R): 0.74 BAI(L): 0.74

动脉硬化分析(PWV)图



检查所见

双侧上肢血压正常；双侧上肢血压无明显差异；双侧上肢脉压正常；双侧下肢血压无明显差异；双侧下肢脉压增大；
双侧下肢静态ABI在正常范围；
左侧baPWV正常范围；右侧baPWV增快；
四肢动脉脉搏波形未见异常。

诊断所见

双侧下肢静态ABI未见异常；
右侧外周动脉僵硬度增高。

操作者：邢秀彬

医师签名：李桂珍

检查日期：2024-11-01

地址：大同市平城区魏都大道79号

高血压判断依据《中国高血压防治指南》(第三版)
ABI判断依据《2011版美国心脏协会/美国心脏病学学会周围动脉疾病指南》
电话：

Rich 大同瑞慈康复医院
超声诊断图文报告

流水号: 2304100562

超声号: 1734822

姓名: 康国林

年龄: 50 岁

性别: 男

检查设备: Vivid E95

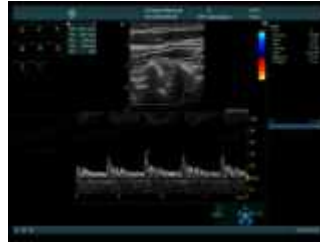
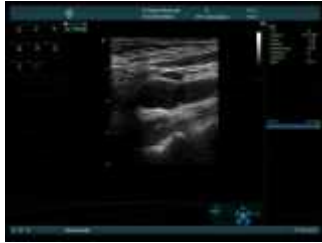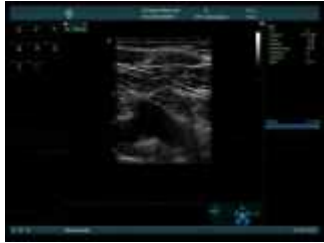体检号: 420826

申请医院: 本院

体检科室: 体检科

检查部位: 颈部血管彩超

经典图像:



影像所见:

右锁骨下动脉起始处内中膜增厚, 厚约 1.4mm, 左侧颈总动脉窦部内中膜稍增厚, 厚约 1.1mm, 右侧颈总动脉、双侧颈内、颈外动脉起始段内中膜不增厚, 内壁欠光滑, 管壁未见明确强回声斑。CDFI: 血流充盈好。PW: 频谱形态正常。

双侧椎动脉走行正常, 左侧椎动脉内径偏窄, 右侧椎动脉内径正常, 管壁不厚, 管腔内为无回声, CDFI: 血流充盈好。PW: 频谱正常。

	内径 mm	流速 cm/s	RI
左侧椎动脉	2.4	28.4	0.76
右侧椎动脉	4.6	45.2	0.61

影像诊断:

- 右锁骨下动脉起始处内中膜增厚
- 左侧颈总动脉窦部内中膜稍增厚
- 左侧椎动脉内径偏窄 阻力指数增高

报告医师: 李霞

检查日期: 2024-11-01

审核医师: 李霞

报告日期: 2024-11-01



注: 本报告仅供临床医生参考!

地址: 大同市魏都大道 79 号。若有疑问, 请致电: 0352-2830580

Rich 大同瑞慈康复医院
超声诊断图文报告

流水号: 2304100562

超声号: 1734834

姓名: 康国林

年龄: 50岁

性别: 男

检查设备: Vivid E95

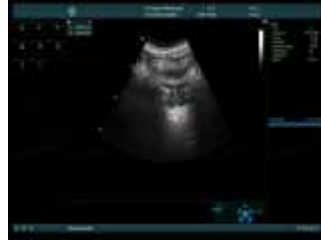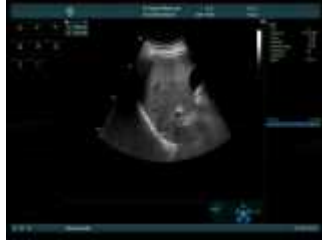体检号: 420826

申请医院: 本院

体检科室: 体检科

检查部位: 全腹彩超

经典图像:



影像所见:

肝脏大小形态正常, 包膜光滑完整, 肝右后叶探及大小约 0.8*0.7cm 囊性回声, 内透声好, 余实质回声细腻增强, 肝内管道系统走行尚清晰, 门静脉及肝内胆管不扩张。
胆囊大小形态正常, 壁不厚、光滑, 囊内透声好, 肝外胆管不扩张。
胰腺大小形态正常, 实质回声均匀, 主胰管不扩张。
脾脏大小形态正常, 实质回声均匀, 脾门静脉不宽。
双肾大小形态正常, 皮髓质分界清晰, 集合系统未见分离, 双侧输尿管未见扩张。
膀胱充盈欠佳。
前列腺形态正常, 大小约 2.4*3.6*2.3cm, 实质回声均匀。

影像诊断:

1. 肝囊肿
2. 轻度脂肪肝

报告医师: 李霞

检查日期: 2024-11-01

审核医师: 李霞

报告日期: 2024-11-01



注: 本报告仅供临床医生参考!

地址: 大同市魏都大道 79 号。若有疑问, 请致电: 0352---2830580

ID号: 2304100562

姓名: 康国林

年龄: 50 岁

性别: 男

检查设备: 西门子量子双源 CT

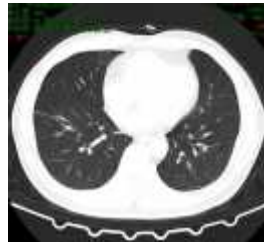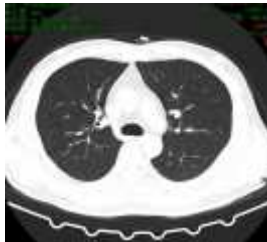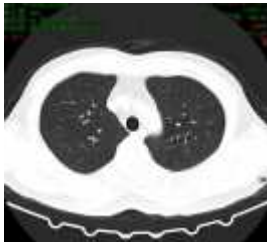体检号: 420826

申请医院: 本院

体检科室: 体检科

检查部位: CT 检查

经典图像:



影像所见:

胸廓对称, 骨性肋骨完整, 胸壁软组织结构良好, 两肺支气管血管纹理走行分布良好, 支气管束结构清晰, 双肺通气良好, 右肺下叶纤维索条粘连。肺门结构未见异常。纵隔无偏移, 段以上支气管通畅。心影及大血管形态结构正常, 纵隔内未见肿大淋巴结。胸膜未见异常。

影像诊断:

右肺下叶纤维索条粘连。

报告医师: 剧艳军

检查日期: 2024-11-01

审核医师: 剧艳军

报告日期: 2024-11-01