



2304100543

大同瑞慈健康体检

报 告 册

体检编号	420807	工号	37
姓名	田甜		
性别	女	年龄	41岁
单位	大同市交通运输综合行政执法		
部门	大同市交通运输综合行政执法队		
联系电话	13803420281		
体检日期	2024-08-30		

尊敬的田甜女士您好！

首先，瑞慈健康体检全体员工欢迎您的光临，并对您的信任表示衷心的感谢！

您于 2024-08-30 （体检编号：420807）完成健康检查，本机构的各科医生已根据您的体检项目及结果，汇总成此份健康体检报告，并经总检医生审核。据此提出对您健康状况的综合分析及建议。

瑞慈健康体检倡导“大健康、大康复”，提出“健康是第一财富（Rich）”的人文理念。希望您仔细阅读并妥善地保管此份健康体检报告，并认真关注报告中的提示与建议，若您对报告内容有任何疑问，可直接与瑞慈健康体检客服部联系，进一步咨询。

健康体检咨询电话：**0352-2824444**

客户服务咨询电话：**0352-2830597**

400-6112995

瑞慈健康体检报告由下列内容组成：

第一部分：主检报告

第二部分：分科分项结果

第三部分：检验报告

第四部分：附表

主检报告

检查综述

- 【血脂四项】 动脉硬化指数偏低(1.24) 高密度脂蛋白(HDL)偏高(1.83 mmol/L)
- 【尿液分析+尿沉渣】 小圆上皮细胞(SRC)偏高(1 个/u1) 鳞状上皮细胞偏高(1 /HP)
- 【CT检查】 脑白质脱髓鞘性缺血改变，额顶叶皮层下半卵圆中心、放射冠区多发缺血灶，部分梗塞灶。
- 【心电图】 1. 窦性心律 2. 房性期前收缩
- 【全腹彩超】 1. 肝囊肿(多发) 2. 子宫肌瘤(多发)
- 【动脉硬化检测】 双侧下肢静态ABI未见异常； 双侧外周动脉僵硬度增高。

医生建议

【动脉硬化指数偏低】：

- (1) 建议内科结合临床参考。

【高密度脂蛋白(HDL)偏高】：

- (1) 高密度脂蛋白(HDL)主要在肝脏合成，具有抗动脉粥样硬化的功能，是冠心病的保护因子。高密度脂蛋白(HDL)能将周围组织包括动脉壁内的胆固醇运转到肝脏进行代谢，是一种抗动脉粥样硬化的血浆脂蛋白。
- (2) 高密度脂蛋白(HDL)的含量与心血管的发病率和病变程度呈负相关，即高密度脂蛋白(HDL)减低，患冠心病的危险性增加；高密度脂蛋白(HDL)含量增高，患冠心病的危险性降低。
- (3) 高密度脂蛋白(HDL)对冠心病的临床诊断是一个重要的参考指标。它的升高是临床冠心病保护因子之一，并能防治和延缓动脉粥样硬化的发展。
- (4) 血清中高密度脂蛋白(HDL)的降低，预示着冠心病的出现。临床上常同时测定高密度脂蛋白(HDL)和血清总胆固醇，并根据它们的比值作为冠心病的信息指标。
- (5) 高密度脂蛋白(HDL)减少，主要见于冠心病、冠状动脉粥样硬化、高甘油三酯血症、慢性贫血、脑血管病、糖尿病、急慢性肝炎、肝硬化等疾病。
- (6) 戒烟，增强运动，采用低脂、低糖饮食，少食富含脂肪、胆固醇及饱和脂肪酸的食物，多进食蔬菜、水果、豆制品、粗粮、鱼和高纤维食品。
- (7) 建议当高密度脂蛋白(HDL)减少时，可参考其他相关指标，积极治疗基础性疾病，往内分泌科复诊。

【鳞状上皮细胞偏高】：

- (1) 在生理情况下，机体正常的新陈代谢都会引起鳞状上皮细胞的脱离，这是一种正常的机体现象。如果长时间出现鳞状上皮细胞偏高的现象时，则有可能是尿路感染、泌尿系统结石等因素导致，应及时往泌尿外科进一步诊断治疗。

【小圆上皮细胞(SRC)偏高】：

- (1) 建议泌尿外科咨询，定期复查。

【脑白质脱髓鞘性缺血改变】：

- (1) 建议神经内科诊断治疗。

【额顶叶皮层下半卵圆中心、放射冠区多发缺血灶，部分梗塞灶】：

(1) 建议神经内科诊断治疗。

【房性期前收缩】：

(1) 建议心血管内科诊断治疗。

【子宫肌瘤】：

(1) 子宫肌瘤又称子宫平滑肌瘤，是女性生殖器最常见的一种良性肿瘤，多见于 30—50 岁妇女，以 40—50 岁最为多见。

(2) 子宫肌瘤根据肌瘤与子宫壁的关系分 3 类：肌壁间肌瘤、浆膜下肌瘤和粘膜下肌瘤。

(3) 子宫肌瘤多无症状，少数表现为阴道出血，腹部触及肿物以及压迫症状等。如发生蒂扭转或其他情况时可引起疼痛。以多发性子宫肌瘤为常见。

(4) 治疗必须根据患者年龄、生育要求、症状、肌瘤大小等情况全面考虑，肌瘤小且无症状，尤其近绝经年龄者，雌激素水平低落，肌瘤可自然萎缩或消失，通常不需治疗，每 3—6 个月随访一次；若肌瘤较大或症状明显继发贫血者，常需手术切除。

【肝囊肿】：

(1) 肝囊肿，通俗说就是肝脏中的水泡。绝大多数的肝囊肿都是先天性的，即因先天发育的某些异常导致了肝囊肿形成。

(2) 肝囊肿病因大多数系肝内小胆管发育障碍所致，单发性肝囊肿的发生是由于异位胆管造成。肝囊肿生长缓慢，所以可能长期或终生无症状，其临床表现也随囊肿位置、大小、数目以及有无压迫邻近器官和有无并发症而异。

(3) 肝囊肿是一种较常见的肝脏良性疾病，一般没有什么症状，也不会影响肝功。5CM 以下的肝囊肿一般不需要特殊治疗。当囊肿长大到一定程度，可能会压迫胃肠道而引起症状，如上腹不适饱胀；也有因囊肿继发细菌感染而有腹痛、发热的。

(4) 肝囊肿首次发现，建议作 MRI 或 CT 检查，除外肝内其它占位性病变。

(5) 过大的肝囊肿，对肝脏本身或周围的器官有压迫症状的，或有炎症的，往外科治疗。

(6) 已确诊为肝囊肿，动态观察，定期 B 超检查进行对照，监测囊肿大小。

(7) 解除顾虑和紧张情绪，保持良好心态，切忌大怒。

(8) 多食新鲜蔬菜和水果，保持大便通畅，防止便秘；保证营养，宜食清淡富含蛋白质的食物为主；限制饮酒。

(9) 不宜剧烈运动，防止过度用力，以免增加腹腔压力。

(10) 如有症状请及时就诊。

【外周动脉僵硬度增高】：

(1) 动脉硬化是全身性粥样硬化在肢体局部表现，是全身性动脉内膜及其中膜呈退行性、增生性改变，使血管壁变硬缩小，失去弹性，从而继发血栓形成致使远端血流量进行性减少或中断。

(2) 要均衡饮食，要防止其他疾病引起的动脉粥样硬化，如糖尿病、肥胖、高血压。少吃含油脂和胆固醇多的食品，减少盐的摄入，多吃富含高密度脂蛋白的鱼类、海鲜。戒烟限酒，控制体重，保持良好的心态。通过适量的运动，可以明显改善动脉粥样硬化。必要时内科咨询及诊治。

汇总医生： 樊兴国

主检日期： 2024-09-02

主检医生：

分科结果

身高、体重、血压

项目名称	检查结果	项目名称	检查结果
血压	105/63mmHg		

***小结:**

未见异常

操作员：杨柳庆 检查日期:2024-08-30 检查医生：名燕凌

妇科内诊

项目名称	检查结果	项目名称	检查结果
外阴	正常	尿道口	正常
阴道	通畅	子宫	正常
附件	正常	宫颈	光滑
后穹窿	正常		

***小结:**

未见异常

操作员：薛荣丽 检查日期:2024-08-30 检查医生：薛荣丽

检验报告

尿液分析+尿沉渣

项目名称	检查结果	单位	参考值	提示
白细胞尿	0	个/ul	0--13	
上皮细胞(EC)	3	/HP	0--28	
管型(CAST)	0	个/ul	0--1	
霉菌(尿)	0	/HP	0--0	
结晶	0	/HP	0--10	
透明度(CLA)	清亮			
胆红素(BIL)	-		阴性	
隐血(ERY)	-		阴性	
小圆上皮细胞(SRC)	1	个/ul	0--0	↑
维生素C	-		阴性	
异常红细胞	0	个/ul	0--3	
红细胞(正常)	0	个/ul	0--6	
鳞状上皮细胞	1	个/ul	0--0	↑
粘液丝	0	个/ul	0--0	
颜色(Colour)	淡黄色			
尿葡萄糖(GLU)	-		阴性	
酮体(KET)	-		阴性	
比重(SG)	1.010		1.003--1.030	
酸碱度(PH)	6.5		4.5--8.0	
尿蛋白质(PRO)	-		阴性	
尿胆原(URO)	-		阴性	
亚硝酸盐(NIT)	-		阴性	
红细胞(尿)(RBC)	0	个/ul	0--6	
尿白细胞(LEU)	-		阴性	

*小结:

小圆上皮细胞(SRC)偏高(1 个/ul) 鳞状上皮细胞偏高(1 /HP)

操作员：黄璐瑶 检查日期：2024-08-30 检查医生：陈建国

心肌酶三项

项目名称	检查结果	单位	参考值	提示
乳酸脱氢酶(LDH)	187.00	U/L	120--250	
肌酸激酶(CK)	77.00	U/L	40--200	
肌酸激酶同工酶(CK-Mb(M))	10	U/L	0--25	

*小结：

未见异常

操作员：乔叶 检查日期：2024-08-30 检查医生：陈建国

血常规（五分类）

项目名称	检查结果	单位	参考值	提示
白细胞(WBC)	4.95	10 ⁹ /L	3.5--9.5	
淋巴细胞绝对值(LY#)	1.36	10 ⁹ /L	1.1--3.2	
淋巴细胞百分比(LY%)	27.5	%	20--50	
中性粒细胞绝对值(GR#)	3.24	10 ⁹ /L	1.8--6.3	
中性粒细胞百分比(GR%)	65.4	%	40--75	
嗜碱性粒细胞绝对值(BA#)	0.02	10 ⁹ /L	0--0.06	
嗜碱性粒细胞百分比(BA%)	0.4	%	0--1.0	
嗜酸性粒细胞绝对值(EO#)	0.08	10 ⁹ /L	0.02--0.52	
嗜酸性粒细胞百分比(EO%)	1.7	%	0.4--8.0	
血小板(PLT)	204	10 ⁹ /L	125--350	
血小板分布宽度(PDW)	15.8	%	15--17	
平均血小板体积(MPV)	10.6	fl	6.0--14.0	

血小板压积(PCT)	0.216	%	0.11--0.28
红细胞(RBC)	4.45	10 ¹² /L	3.8--5.1
血红蛋白	139	g/L	115--150
红细胞压积(HCT)	42.3	%	35--45
红细胞平均体积(MCV)	95.2	fl	82--100
平均血红蛋白含量(MCH)	31.2	pg	27--34
平均血红蛋白浓度(MCHC)	328	g/L	316--354
单核细胞绝对值(MO#)	0.25	10 ⁹ /L	0.1--0.60
单核细胞百分比(MO%)	5.0	%	3--10
红细胞分布宽度标准差(RDW-SD)	43.8	fl	35--56
红细胞分布宽度变异系数(RDW-CV)	12.3	%	10.6--16.6
大血小板比率	28.6	%	11--45
大血小板数目	58	10 ⁹ /L	30--90
未成熟粒细胞数目	0.01	10 ⁹ /L	0--999
未成熟粒细胞百分比	0.2	%	0--100
有核红细胞数目	0.000	10 ⁹ /L	0--9999
有核红细胞百分比	0.00	/100WBC	0--9999

***小结:**

未见异常

操作员：王小雪 检查日期:2024-08-30 检查医生:陈建国

肾功三项

项目名称	检查结果	单位	参考值	提示
肌酐(CREA)	54.00	umol/L	41--73	
尿酸(UA)	274.00	umol/L	140--340	
尿素测定(Urea)	3.60	mmol/L	2.6--7.5	

***小结:**

未见异常

操作员：乔叶 检查日期：2024-08-30 检查医生：陈建国

空腹血糖

项目名称	检查结果	单位	参考值	提示
葡萄糖(GLU)	4.56	mmol/L	3.89--6.1	

*小结：

未见异常

操作员：乔叶 检查日期：2024-08-30 检查医生：陈建国

血脂四项

项目名称	检查结果	单位	参考值	提示
动脉硬化指数	1.24		1.31--3.19	↓
总胆固醇(CHOL)	5.03	mmol/L	2.59--5.2	
甘油三脂(TG)	1.44	mmol/L	0.7--1.7	
低密度脂蛋白(LDL)	2.27	mmol/L	0--4.13	
高密度脂蛋白(HDL)	1.83	mmol/L	0.77--1.55	↑

*小结：

动脉硬化指数偏低(1.24) 高密度脂蛋白(HDL)偏高(1.83 mmol/L)

操作员：乔叶 检查日期：2024-08-30 检查医生：陈建国

肝功能三项

项目名称	检查结果	单位	参考值	提示
γ-谷氨酰转肽酶(GGT)	11.0	U/L	7--45	
丙氨酸氨基转移酶(ALT)	29.00	U/L	7--40	
门冬氨酸氨基转移酶(AST)	25.00	U/L	13--35	
谷草比谷丙	0.86		0.4--2.5	

*小结：

未见异常

操作员：乔叶 检查日期：2024-08-30 检查医生：陈建国

人乳头瘤病毒检查 (HPV)

项目名称	检查结果	单位	参考值	提示
HPV 高危亚型 16	阴性(-)		阴性	
HPV 高危亚型 18	阴性(-)		阴性	
HPV 高危亚型 31	阴性(-)		阴性	
HPV 高危亚型 26	阴性(-)		阴性	
HPV 高危亚型 33	阴性(-)		阴性	
HPV 高危亚型 35	阴性(-)		阴性	
HPV 高危亚型 39	阴性(-)		阴性	
HPV 高危亚型 45	阴性(-)		阴性	
HPV 高危亚型 51	阴性(-)		阴性	
HPV 高危亚型 52	阴性(-)		阴性	
HPV 高危亚型 53	阴性(-)		阴性	
HPV 高危亚型 56	阴性(-)		阴性	
HPV 高危亚型 58	阴性(-)		阴性	
HPV 高危亚型 59	阴性(-)		阴性	
HPV 高危亚型 66	阴性(-)		阴性	
HPV 高危亚型 68	阴性(-)		阴性	
HPV 高危亚型 73	阴性(-)		阴性	
HPV 高危亚型 82	阴性(-)		阴性	
HPV 低危亚型 6	阴性(-)		阴性	
HPV 低危亚型 11	阴性(-)		阴性	
HPV 低危亚型 42	阴性(-)		阴性	
HPV 低危亚型 43	阴性(-)		阴性	
HPV 低危亚型 81	阴性(-)		阴性	

***小结：**

未见异常

操作员：祁佳佳 检查日期：2024-08-31 检查医生：康建忠

大同瑞慈康复医院 12导联心电图报告

田甜 女 41岁 体检号:420807 病床号:

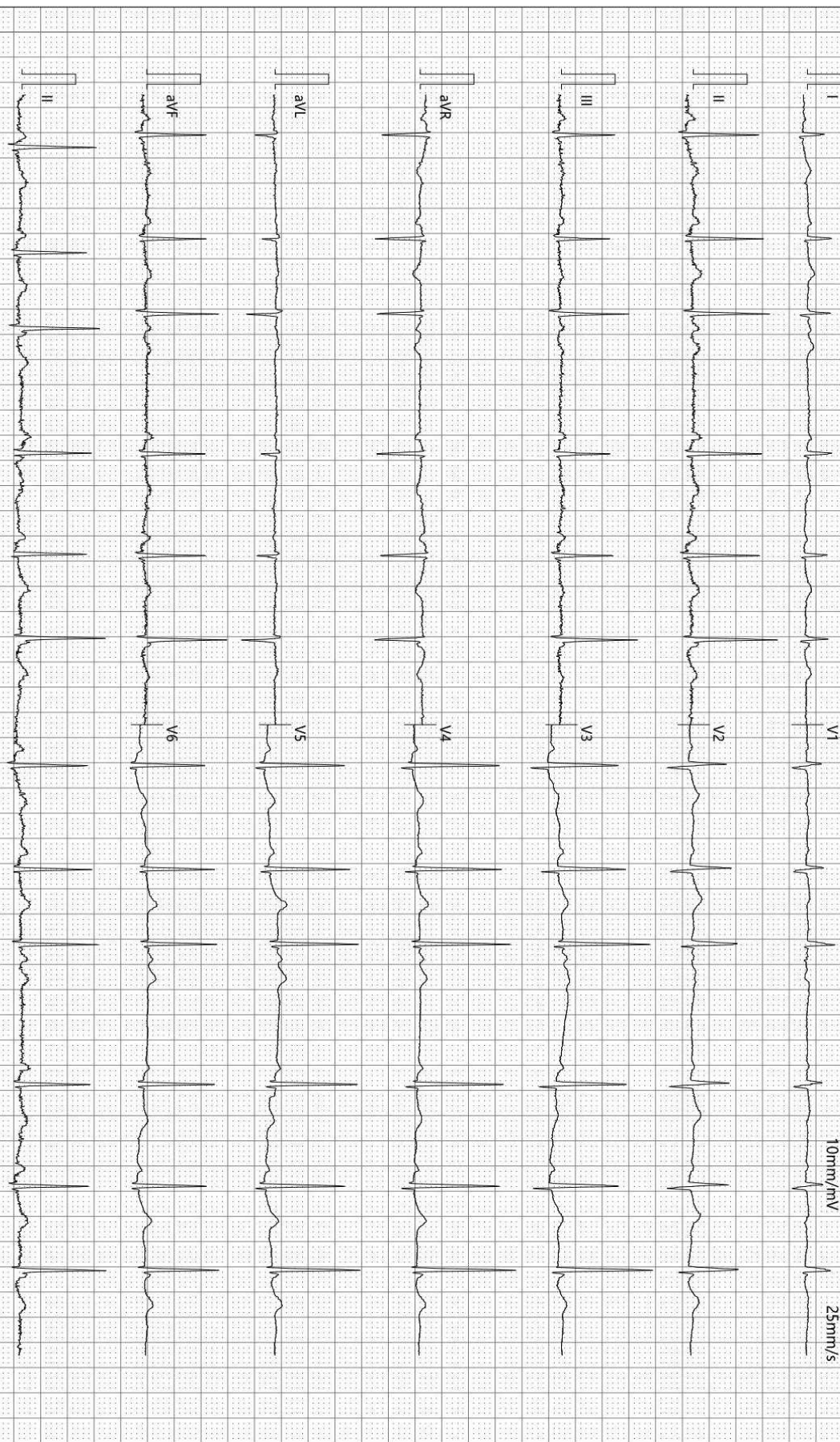
诊断结果:

- 1.窦性心律
- 2.房性期前收缩

诊断医生:

张生 陶志娟

HR : 73bpm [60~100bpm]
 P : 96ms [0~110ms]
 PR : 152ms [120~200ms]
 QRS : 85ms [60~100ms]
 QT/QTc : 394/436ms [320~440/0~460ms]
 P/QRS/T : 72/73/97 ↑ deg. [0~75/-30~90/0~75deg]
 RV5/SV1 : 1.490/0.256mV [0.0~2.5/0.0~2.0mV]



检查时间:2024-08-30 10:12:14

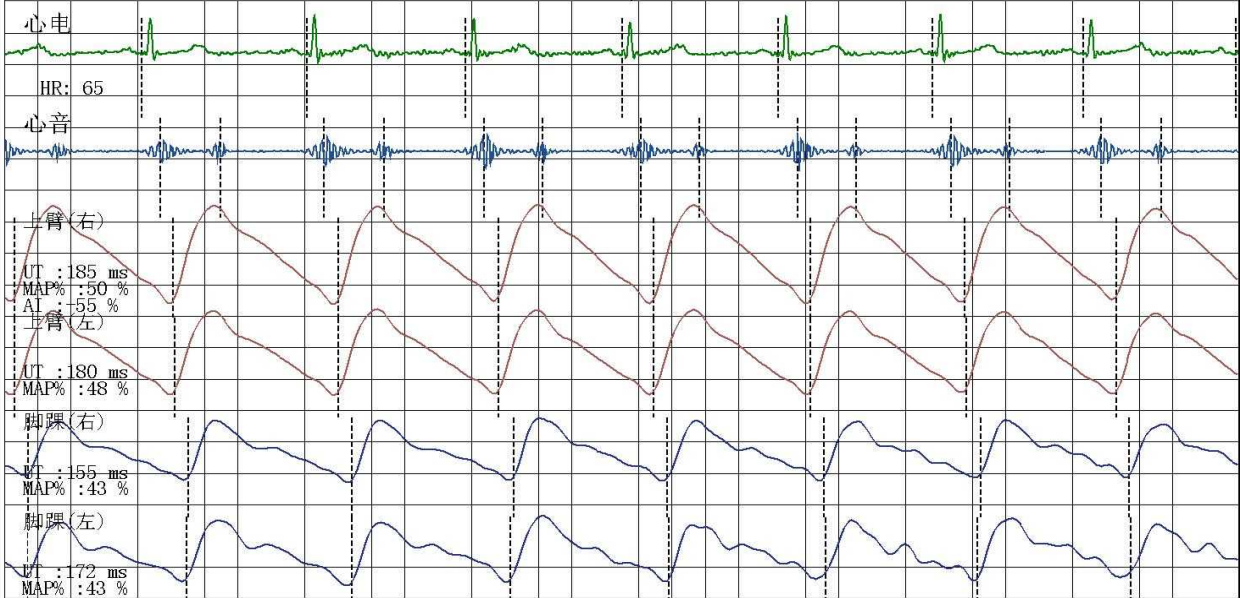
诊断时间:2024-08-30 10:17:01

SEMIP V1 90

仅供临床参考

大同瑞慈健康体检 动脉阻塞与僵硬度检测报告单

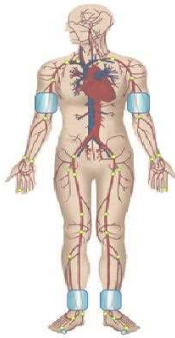
病历号：2304100543 检查号：1607
姓名：田甜 性别：女 年龄：41岁
身高：164.0 cm 体重：52.0 kg BMI：19.3



四肢动脉血压值 (mmHg)

上臂(右)

SBP: 127
MBP: 101
DBP: 82
PP: 45



上臂(左)

SBP: 126
MBP: 100
DBP: 81
PP: 45

脚踝(右)

SBP: 132
MBP: 94
DBP: 67
PP: 65

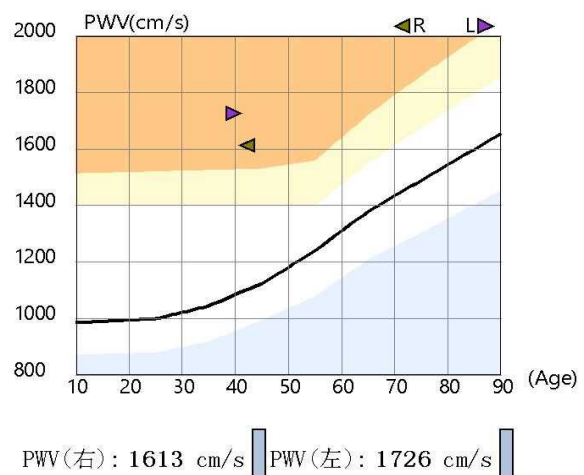
脚踝(左)

SBP: 141
MBP: 102
DBP: 71
PP: 70

动脉阻塞值

ABI (R): 1.04 ABI (L): 1.11
BAI (R): 0.90 BAI (L): 0.89

动脉硬化分析(PWV)图



检查所见

双侧上肢血压正常；双侧上肢血压无明显差异；双侧上肢脉压正常；双侧下肢血压无明显差异；双侧下肢脉压增大；
双侧下肢静态ABI在正常范围；
左侧baPWV增快；右侧baPWV增快；
四肢动脉脉搏波形未见异常。

诊断所见

双侧下肢静态ABI未见异常；
双侧外周动脉僵硬度增高。

操作者：邢秀彬

医师签名：李桂珍

检查日期：2024-08-30

地址：大同市平城区魏都大道79号

高血压判断依据《中国高血压防治指南》(第三版)
ABI判断依据《2011版美国心脏协会/美国心脏病学学会周围动脉疾病指南》
电话：

双源 CT 诊断图文报告

流水号: 2304100543

影像号: CT20240829192

姓名: 田甜

年龄: 41 岁

性别: 女

检查设备: 西门子量子双源 CT

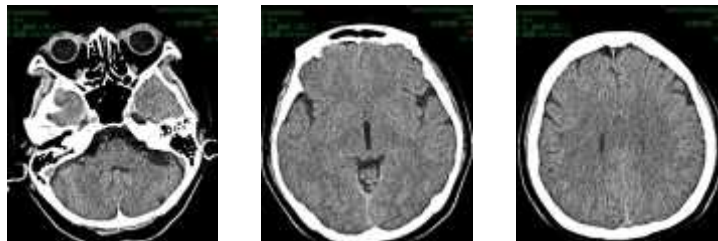体检号: 420807

申请医院: 本院

体检科室: 体检科

检查部位: CT 检查

经典图像:



影像所见:

额顶叶皮层下半卵圆中心、放射冠区可见多发点片状低密度影, 边缘模糊, 基底节结构良好。脑室未见扩大, 脑沟未见增宽, 脑中线结构居中。

影像诊断:

脑白质脱髓鞘性缺血改变,
额顶叶皮层下半卵圆中心、放射冠区多发缺血灶, 部分梗塞灶。

报告医师: 剧艳军

检查日期: 2024-08-31

审核医师: 剧艳军

报告日期: 2024-08-31

超声诊断图文报告

流水号: 2304100543

影像号: 1656635

姓名: 田甜

年龄: 41 岁

性别: 女

检查设备: Vivid E95

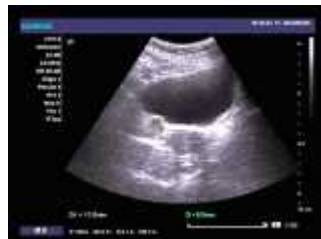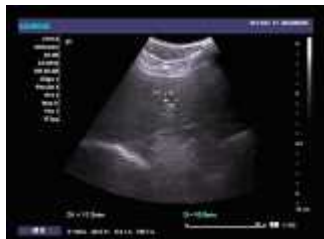体检号: 420807

申请医院: 本院

体检科室: 体检科

检查部位: 全腹彩超

经典图像:



影像所见:

肝脏大小形态正常, 包膜光滑完整, 肝内探及数个囊性回声, 大者约 1.1*1.0cm, 边界清, 余实质回声均匀, 肝内管道系统走行清晰, 门静脉及肝内胆管不扩张。

胆囊大小形态正常, 壁不厚、光滑, 囊内透声好, 肝外胆管不扩张。

胰腺大小形态正常, 实质回声均匀, 主胰管不扩张。

脾脏大小形态正常, 实质回声均匀, 脾门静脉不宽。

双肾大小形态正常, 皮髓质分界清晰, 集合系统未见分离, 双侧输尿管未见扩张。

膀胱充盈佳, 未见明显异常。

绝经后子宫, 大小形态改变, 肌壁回声不均匀, 内探及数个低回声结节, 大者约 1.1*0.9cm, 边界清, 形态规则, 内膜呈线状, 宫颈厚约 2.2cm, 双侧附件区未见异常。

影像诊断:

1. 肝囊肿 (多发)
2. 子宫肌瘤 (多发)

报告医师: 柴芳

检查日期: 2024-08-30

审核医师: 柴芳

报告日期: 2024-08-30