

2304100524

# 大同瑞慈健康体检

## 报 告 册

体检编号	420788	工号	18
姓名	王娅莉		
性别	女	年龄	45岁
单位	大同市交通运输综合行政执法		
部门	大同市交通运输综合行政执法队		
联系电话	15234225000		
体检日期	2023-11-19		

尊敬的王娅莉女士您好！

首先，瑞慈健康体检全体员工欢迎您的光临，并对您的信任表示衷心的感谢！

您于 2023-11-19 （体检编号：420788）完成健康检查，本机构的各科医生已根据您的体检项目及结果，汇总成此份健康体检报告，并经总检医生审核。据此提出对您健康状况的综合分析及建议。

瑞慈健康体检倡导“大健康、大康复”，提出“健康是第一财富（Rich）”的人文理念。希望您仔细阅读并妥善地保管此份健康体检报告，并认真关注报告中的提示与建议，若您对报告内容有任何疑问，可直接与瑞慈健康体检客服部联系，进一步咨询。

健康体检咨询电话：**0352-2824444**

客户服务咨询电话：**0352-2830597**

**400-6112995**

瑞慈健康体检报告由下列内容组成：

第一部分：主检报告

第二部分：分科分项结果

第三部分：检验报告

第四部分：附表

## 主检报告

### 检查综述

- 1、【血常规（五分类）】 血小板压积(PCT)偏高(0.301 %)
- 2、【尿液分析+尿沉渣】 鳞状上皮细胞偏高(3 /HP)
- 3、【心电图】 1. 窦性心动过缓
- 4、【全腹彩超】 1. 胆囊息肉 2. 左肾结石 3. 子宫肌瘤 4. 宫颈那囊

### 医生建议

#### 【血小板压积(PCT)偏高】：

(1) 血小板压积是指外周血中血小板的容积占血液容积的百分比。血小板压积偏高，如果在血小板数目正常的情况下，可不做考虑。如果血小板数目明显增高，建议往血液科进一步复查，以明确诊断。

#### 【鳞状上皮细胞偏高】：

(1) 在生理情况下，机体正常的新陈代谢都会引起鳞状上皮细胞的脱离，这是一种正常的机体现象。如果长时间出现鳞状上皮细胞偏高的现象时，则有可能是尿路感染、泌尿系统结石等因素导致，应及时往泌尿外科进一步诊断治疗。

#### 【窦性心动过缓】：

- (1) 可见于正常人、体力劳动者、运动员，无症状者一般不需治疗，可定期随访，跟踪观察。
- (2) 如果有症状（胸闷、黑矇、晕厥等）请做动态心电图等相关检查，在医生指导下服用提升心率的药物如：心宝、红参等。如果每分钟心率低于45次伴有晕厥、胸闷等症状时，需安装心脏起搏器。请前往心内科进一步治疗，长期随访。

#### 【子宫肌瘤】：

- (1) 子宫肌瘤又称子宫平滑肌瘤，是女性生殖器最常见的一种良性肿瘤，多见于30—50岁妇女，以40—50岁最为多见。
- (2) 子宫肌瘤根据肌瘤与子宫壁的关系分3类：肌壁间肌瘤、浆膜下肌瘤和粘膜下肌瘤。
- (3) 子宫肌瘤多无症状，少数表现为阴道出血，腹部触及肿物以及压迫症状等。如发生蒂扭转或其他情况时可引起疼痛。以多发性子宫肌瘤为常见。
- (4) 治疗必须根据患者年龄、生育要求、症状、肌瘤大小等情况全面考虑，肌瘤小且无症状，尤其近绝经年龄者，雌激素水平低落，肌瘤可自然萎缩或消失，通常不需治疗，每3—6个月随访一次；若肌瘤较大或症状明显继发贫血者，常需手术切除。

#### 【肾结石】：

- (1) 肾结石是泌尿外科的常见病、多发病，为上尿路结石，男性多于女性。其影响因素较多，如年龄、性别、职业、饮食结构、水分摄入、代谢和遗传等。临床表现是与活动有关的血尿和疼痛，其程度与结石部位、大小、活动与否及有无并发症等因素有关。
- (2) 平时多饮水，尤其是睡前要多饮水，以增加尿量，降低尿中矿物质的浓度。每日至少2500-3000ML，夏天增至4000-5000ML，保持每天尿量至少2000ML。避免饮高硬度水，可饮用磁化水。注意观察每次排出之尿液，检查有无结石排出。

(3)调节饮食，限制含钙和草酸类物质高的食物，如高动物蛋白、高糖、高脂肪；多食含纤维素高的食物；动物内脏含嘌呤类物质较多，尿酸结石患者应当避免。尽量不服用或少服用与结石有关的药物，如维 C、阿司匹林、磺胺类药物等。

(4)4、适当运动对尿路结石患者有好处，长时间不活动，可增加尿中晶体成分的沉淀机会而形成结石。运动可根据自己的兴趣而定，如跳越运动、爬楼梯、跳绳、体操以及用手掌达腰背部等，均有利于结石上下移动，甚至排出。

(5)必要时往泌尿外科进一步诊治，定期彩超复查。重视自身健康，提高自测能力并定期进行健康体检，动态观察其变化。

#### 【胆囊息肉】：

(1)胆囊息肉又称胆囊隆起样病变，其临床症状无特异性，大部分患者为查体时所发现。主要症状为中上腹部隐痛。发病年龄多在 30~50 岁，以中青年为主。

(2)一般认为，胆囊息肉是胆囊癌的诱发因素，如胆囊息肉大于 1cm 时，最好先行手术治疗，以杜绝胆囊癌的发生。

(3)胆囊息肉临床特点有，一是发病率逐渐增高。高胆固醇饮食、长期酗酒、过多进食刺激性饮食、饮食规律紊乱如：不吃早餐、晚餐过盛、过多等不良饮食习惯多可造成胆囊息肉的形成；

(4)二是隐蔽攻击性强。胆囊息肉多无症状，85%以上的患者都是在例行体检中发现。3-4mm 以下的息肉在 CT 和核磁共振中难以发现或常常漏诊；

(5)禁酒及含酒精类饮料，因酒精在体内主要通过肝脏分解、解毒，所以，酒精可直接损伤肝功能，引起肝胆功能失调，使胆汁的分泌、排出过程紊乱，从而刺激胆囊息肉增长。

(6)饮食规律、吃好早餐对胆囊息肉患者很重要。肝脏主要分泌胆汁，分泌的胆汁存储入胆囊内，而胆汁的功能主要是消化油性食物。如果不吃早餐，胆汁在胆囊内滞留时间长，可刺激胆囊形成胆囊息肉或使原来的息肉增大或发生变化。所以，要调配营养丰富的早餐和养成吃早餐的生活习惯。

(7)低胆固醇饮食，胆固醇摄入过多，可加重肝胆的代谢负担，并引起多余的胆固醇在胆囊壁结晶、积聚和沉淀，从而形成息肉，所以，胆囊息肉患者应降低胆固醇摄入量，尤其是晚上，应避免进食高胆固醇类食品，如鸡蛋（尤其是蛋黄）、肥肉、海鲜、无鳞鱼类、动物内脏等食品。

(8)宜多食各种新鲜水果、蔬菜，进低脂肪、低胆固醇食品，如香菇、木耳、芹菜、豆芽、海带、藕、鱼肉、兔肉、鸡肉、鲜豆类等；宜多食干豆类及其制品；宜选用植物油，不用动物油；

(9)少吃辣椒、生蒜等刺激性食物或辛辣食品；不用油煎、炸、烤、熏的烹调方法；饮水时，用少量山楂、银杏、绞股蓝草放入水杯中饮用。

#### 【宫颈那囊】：

(1)宫颈腺体囊肿又叫宫颈纳氏囊肿（可称‘纳囊’或‘那囊’），同宫颈糜烂、宫颈息肉一样，是慢性宫颈炎的一种表现。

(2)临床表现时可以看到宫颈表面突出多个大小不一的青白色囊泡（并非紫色），内含黏液，小的有米粒大，大的有玉米粒大，有的可以长得很大，突出于宫颈表面，甚至到达阴道口，根部与宫颈之间有蒂相连，常合并有宫颈肥大。

(3)对其形成原因是在宫颈糜烂愈合过程中，新生的鳞状上皮覆盖宫颈腺管口或伸入腺管，将腺管口阻塞；腺管周围的结缔组织增生或瘢痕形成压迫腺管，使腺管变窄甚至阻塞，腺体分泌物引流受阻，滞留形成的囊肿叫宫颈纳氏囊肿。

(4)对小的纳囊，无任何临床症状可不予处理；对于密集的较小的纳囊或比较大的纳囊，可考虑光疗、激光、微波、自凝刀等物理治疗。

(5)对于较大的突出于宫颈表面的纳囊，可考虑电刀切除治疗。上述治疗方法均无太大痛苦，也基本不会影响日常的工作和生活。

汇总医生： 樊兴国

主检日期： 2023-11-21

主检医生：

## 分科结果

## 身高、体重、血压

项目名称	检查结果	项目名称	检查结果
身高	161cm	体重	56kg
血压	112/68mmHg		

**\*小结：**

未见异常

操作员：赵婉如

检查日期：2023-11-19

检查医生：名燕凌

## 妇科内诊

项目名称	检查结果	项目名称	检查结果
外阴	正常	尿道口	正常
阴道	通畅	子宫	正常
附件	正常	宫颈	光滑
后穹窿	正常		

**\*小结：**

未见异常

操作员：薛荣丽

检查日期：2023-11-19

检查医生：薛荣丽

## 检验报告

## 尿液分析+尿沉渣

项目名称	检查结果	单位	参考值	提示
白细胞尿	0	个/ul	0--13	
上皮细胞(EC)	3	/HP	0--28	
管型(CAST)	0	个/ul	0--1	
霉菌(尿)	0	/HP	0--0	
结晶	0	/HP	0--10	
透明度(CLA)	清亮			
胆红素(BIL)	-		阴性	
隐血(ERY)	-		阴性	
小圆上皮细胞(SRC)	0	个/ul	0--0	
维生素C	-		阴性	
异常红细胞	0	个/ul	0--3	
红细胞(正常)	0	个/ul	0--6	
鳞状上皮细胞	3	个/ul	0--0	↑
粘液丝	0	个/ul	0--0	
颜色(Colour)	淡黄色			
尿葡萄糖(GLU)	-		阴性	
酮体(KET)	-		阴性	
比重(SG)	1.015		1.003--1.030	
酸碱度(PH)	7.0		4.5--8.0	
尿蛋白质(PRO)	-		阴性	
尿胆原(URO)	-		阴性	
亚硝酸盐(NIT)	-		阴性	
红细胞(尿)(RBC)	0	个/ul	0--6	
尿白细胞(LEU)	-		阴性	

\*小结:

鳞状上皮细胞偏高(3 /HP)

操作员：王小雪 检查日期:2023-11-19 检查医生:陈建国

### 心肌酶三项

项目名称	检查结果	单位	参考值	提示
乳酸脱氢酶(LDH)	138.00	U/L	120--250	
肌酸激酶(CK)	48.00	U/L	40--200	
肌酸激酶同工酶(CK-Mb(M))	7	U/L	0--25	

#### \*小结:

未见异常

操作员：刘慧芳 检查日期:2023-11-19 检查医生:陈建国

### 血常规（五分类）

项目名称	检查结果	单位	参考值	提示
白细胞(WBC)	6.71	10 <sup>9</sup> /L	3.5--9.5	
淋巴细胞绝对值(LY#)	1.87	10 <sup>9</sup> /L	1.1--3.2	
淋巴细胞百分比(LY%)	27.9	%	20--50	
中性粒细胞绝对值(GR#)	4.47	10 <sup>9</sup> /L	1.8--6.3	
中性粒细胞百分比(GR%)	66.7	%	40--75	
嗜碱性粒细胞绝对值(BA#)	0.03	10 <sup>9</sup> /L	0--0.06	
嗜碱性粒细胞百分比(BA%)	0.5	%	0--1.0	
嗜酸性粒细胞绝对值(EO#)	0.06	10 <sup>9</sup> /L	0.02--0.52	
嗜酸性粒细胞百分比(EO%)	0.8	%	0.4--8.0	
血小板(PLT)	302	10 <sup>9</sup> /L	125--350	
血小板分布宽度(PDW)	16.0	%	15--17	
平均血小板体积(MPV)	10.0	fl	6.0--14.0	

血小板压积(PCT)	0.301	%	0.11--0.28	↑
红细胞(RBC)	4.29	10 <sup>12</sup> /L	3.8--5.1	
血红蛋白	136	g/L	115--150	
红细胞压积(HCT)	40.4	%	35--45	
红细胞平均体积(MCV)	94.0	fl	82--100	
平均血红蛋白含量(MCH)	31.6	pg	27--34	
平均血红蛋白浓度(MCHC)	336	g/L	316--354	
单核细胞绝对值(MO#)	0.28	10 <sup>9</sup> /L	0.1--0.60	
单核细胞百分比(MO%)	4.1	%	3--10	
红细胞分布宽度标准差(RDW-SD)	46.0	fl	35--56	
红细胞分布宽度变异系数(RDW-CV)	12.9	%	10.6--16.6	
大血小板比率	24.9	%	11--45	
大血小板数目	75	10 <sup>9</sup> /L	30--90	
未成熟粒细胞数目	0.02	10 <sup>9</sup> /L	0--999	
未成熟粒细胞百分比	0.3	%	0--100	
有核红细胞数目	0.000	10 <sup>9</sup> /L	0--9999	
有核红细胞百分比	0.00	/100WBC	0--9999	

**\*小结:**

血小板压积(PCT)偏高(0.301 %)

操作员：祁佳佳 检查日期:2023-11-19 检查医生:陈建国

**肾功三项**

项目名称	检查结果	单位	参考值	提示
肌酐(CREA)	52.00	umol/L	41--73	
尿酸(UA)	257.00	umol/L	140--340	
尿素测定 (Urea)	3.50	mmol/L	2.6--7.5	

**\*小结:**

未见异常

操作员：刘慧芳 检查日期：2023-11-19 检查医生：陈建国

### 空腹血糖

项目名称	检查结果	单位	参考值	提示
葡萄糖(GLU)	5.00	mmol/L	3.89--6.1	

**\*小结：**

未见异常

操作员：刘慧芳 检查日期：2023-11-19 检查医生：陈建国

### 血脂四项

项目名称	检查结果	单位	参考值	提示
动脉硬化指数	2.31		1.31--3.19	
总胆固醇(CHOL)	4.90	mmol/L	2.59--5.2	
甘油三脂(TG)	1.61	mmol/L	0.7--1.7	
低密度脂蛋白(LDL)	3.05	mmol/L	0--4.13	
高密度脂蛋白(HDL)	1.32	mmol/L	0.77--1.55	

**\*小结：**

未见异常

操作员：刘慧芳 检查日期：2023-11-19 检查医生：陈建国

### 肝功能三项

项目名称	检查结果	单位	参考值	提示
γ-谷氨酰转肽酶(GGT)	19.0	U/L	7--45	
丙氨酸氨基转移酶(ALT)	15.00	U/L	7--40	
门冬氨酸氨基转移酶(AST)	20.00	U/L	13--35	
谷草比谷丙	1.33		0.4--2.5	

**\*小结：**

未见异常

操作员：刘慧芳 检查日期：2023-11-19 检查医生：陈建国

人乳头瘤病毒检查 (HPV)

项目名称	检查结果	单位	参考值	提示
HPV 高危亚型 16	阴性(-)		阴性(-)	
HPV 高危亚型 18	阴性(-)		阴性(-)	
HPV 高危亚型 31	阴性(-)		阴性(-)	
HPV 高危亚型 26	阴性(-)		阴性(-)	
HPV 高危亚型 33	阴性(-)		阴性(-)	
HPV 高危亚型 35	阴性(-)		阴性(-)	
HPV 高危亚型 39	阴性(-)		阴性(-)	
HPV 高危亚型 45	阴性(-)		阴性(-)	
HPV 高危亚型 51	阴性(-)		阴性(-)	
HPV 高危亚型 52	阴性(-)		阴性(-)	
HPV 高危亚型 53	阴性(-)		阴性(-)	
HPV 高危亚型 56	阴性(-)		阴性(-)	
HPV 高危亚型 58	阴性(-)		阴性(-)	
HPV 高危亚型 59	阴性(-)		阴性(-)	
HPV 高危亚型 66	阴性(-)		阴性(-)	
HPV 高危亚型 68	阴性(-)		阴性(-)	
HPV 高危亚型 73	阴性(-)		阴性(-)	
HPV 高危亚型 82	阴性(-)		阴性(-)	
HPV 低危亚型 6	阴性(-)		阴性(-)	
HPV 低危亚型 11	阴性(-)		阴性(-)	
HPV 低危亚型 42	阴性(-)		阴性(-)	
HPV 低危亚型 43	阴性(-)		阴性(-)	
HPV 低危亚型 81	阴性(-)		阴性(-)	

**\*小结：**

未见异常

操作员：刘慧芳 检查日期:2023-11-20 检查医生:陈建国

---

大同瑞慈康复医院 12导联心电图报告

王娅莉 女 45岁

体检号:420788

病床号:

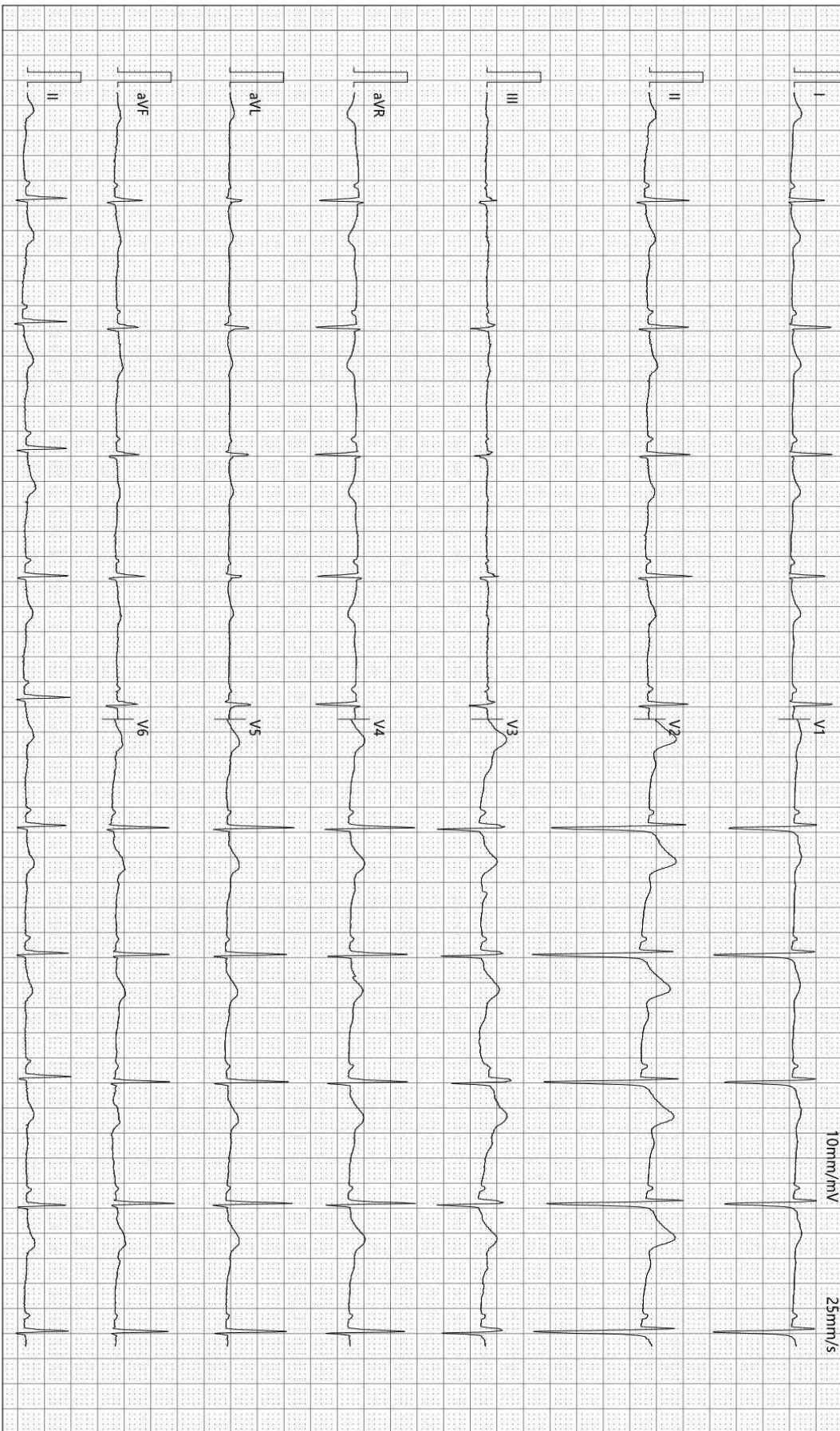
诊断结果:

窦性心动过缓

诊断医生:

张之生

HR	: 59 ↓ bpm	[60 ~ 100bpm]
P	: 76ms	[0 ~ 110ms]
PR	: 126ms	[120 ~ 200ms]
QRS	: 82ms	[60 ~ 100ms]
QT/QTc	: 421/420ms	[320 ~ 440/0 ~ 460ms]
P/QRS/T	: 42/20/37deg.	[0 ~ 75/-30 ~ 90/0 ~ 75deg]
RV5/SV1	: 1.177/1.349mV	[0.0 ~ 2.5/0.0 ~ 2.0mV]



检查时间:2023-11-19 08:46:17

诊断时间:2023-11-19 08:58:41

SEMIP V1 90

仅供临床参考

申请科室:

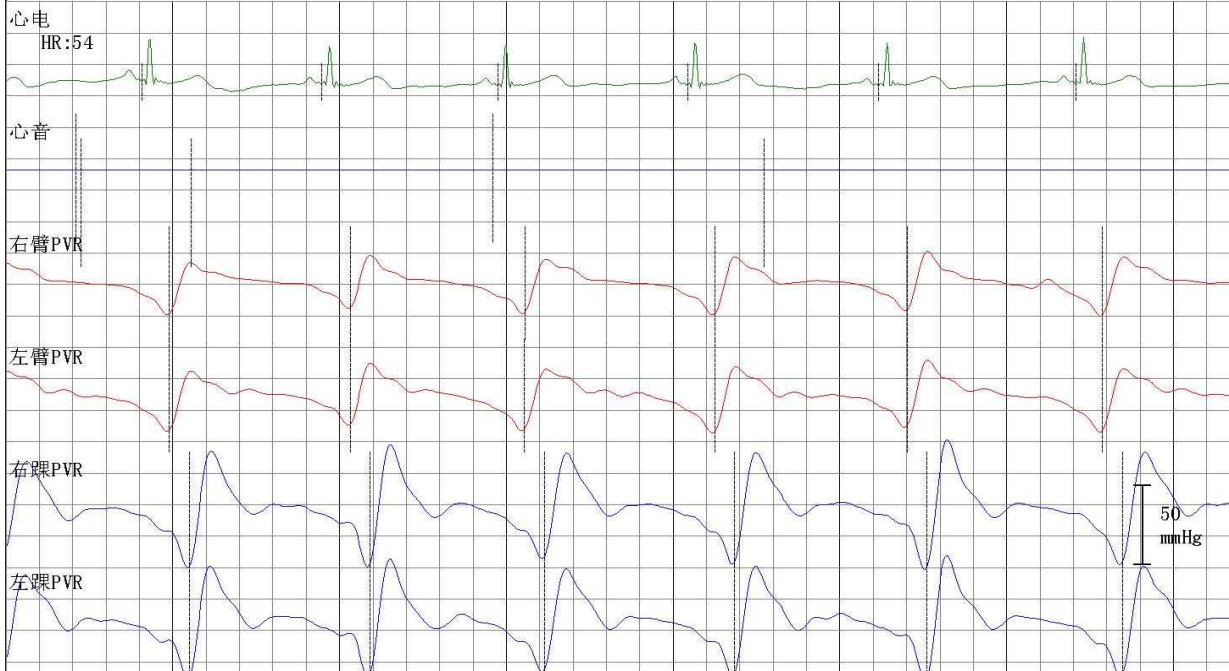申请医师:

本报告单仅提供临床参考, 不作为诊断依据

# 大同瑞慈健康体检 外周动脉硬化检测报告单

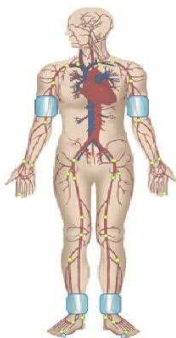
病历号: 2304100524    检查号: 16790  
 姓名: 王娅莉    性别: 女    年龄: 45  
 身高: 161    体重: 56    BMI: 21.6

用药:                          既往病史:

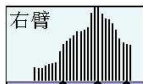


### 四肢动脉血压值 (mmHg)

右臂  
 SBP: 118  
 MBP: 92  
 DBP: 77  
 PP: 41



左臂  
 SBP: 122  
 MBP: 93  
 DBP: 76  
 PP: 46



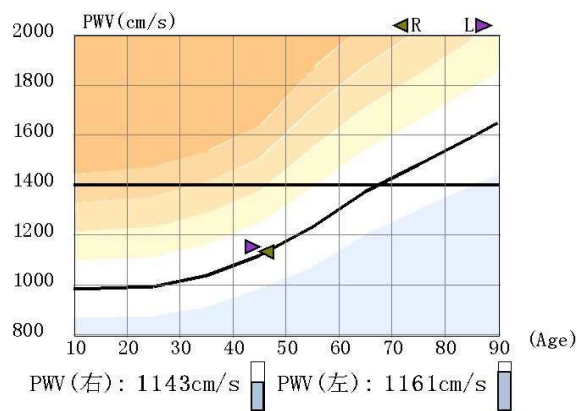
右踝  
 SBP: 157  
 MBP: 105  
 DBP: 75  
 PP: 82

左踝  
 SBP: 150  
 MBP: 101  
 DBP: 71  
 PP: 79

### 动脉阻塞值

ABI (R): 1.28    ABI (L): 1.23  
 BAI (R): 0.75    BAI (L): 0.77

### 大动脉僵硬度值 (PWV)



### 检查所见

1. 双上肢收缩压正常, 脉压正常, 两侧比较无明显差异  
双下肢两侧血压无明显差异
2. 双下肢静态ABI正常
3. 双上肢静态BAI减低
4. 双侧bapvw正常范围
5. 四肢动脉脉搏波形未见异常

### 医生意见

1. 外周动脉检测未见异常

操作者:

医师签名: 李桂珍

检查日期: 2023-11-19

高血压判断依据《中国高血压防治指南》(第三版)  
 ABI判断依据《2011版美国心脏协会/美国心脏病学会周围动脉疾病指南》

## 双源 CT 诊断图文报告

流水号: 2304100524

影像号: CT20231118116

姓名: 王娅莉

年龄: 45 岁

性别: 女

检查设备: 西门子量子双源 CT

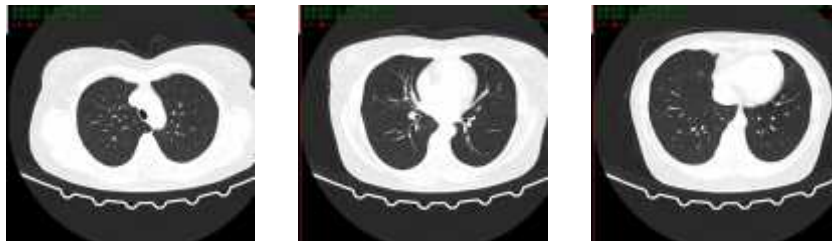体检号: 420788

申请医院: 本院

体检科室: 体检科

检查部位: CT 检查

经典图像:



影像所见:

胸廓对称, 骨性肋骨完整, 胸壁软组织结构良好, 两肺支气管血管纹理走行分布良好, 支气管束结构清晰, 双肺通气良好。肺门结构未见异常。纵隔无偏移, 段以上支气管通畅。心影及大血管形态结构正常, 纵隔内未见肿大淋巴结。胸膜未见异常。

影像诊断:

胸部未见明显异常

报告医师: 剧艳军

检查日期: 2023-11-19

审核医师: 剧艳军

报告日期: 2023-11-19

## 超声诊断图文报告

流水号: 2304100524

影像号: 1453960

姓名: 王娅莉

年龄: 45 岁

性别: 女

检查设备: Vivid E95

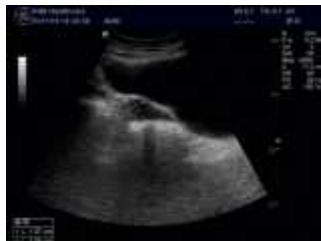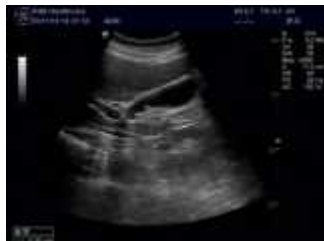体检号: 420788

申请医院: 本院

体检科室: 体检科

检查部位: 全腹彩超

### 经典图像:



### 影像所见:

肝脏大小形态正常, 包膜光滑完整, 实质回声均匀, 肝内管道系统走行清晰, 门静脉及肝内胆管不扩张。

胆囊大小形态正常, 壁不厚、欠光滑, 囊壁探及直径约 0.4cm 高回声凸起, 位置固定, 后无声影, 囊内透声好, 肝外胆管不扩张。

胰腺大小形态正常, 实质回声均匀, 主胰管不扩张。

脾脏大小形态正常, 实质回声均匀, 脾门静脉不宽。

双肾大小形态正常, 皮髓质分界清晰, 左肾实质内探及直径约 0.5cm 强回声斑, 双肾集合系统未见分离, 双侧输尿管未见扩张。

膀胱充盈佳, 未见明显异常。

前位子宫, 大小约 5.1\*5.7\*3.1cm, 肌壁回声欠均匀, 前壁探及大小约 1.4\*1.3cm 低回声结节, 形态规则, 边界清, 内膜线清晰, 厚 0.6cm, 宫颈厚约 2.4cm, 其内探及直径约 0.8cm 囊性回声, 边界清, 双侧附件区未见异常。

### 影像诊断:

1. 胆囊息肉
2. 左肾结石
3. 子宫肌瘤
4. 宫颈那囊

报告医师: 李菊蓉

检查日期: 2023-11-19

审核医师: 李菊蓉

报告日期: 2023-11-19