



2304080515

大同瑞慈健康体检

报 告 册

体检编号	420664	工号	5
姓名	马琼		
性别	女	年龄	50岁
单位	晋能控股李家窑煤业		
部门	晋能控股李家窑煤业		
联系电话	13934199692		
体检日期	2024-10-14		

尊敬的马琼女士您好！

首先，瑞慈健康体检全体员工欢迎您的光临，并对您的信任表示衷心的感谢！

您于 2024-10-14 （体检编号：420664）完成健康检查，本机构的各科医生已根据您的体检项目及结果，汇总成此份健康体检报告，并经总检医生审核。据此提出对您健康状况的综合分析及建议。

瑞慈健康体检倡导“大健康、大康复”，提出“健康是第一财富（Rich）”的人文理念。希望您仔细阅读并妥善地保管此份健康体检报告，并认真关注报告中的提示与建议，若您对报告内容有任何疑问，可直接与瑞慈健康体检客服部联系，进一步咨询。

健康体检咨询电话：**0352-2824444**

客户服务咨询电话：**0352-2830597**

400-6112995

瑞慈健康体检报告由下列内容组成：

第一部分：主检报告

第二部分：分科分项结果

第三部分：检验报告

第四部分：附表

主检报告

检查综述

- 【生化全项 3】 γ -谷氨酰转肽酶(GGT)偏高(48.0 U/L) 尿酸(UA)偏高(353.00 $\mu\text{mol/L}$) 总胆红素(TBIL)偏高(22.50 $\mu\text{mol/L}$) 间接胆红素(IBIL)偏高(20.30 $\mu\text{mol/L}$) 脂蛋白(a)偏高(126.22 mg/dl) 总胆固醇(CHOL)偏高(7.05 mmol/L) 甘油三脂(TG)偏高(2.13 mmol/L) 高密度脂蛋白(HDL)偏高(1.63 mmol/L) 载脂蛋白B(APOB)偏高(1.58 g/L)
- 【人乳头瘤病毒检查(HPV)】 HPV 高危亚型 56(阳性(+))
- 【尿液分析+尿沉渣】 鳞状上皮细胞偏高(15 /HP) 粘液丝偏高(3 /HP)
- 【颅脑 MRI】 1、双侧额叶、左侧顶叶皮髓质交界处多发缺血灶 2、左侧上颌窦粘膜下囊肿
- 【妇科内诊】 阴道炎
- 【心脏彩超】 左室舒张功能减低
- 【甲状腺彩超】 甲状腺双侧叶结节 TI-RADS 2-3 级
- 【颈部血管彩超】 1. 右侧颈总动脉内中膜局部增厚 2. 左侧颈总动脉斑块形成
- 【乳腺彩超】 1. 左乳结节 BI-RADS 3 级 2. 双乳皮下多发脂肪瘤
- 【全腹彩超】 1. 脂肪肝(中度) 2. 子宫肌瘤

医生建议

【尿酸(UA)偏高】：

- 尿酸(UA)是体内嘌呤代谢的最终产物。食物中的核酸分解生成嘌呤，体内组织中的核酸分解成嘌呤核苷，嘌呤和嘌呤核苷经过分解脱氨及氧化作用生成尿酸(UA)。
- 大部分的尿酸由肾脏排出，其余在肝脏分解破坏或随胆汁排泄。肾脏在排泄尿酸过程中，由肾小球滤出尿酸，若肾功能不好的人，排泄功能差，尿中排出的尿酸少了，血尿酸就会增高。
- 常见于肾脏疾病(如急慢性肾炎、肾结核、肾积水晚期等)；还可见于长期吃高嘌呤食物，如动物内脏、海鲜、贝类等，这种情况下，若不控制饮食，导致嘌呤长期偏高，即使肾功能正常，也会受高浓度尿酸的影响。
- 另外，需要警惕的是，若尿酸长期偏高，会由尿酸盐结晶沉积引起痛风性关节炎、慢性间质性肾炎，血尿酸增高是诊断痛风的主要依据。
- 应避免食用含嘌呤高的食物，如各种动物内脏、豆制品、海鲜等，不要喝酒，尤其是啤酒。忌酸性食物，忌醋，多喝水，每日尿量在2公升以上，碱化尿液。
- 必要时在肾内科医生指导下进行降尿酸治疗，定期复查。

【间接胆红素(IBIL)偏高】：

- 间接胆红素(IBIL)是未被肝细胞摄取、未与葡萄糖结合的胆红素为结合胆红素，也就是间接胆红素。
- 间接胆红素升高，是因为血液中的红细胞被大量破坏，大量的间接胆红素被释放入血，同时血液中的间接胆红素含量远远超出了肝细胞对胆红素的摄取、代谢和排泄能力。
- 因此间接胆红素升高，往往提示溶血性黄疸，最有可能就是溶血性贫血，或者是由于输血血型不合及其他恶性疾病导致的溶血。
- 总胆红素、间接胆红素、直接胆红素这三项是反映胆红素代谢的指标，而胆红素长期以来是作为溶血及肝胆疾病的重要异常指标。胆红素检查主要用于黄疸检查，反映肝脏疾病和胆道梗阻，如肝细胞发生炎症坏死等损害时会引起黄疸，胆道疾病及溶血性疾病也可引起黄疸。
- 总胆红素、间接胆红素、直接胆红素均升高：见于肝细胞性黄疸，如急慢性肝炎、肝硬化、肝坏死等。

- (6)总胆红素及间接胆红素升高：见于溶血性黄疸，如溶血性贫血，溶血性输血反应，新生儿溶血病。
- (7)总胆红素及直接胆红素升高：见于梗阻性黄疸，如胆石症、胆管炎、肝癌胰头癌等，其升高程度与病情呈正相关，且癌性梗阻高于良性梗阻。
- (8)总之，看肝功能化验单，要结合病情、病史、查体和其它相关的化验单、影像检查，排除生理性升高的因素（如有无感冒、酗酒、过于劳累、熬夜等情况），全面综合考虑。

【 γ -谷氨酰转肽酶(GGT)偏高】：

- (1) γ -谷氨酰转肽酶（GGT）人体血清中一个重要的转氨酶，存在于血清及除肌肉以外的所有细胞中，肾脏中含量最为丰富。血清中 γ -谷氨酰转肽酶（GGT）主要来自肝胆系统，因此当肝内合成亢进或胆汁排出受阻时血中 γ -谷氨酰转肽酶（GGT）就会升高。
- (2)临床上很多情况都会导致 γ -谷氨酰转肽酶（GGT）轻度升高，如长期熬夜、剧烈活动、过度劳累、饮食不节等不良生活习惯。一般情况下，一过性偏高在改善不良生活习惯后，数值可逐渐恢复正常。
- (3)除此之外，一些病理性的原因也可导致 γ -谷氨酰转肽酶（GGT）明显升高。单独的 γ -谷氨酰转肽酶（GGT）检查，不具特异性，往往需要结合病史以及其他检查结果进行综合评估。
- (4)长期大量饮酒者、长期服药者（如巴比妥类药物、苯妥英钠等），可能会造成肝脏代谢出现问题，致 γ -谷氨酰转肽酶（GGT）升高，一般戒酒停药数值可逐渐恢复正常。
- (5)各种急慢性肝炎均可出现 γ -谷氨酰转肽酶（GGT）升高的情况，常见的有病毒性肝炎、酒精性肝炎、药物性肝炎、慢性活动性肝炎、肝硬化、脂肪肝及肝癌等，由于肝细胞破坏致 γ -谷氨酰转肽酶（GGT）升高，一般需要结合其他化验和影像学检查明确诊断。
- (6)胆道疾病也可出现 γ -谷氨酰转肽酶（GGT）升高，包括胆道阻塞性疾病（如慢性胆汁性胆囊炎、胆管炎等），胆道出现梗阻，导致大量 γ -谷氨酰转肽酶（GGT）堆积入血致使其升高，此时应积极治疗原发病。

【载脂蛋白B(APOB)偏高】：

- (1)见于冠心病、高脂血症、银屑病，供临床参考，定期复查。

【总胆固醇(CHOL)偏高】：

- (1)总胆固醇是脂质的主要成分之一，其数量受年龄、家族、性别、饮食、遗传等多种因素影响。总胆固醇对人体生长发育以及新陈代谢有重要的作用，正常值是2.59-5.20mmol/L。
- (2)总胆固醇升高后，会增加类脂物质的堆积，会产生更多的血管斑块，进而增加心脑血管疾病的风险。大于5.21-5.69mmol/L是胆固醇的临界偏高，即使是一个完全健康的人，只要总胆固醇 >7.2 mmol/L或低密度脂蛋白 >4.9 mmol/L，未来发生心脑血管的风险就明显增高，应该马上治疗。
- (3)总胆固醇升高根据病因可分为两大类：一是原发性，是由于遗传因素缺陷所致，另一种是继发性，可引起其升高的疾病主要有糖尿病、高血压、甲减、肝肾疾病等。
- (4)降低总胆固醇的治疗中，原发性偏高应积极应用降脂药，曾经选择他汀类药物，胆固醇不能达标的，可联合用药（如依折麦布等）。
- (5)如果总胆固醇偏高，且患者有糖尿病、高血压、甲减、肝肾疾病或者已经发生心脑血管疾病的人更应积极用药，控制降低疾病风险。
- (6)戒烟，增强运动，采用低脂、低糖饮食，少食富含脂肪、胆固醇及饱和脂肪酸的食物，多进食蔬菜、水果、豆制品、粗粮、鱼和高纤维食品。
- (7)必要时在医师指导下使用降脂药物治疗，并前往内分泌科复诊。

【脂蛋白(a)偏高】：

- (1)建议内科结合临床参考。

【甘油三脂(TG)偏高】：

- (1)甘油三酯是甘油和脂肪酸所构成的有机化合物，甘油三酯测定是脂类代谢的重要指标之一。
- (2)甘油三酯增高与冠心病的发生有着重要的相关性，随年龄增大而有上升的趋势，其增高最常见于高脂和过量糖类饮食、肥胖等。
- (3)甘油三酯主要功能是为机体提供能量，其正常值在0.7-1.7mmol/L之间，1.7-2.29mmol/L为边缘增高，提示应该注意饮食和运动了。

(4)甘油三酯大于 2.3mmol/L，就称为高甘油三酯血症。甘油三酯增高虽然不会直接导致血管斑块的形成，但也会间接引起心脑血管疾病风险增加，同时，当甘油三酯大于 5.6mmol/L 时，还会增加急性胰腺炎的风险，所以降低甘油三酯的基础主要是控制饮食，饮食控制不佳可以选择药物治疗。

(5)生活方式的干预是控制甘油三酯水平升高的基础，包括减重，增加运动量，限制酒精摄入以及避免食用果糖和高碳水化合物食物。多食蔬菜水果，定期复查。

(6)明显增高者在医师的指导下使用降脂药物治疗，首选他汀和贝特类药物。

【高密度脂蛋白(HDL)偏高】：

(1)高密度脂蛋白(HDL)主要在肝脏合成，具有抗动脉粥样硬化的功能，是冠心病的保护因子。高密度脂蛋白(HDL)能将周围组织包括动脉壁内的胆固醇运转到肝脏进行代谢，是一种抗动脉粥样硬化的血浆脂蛋白。

(2)高密度脂蛋白(HDL)的含量与心血管的发病率和病变程度呈负相关，即高密度脂蛋白(HDL)减低，患冠心病的危险性增加；高密度脂蛋白(HDL)含量增高，患冠心病的危险性降低。

(3)高密度脂蛋白(HDL)对冠心病的临床诊断是一个重要的参考指标。它的升高是临床冠心病保护因子之一，并能防治和延缓动脉粥样硬化的发展。

(4)血清中高密度脂蛋白(HDL)的降低，预示着冠心病的出现。临床上常同时测定高密度脂蛋白(HDL)和血清总胆固醇，并根据它们的比值作为冠心病的信息指标。

(5)高密度脂蛋白(HDL)减少，主要见于冠心病、冠状动脉粥样硬化、高甘油三酯血症、慢性贫血、脑血管病、糖尿病、急慢性肝炎、肝硬化等疾病。

(6)戒烟，增强运动，采用低脂、低糖饮食，少食富含脂肪、胆固醇及饱和脂肪酸的食物，多进食蔬菜、水果、豆制品、粗粮、鱼和高纤维食品。

(7)建议当高密度脂蛋白(HDL)减少时，可参考其他相关指标，积极治疗基础性疾病，往内分泌科复诊。

【总胆红素(TBIL)偏高】：

(1)总胆红素(TBIL)能准确反映黄疸的程度。人体的红细胞有一定的寿命，大约是 120 天。

(2)当红细胞被破坏死亡后，其中的血红蛋白会被我们人体的肝、脾、骨髓内单核吞噬细胞吞噬破坏分解，在组织酶的作用下，成为血红素和球蛋白，而血红素再进一步被催化还原成胆红素，80-85%的胆红素来源于此，另外还有 20%的胆红素来源于血红蛋白以外的肌红蛋白等在肝脏中产生。

(3)未被肝细胞摄取且未与葡萄糖结合的胆红素称之为非结合胆红素，即间接胆红素(IBIL)。间接胆红素被运载到肝脏，被肝细胞摄取，与葡萄糖醛酸结合，则形成结合胆红素(DBIL)，即直接胆红素。在这个过程中有一部分会吸收入血，但其水平会维持动态平衡。

(4)总胆红素、间接胆红素、直接胆红素这三项是反映胆红素代谢的指标，而胆红素长期以来是作为溶血及肝胆疾病的重要异常指标。胆红素检查主要用于黄疸检查，反映肝脏疾病和胆道梗阻，如肝细胞发生炎症坏死等损害时会引起黄疸，胆道疾病及溶血性疾病也可引起黄疸。

(5)大多健康体检中发现的胆红素轻度升高并不能反映肝脏有损伤，如果直接胆红素升高的程度不高，一般可能是生理性的原因引起的，如感冒、酗酒、过于劳累、熬夜等情况，只要注意休息、戒酒，过段时间复查肝功能，一般会自行恢复。

(6)生活方面，多吃新鲜果蔬以补充人体所需的维生素，提高人体免疫力，多吃富含蛋白质的食物，如牛肉、鱼、蛋奶，这些都有助于修复受损的肝细胞，促进肝细胞的再生。如果胆红素升高很多，则需要完善相关检查，往消化内科诊断治疗。

【鳞状上皮细胞偏高】：

(1)在生理情况下，机体正常的新陈代谢都会引起鳞状上皮细胞的脱离，这是一种正常的机体现象。如果长时间出现鳞状上皮细胞偏高的现象时，则有可能是尿路感染、泌尿系统结石等因素导致，应及时往泌尿外科进一步诊断治疗。

【粘液丝偏高】：

(1)尿常规中粘液丝是由尿路中细胞分泌出来的，在有尿路感染时分泌会明显增多，且伴有炎症细胞的出现。

(2)粘液丝偏高，可分为生理性偏高和病理性偏高两种，生理性偏高一般是由于喝水较少导致的尿液浓缩，一般在喝水后就能达到稀释的效果。

(3)病理性的粘液丝偏高是由于泌尿系炎症或者是前列腺炎导致的，需要注意观察，多喝水，同时有白细胞等炎症细胞增多时，应及时服用抗感染药物治疗。如果仅有粘液丝的增多而没有白细胞等炎症细胞增多时，尿路有炎症的可能性不大。

(4) 建议平时饮食注意清淡，多喝水，少吃油腻和辛辣的食物，要注意个人清洁卫生，勤洗阴部，注意休息。

【左侧上颌窦粘膜下囊肿】：

(1) 建议耳鼻喉科诊断治疗。

【双侧额叶、左侧顶叶皮髓质交界处多发缺血灶】：

(1) 建议神经内科诊断治疗。

【阴道炎】：

(1) 阴道炎是阴道粘膜及粘膜下结缔组织的炎症，是妇科门诊常见的疾病。

(2) 正常健康妇女，由于解剖学及生物化学特点，阴道对病原体的侵入有自然防御功能，当阴道的自然防御功能遭到破坏，则病原体易于侵入，导致阴道炎症。

(3) 绝经后妇女由于雌激素缺乏，阴道上皮菲薄，细胞内糖原含量减少，阴道PH高达7左右，故阴道抵抗力低下，比青春期及育龄妇女易受感染。

(4) 阴道炎临床上以白带的性状发生改变以及外阴痒痒灼痛为主要临床特点，感染累及尿道时，可有尿痛、尿急等症状。常见的阴道炎有细菌性阴道病、滴虫性阴道炎、霉菌性阴道炎、老年性阴道炎。

(5) 阴道炎由不同的病原体感染所致，一旦出现外阴不适，白带异常，立即去医院检查，确定病原体，针对病因治疗。

【左室舒张功能减低】：

(1) 左心室舒张功能是指心肌弹性减低，心脏泵血功能减退。其引起原因，一是随着年龄的增长，心肌组织进行性变。其二是由于冠心病、高血压等慢性心肌病变。一般来说没有原发病变及年龄偏大的人员又无症状，不需要特殊处理，建议心内科结合临床考虑。

【甲状腺双侧叶结节】：

(1) 甲状腺结节是一种常见的甲状腺疾病，很多甲状腺疾病可表现为结节，如可由甲状腺退行性变、炎症、自身免疫性及新生物等多种病变所致。甲状腺结节在各个年龄段的男女人群中均可见到，但中年女性中较多。

(2) 甲状腺结节分良性和恶性两大类，良性的占绝大多数，恶性者不足1%，判断甲状腺结节的良恶主要依靠病史、体格检查、放射性核素扫描、穿刺细胞学检查。

(3) 建议往外科就诊，进一步检查，明确诊断，结合临床诊治并定期复查。

【左侧颈总动脉斑块形成】：

(1) 颈动脉斑块是动脉硬化后，血管里面的垃圾沉淀在血管壁形成。斑块又分为硬斑和软斑两种。硬斑比较稳定，不容易脱落，软斑不稳定，容易破裂脱落，从而形成血管栓塞。

(2) 建议：1. 减低胆固醇水平。2. 减低高血糖、高血压等高危因素，将血压、血糖控制在理想水平。3. 积极进行生活干预，控制饮食，改善饮食结构，适量增加运动，戒烟限酒。4. 必要时药物治疗。

【右侧颈总动脉内中膜局部增厚】：

(1) 颈动脉内中膜增厚是一个超声诊断，它属于血管性疾病（动脉硬化）的早期表现，提示长期发展下去动脉硬化会形成斑块和狭窄闭塞病变。

(2) 建议改变饮食结构，适量增加运动量，减缓动脉硬化发展的速度。如果有血脂高、胆固醇高、高血压、高血糖，就要进行相应的控制和预防，通过药物的干预，避免从内中膜增厚发展成斑块，进一步形成血管狭窄和闭塞的病变。

【双乳皮下多发脂肪瘤】：

(1) 单发较大脂肪瘤，影响生活、工作，可作手术治疗。瘤体较小，直径约1cm，一般不需处理。多发性脂肪瘤，细小而无影响，无需都切除。较大者可手术治疗。体表良性肿瘤，无症状者一般无需处理；瘤体较大，可作手术治疗。

【子宫肌瘤】：

- (1) 子宫肌瘤又称子宫平滑肌瘤，是女性生殖器最常见的一种良性肿瘤，多见于 30—50 岁妇女，以 40—50 岁最为多见。
- (2) 子宫肌瘤根据肌瘤与子宫壁的关系分 3 类：肌壁间肌瘤、浆膜下肌瘤和粘膜下肌瘤。
- (3) 子宫肌瘤多无症状，少数表现为阴道出血，腹部触及肿物以及压迫症状等。如发生蒂扭转或其他情况时可引起疼痛。以多发性子宫肌瘤为常见。
- (4) 治疗必须根据患者年龄、生育要求、症状、肌瘤大小等情况全面考虑，肌瘤小且无症状，尤其近绝经年龄者，雌激素水平低落，肌瘤可自然萎缩或消失，通常不需治疗，每 3—6 个月随访一次；若肌瘤较大或症状明显继发贫血者，常需手术切除。

【脂肪肝】：

- (1) 脂肪肝是指肝脏被脂肪浸润，为一种多病因引起的获得性疾病。
- (2) 脂肪肝是以肝细胞脂肪变性和脂肪蓄积为病理特征，最常见易患因素有超重或肥胖、进食油腻食物、高脂血症（尤其甘油三酯升高）、营养失调（营养过量或不足）、饮酒、高脂血症、少运动、糖耐量异常、减肥造成体重急剧下降、营养不良、中毒和药物等。
- (3) 当肝内脂类（主要为甘油三酯）含量超过肝重的 5% 时为脂肪肝。脂肪肝是一个常见的临床现象，不是一个独立性的疾病。
- (4) 值得注意的是，过多的脂肪在肝组织、肝细胞内浸润，引起肝细胞肿大，严重可致肝硬化。脂肪肝是可逆性的，合理饮食、运动及治疗后可恢复。
- (5) 合理控制饮食，控制总摄入量，低盐、低脂和低糖类饮食，少吃动物内脏，多吃蔬菜水果；
- (6) 控制危险因素，如控制体重、改善胰岛素抵抗、调整血脂紊乱，戒酒、戒烟，坚持长期有氧运动，加强体育锻炼；
- (7) 定期复查腹部彩超、血脂、肝功能。

【HPV 高危亚型：阳性】：

- (1) 妇科咨询。
- (2) 妇科作宫颈细胞病理学检查。
- (3) 动态追踪观察 HPV 变化；定期（三个月）复查 HPV；定期常规妇检（包括子宫、附件 B 超）。
- (4) 必要时进行免疫治疗、抗病毒治疗及妇科相关疾病治疗（如宫颈炎的治疗等）。

【左乳结节】：

- (1) 乳腺结节是乳腺组织导管和乳小叶在结构上的退行性变及进行性结缔组织的生长，主要以乳房周围性疼痛为特征，或在情绪变化、劳累、天气变化时加重，每月月经前疼痛加剧，行经后疼痛减退或消失。其主要原因是由于内分泌失调。
- (2) 建议少吃刺激性食物或进行药物治疗干预，必要时外科诊治。

汇总医生： 丁昊炜

主检日期： 2024-10-16

主检医生：

分科结果

妇科内诊

项目名称	检查结果	项目名称	检查结果
外阴	正常	尿道口	正常
阴道	粘膜充血 分泌物量多	子宫	正常
附件	正常	宫颈	光滑
后穹窿	正常		

***小结:**

阴道炎

操作员：智美玲

检查日期:2024-10-14

检查医生：智美玲

检验报告

尿液分析+尿沉渣

项目名称	检查结果	单位	参考值	提示
白细胞尿	1	个/ul	0--13	
上皮细胞(EC)	15	/HP	0--28	
管型(CAST)	0	个/ul	0--1	
霉菌(尿)	0	/HP	0--0	
结晶	0	/HP	0--10	
透明度(CLA)	清亮			
胆红素(BIL)	-		阴性	
隐血(ERY)	-		阴性	
小圆上皮细胞(SRC)	0	个/ul	0--0	
维生素C	-		阴性	
异常红细胞	0	个/ul	0--3	
红细胞(正常)	0	个/ul	0--6	
鳞状上皮细胞	15	个/ul	0--0	↑
粘液丝	3	个/ul	0--0	↑
颜色(Colour)	淡黄色			
尿葡萄糖(GLU)	-		阴性	
酮体(KET)	-		阴性	
比重(SG)	1.020		1.003--1.030	
酸碱度(PH)	6.0		4.5--8.0	
尿蛋白质(PRO)	-		阴性	
尿胆原(URO)	-		阴性	
亚硝酸盐(NIT)	-		阴性	
红细胞(尿)(RBC)	0	个/ul	0--6	
尿白细胞(LEU)	-		阴性	

*小结:

鳞状上皮细胞偏高(15 /HP) 粘液丝偏高(3 /HP)

操作员：乔叶 检查日期：2024-10-14 检查医生：康健忠

血常规（五分类）

项目名称	检查结果	单位	参考值	提示
白细胞(WBC)	5.21	10 ⁹ /L	3.5--9.5	
淋巴细胞绝对值(LY#)	1.63	10 ⁹ /L	1.1--3.2	
淋巴细胞百分比(LY%)	31.2	%	20--50	
中性粒细胞绝对值(GR#)	3.09	10 ⁹ /L	1.8--6.3	
中性粒细胞百分比(GR%)	59.4	%	40--75	
嗜碱性粒细胞绝对值(BA#)	0.03	10 ⁹ /L	0--0.06	
嗜碱性粒细胞百分比(BA%)	0.5	%	0--1.0	
嗜酸性粒细胞绝对值(EO#)	0.27	10 ⁹ /L	0.02--0.52	
嗜酸性粒细胞百分比(EO%)	5.2	%	0.4--8.0	
血小板(PLT)	307	10 ⁹ /L	125--350	
血小板分布宽度(PDW)	15.9	%	15--17	
平均血小板体积(MPV)	8.5	fl	6.0--14.0	
血小板压积(PCT)	0.261	%	0.11--0.28	
红细胞(RBC)	4.59	10 ¹² /L	3.8--5.1	
血红蛋白	134	g/L	115--150	
红细胞压积(HCT)	41.1	%	35--45	
红细胞平均体积(MCV)	89.5	fl	82--100	
平均血红蛋白含量(MCH)	29.1	pg	27--34	
平均血红蛋白浓度(MCHC)	326	g/L	316--354	
单核细胞绝对值(MO#)	0.19	10 ⁹ /L	0.1--0.60	
单核细胞百分比(MO%)	3.7	%	3--10	
红细胞分布宽度标准差	42.9	fl	35--56	

(RDW-SD)				
红细胞分布宽度变异系数 (RDW-CV)	12.8	%	10.6--16.6	
大血小板比率	15.5	%	11--45	
大血小板数目	48	10 ⁹ /L	30--90	
未成熟粒细胞数目	0.01	10 ⁹ /L	0--999	
未成熟粒细胞百分比	0.3	%	0--100	
有核红细胞数目	0.000	10 ⁹ /L	0--9999	
有核红细胞百分比	0.00	/100WBC	0--9999	

***小结:**

未见异常

操作员：乔叶 检查日期：2024-10-14 检查医生：康建忠

生化全项 3

项目名称	检查结果	单位	参考值	提示
碳酸氢根(HCO3)	23.10	mmol/L	22--29	
总蛋白(T PROT)	71.4	g/L	65--85	
白蛋白(ALB)	43.70	g/L	40--55	
球蛋白(GLB)	27.70	g/L	15--35	
白蛋白/球蛋白(ALB/GLB)	1.58		1.0--2.5	
γ-谷氨酰转肽酶(GGT)	48.0	U/L	7--45	↑
碱性磷酸酶(ALP)	82.0	U/L	50--135	
总胆汁酸(TBA)	2.4	umol/L	0.5--10	
肌酐(CREA)	62.20	umol/L	41--73	
尿酸(UA)	353.00	umol/L	140--340	↑
乳酸脱氢酶(LDH)	177.00	U/L	120--250	
淀粉酶(AMY)	73.00	IU/L	35--135	
葡萄糖(GLU)	5.52	mmol/L	3.89--6.1	

总胆红素(TBIL)	22.50	umol/L	0--21	↑
直接胆红素(DBIL)	2.2	umol/L	0--8.0	
间接胆红素(IBIL)	20.30	umol/L	0--17.39	↑
丙氨酸氨基转移酶(ALT)	36.00	U/L	7--40	
门冬氨酸氨基转移酶(AST)	26.00	U/L	13--35	
尿素测定 (Urea)	4.13	mmol/L	2.6--7.5	
肌酸激酶(CK)	171.00	U/L	40--200	
肌酸激酶同工酶(CK-Mb(M))	17	U/L	0--25	
α-羟丁酸脱氢酶	145.00	U/L	72--182	
同型半胱氨酸	7.70	umol/L	0--20	
C 反应蛋白	1.80	mg/dl	0--3	
胆碱酯酶	9837	U/L	3930--10800	
果糖胺	1.77	mmol/L	1.4--2.4	
脂蛋白(a)	126.22	mg/dl	0--30	↑
酮体	0.03	mmol/L	0.00--0.28	
单胺氧化酶	11.90	U/L	0--12	
胱抑素 C 测定	0.84	mg/l	0--1.35	
D-二聚体	1.15	ug/ml	0--1.35	
肌红蛋白	44.00	ng/ml	0--90	
动脉硬化指数	2.29		1.31--3.19	
谷草比谷丙	0.72		0.4--2.5	
载脂蛋白 A1(apoA1)	1.42	g/L	1.20--1.76	
高敏肌钙蛋白 (Tnl)	2.50	pg/ml	0--46.47	
总胆固醇(CHOL)	7.05	mmol/L	2.59--5.2	↑
甘油三脂(TG)	2.13	mmol/L	0.7--1.7	↑
低密度脂蛋白(LDL)	3.74	mmol/L	0--4.13	
高密度脂蛋白(HDL)	1.63	mmol/L	0.77--1.55	↑

载脂蛋白 B(APOB)	1.58	g/L	0.63--1.14	↑
--------------	------	-----	------------	---

***小结:**

γ-谷氨酰转肽酶(GGT)偏高(48.0 U/L) 尿酸(UA)偏高(353.00 umol/L) 总胆红素(TBIL)偏高(22.50 umol/L) 间接胆红素(IBIL)偏高(20.30 umol/L) 脂蛋白(a)偏高(126.22 mg/dl) 总胆固醇(CHOL)偏高(7.05 mmol/L) 甘油三脂(TG)偏高(2.13 mmol/L) 高密度脂蛋白(HDL)偏高(1.63 mmol/L) 载脂蛋白 B(APOB)偏高(1.58 g/L)

操作员：刘慧芳 检查日期:2024-10-14 检查医生:康健忠

生殖道微生态

项目名称	检查结果	单位	参考值	提示
线索细胞	-			
清洁度	II			
上皮细胞(白带)	++			
滴虫	-			
G-球菌	-			
霉菌	-			
G-杆菌	-			
G+杆菌	-			
G+球菌	-			

***小结:**

未见异常

操作员：王小雪 检查日期:2024-10-15 检查医生:康健忠

人乳头瘤病毒检查 (HPV)

项目名称	检查结果	单位	参考值	提示
HPV 高危亚型 16	阴性(-)		阴性	
HPV 高危亚型 18	阴性(-)		阴性	
HPV 高危亚型 31	阴性(-)		阴性	

HPV 高危亚型 26	阴性(-)		阴性	
HPV 高危亚型 33	阴性(-)		阴性	
HPV 高危亚型 35	阴性(-)		阴性	
HPV 高危亚型 39	阴性(-)		阴性	
HPV 高危亚型 45	阴性(-)		阴性	
HPV 高危亚型 51	阴性(-)		阴性	
HPV 高危亚型 52	阴性(-)		阴性	
HPV 高危亚型 53	阴性(-)		阴性	
HPV 高危亚型 56	阳性(+)		阴性	*
HPV 高危亚型 58	阴性(-)		阴性	
HPV 高危亚型 59	阴性(-)		阴性	
HPV 高危亚型 66	阴性(-)		阴性	
HPV 高危亚型 68	阴性(-)		阴性	
HPV 高危亚型 73	阴性(-)		阴性	
HPV 高危亚型 82	阴性(-)		阴性	
HPV 低危亚型 6	阴性(-)		阴性	
HPV 低危亚型 11	阴性(-)		阴性	
HPV 低危亚型 42	阴性(-)		阴性	
HPV 低危亚型 43	阴性(-)		阴性	
HPV 低危亚型 81	阴性(-)		阴性	

***小结：**

HPV 高危亚型 56(阳性(+))

操作员：赵伟 检查日期：2024-10-15 检查医生：康建忠

大同现代医学检验实验室

液基薄层细胞学图文报告

ID: 2024107668

病理号: 099886

姓名: 马琼

性别: 女

年龄: 50岁

送检科室: 体检科

电话号码: 13934199692

床号:

病历号:

体检号: 2304080515

送检医院: 大同瑞慈康复体检

送检日期: 2024-10-14

末次月经:

送检医生:

采样日期:

报告日期: 2024-10-14

标本满意度: 满意

细胞量: >40%

红细胞:

经期样本:

颈管细胞:

化生细胞:

鳞状细胞:

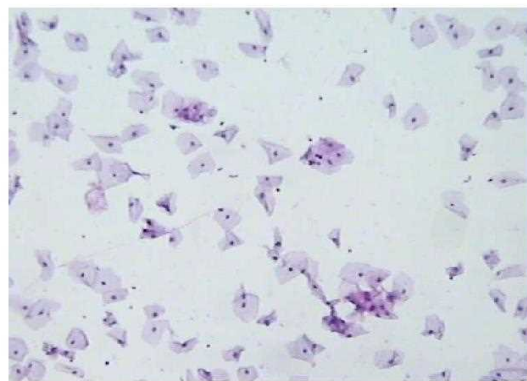
宫颈柱状细胞:

未见上皮内病变/恶性细胞:

正常范围内:

良性反应性改变:

- 炎症:
 - 轻度:
 - 中度:
 - 重度:
- 放疗:
- 妊娠:
- 萎缩性:
- 宫内避孕器:
- 其他:



病原体: 滴虫感染: 念珠菌感染: 细菌感染:

提示 HPV 感染: 疱疹病毒感染:

鳞状上皮细胞分析:

非典型鳞状细胞:

- 倾向上皮内瘤变:
- 倾向良性反应性改变:
- 不能明确意义(ASC-US):
- 不排除高度病变(ASC-H):

上皮内低度病变: 鳞癌:

上皮内高度病变:

- CIN2:
- CIN3:

腺上皮细胞分析:

非典型腺细胞:

- 宫内膜:
- 来源不明:

非典型腺细胞(宫颈管):

- 倾向原位腺癌:
- 不能明确意义:
- 倾向良性反应性改变:

腺癌:

- 宫颈管:
- 宫内膜:
- 其它:

炎细胞:

- 轻度:
- 中度:
- 重度:

可疑腺癌:

诊断意见: 未见上皮内病变或恶性细胞 (NILM)。

建议:

报告医师: 张荣生

地址: 大同市魏都大道 79 号, 本报告医师签字后有效
咨询: 0352-2830587 4006-122-995

妇科细胞学是筛查项目, 出于技术原因, 可能会有假阴性结果, 本检测仅对来样负责, 如果对结果有疑义, 请在收到报告 7 天内与我们联系。

大同瑞慈康复医院 12导联心电图报告

马琼 女 50岁

体检号:420664

病床号:

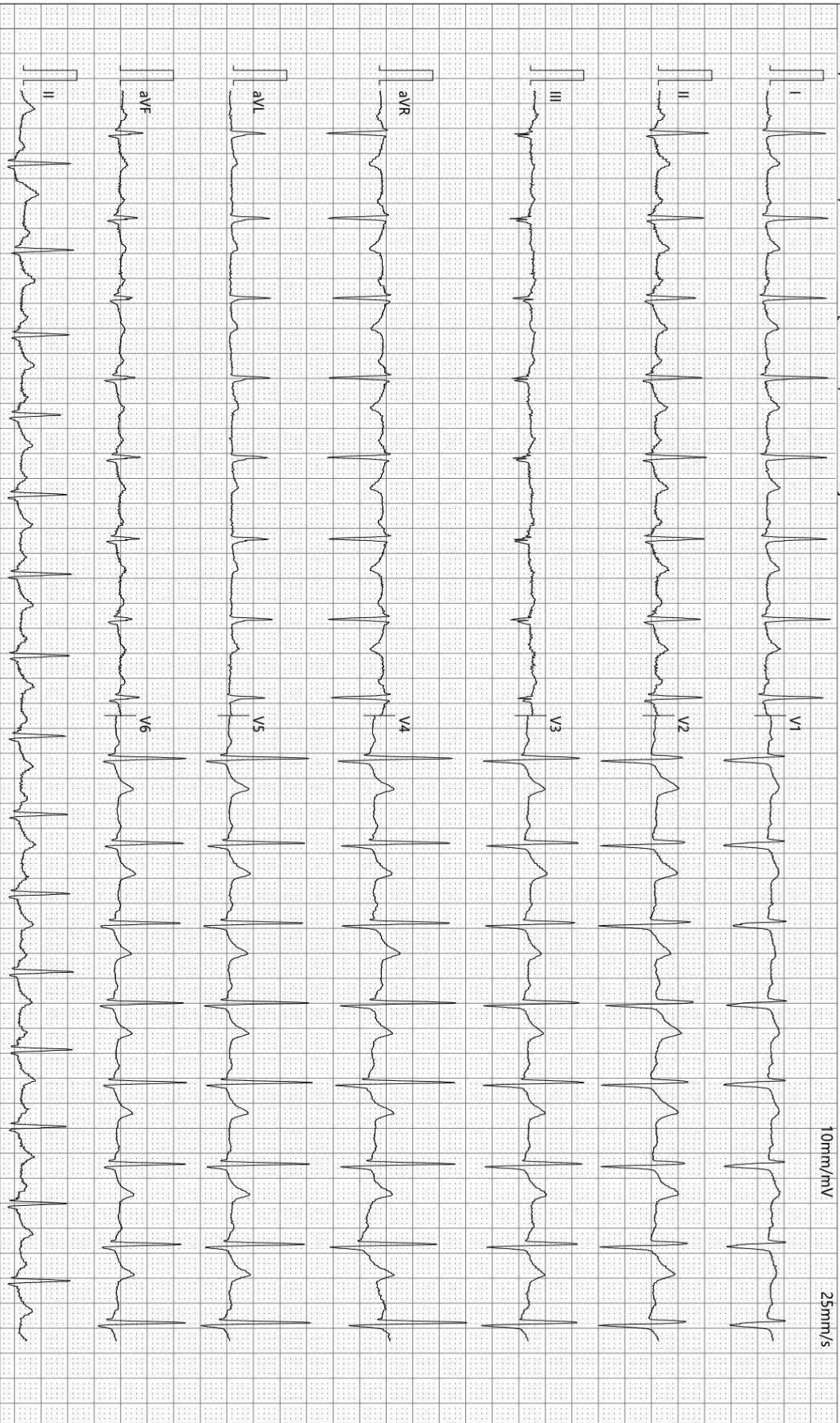
诊断结果:

- 1.窦性心律
- 2.正常心电图

诊断医生:

张之生

HR : 94bpm [60 ~ 100bpm]
 P : 111 ↑ ms [0 ~ 110ms]
 PR : 154ms [120 ~ 200ms]
 QRS : 95ms [60 ~ 100ms]
 QT/QTc : 348/436ms [320 ~ 440/0 ~ 460ms]
 P/QRS/T : 64/18/41deg. [0 ~ 75/-30 ~ 90/0 ~ 75deg]
 RV5/SV1 : 1.572/0.787mV [0.0 ~ 2.5/0.0 ~ 2.0mV]



检查时间:2024-10-14 09:03:38

诊断时间:2024-10-14 09:18:21

SEMIP V1.90

仅供临床参考

Rich 大同瑞慈康复医院
超声诊断图文报告

流水号: 2304080515

超声号: 1712880

姓名: 马琼

年龄: 50 岁

性别: 女

检查设备: Vivid E95

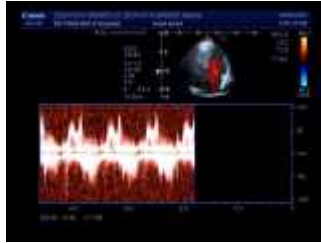
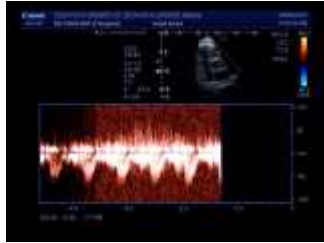体检号: 420664

申请医院: 本院

体检科室: 体检科

检查部位: 心脏彩超

经典图像:



影像所见:

超声测量 (单位: mm)

升主动脉内径 25 (32±3mm)

左房内径 30 (35mm)

室间隔 10 (8-11mm)

左室内径 39 (47±4mm)

左室后壁 9 (8-11mm)

EF66% (50-80%)

右室内径 25 (36±4mm)

右房内径 28 (36±4mm)

FS36% (28-41%)

主肺动脉内径 20 (23±3mm)

升主动脉内径正常, 心脏各腔室大小正常, 室间隔厚度正常, 左室壁未见明显节段性运动异常, 各瓣膜及启闭功能未见明显异常, 舒张期二尖瓣口血流频谱 E/A<1, 心包腔未见积液。

影像诊断:

左室舒张功能减低

报告医师: 侯爱兰

检查日期: 2024-10-14

审核医师: 侯爱兰

报告日期: 2024-10-14



注: 本报告仅供临床医生参考!

地址: 大同市魏都大道 79 号。若有疑问, 请致电: 0352---2830580

Rich 大同瑞慈康复医院
超声诊断图文报告

流水号: 2304080515

超声号: 1712858

姓名: 马琼

年龄: 50岁

性别: 女

检查设备: Vivid E95

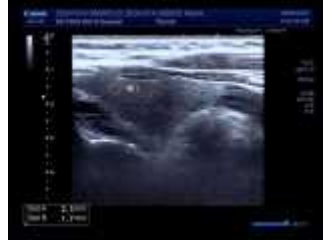
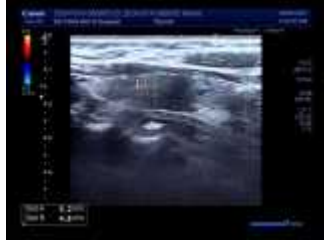
体检号: 420664

申请医院: 本院

体检科室: 体检科

检查部位: 甲状腺彩超

经典图像:



影像所见:

甲状腺双侧叶形态正常, 包膜完整, 左侧叶下极探及囊实性结节, 大小约 0.5*0.5cm, 边界清, 右侧叶下极探及囊性回声, 大小约 0.2*0.2cm, 边界清, 余实质回声均匀, CDFI: 未见异常血流信号。
双侧颈部未见明显肿大淋巴结。

影像诊断:

甲状腺双侧叶结节 TI-RADS 2-3级

报告医师: 侯爱兰

检查日期: 2024-10-14

审核医师: 侯爱兰

报告日期: 2024-10-14



注: 本报告仅供临床医生参考!

地址: 大同市魏都大道 79 号。若有疑问, 请致电: 0352-2830580

Rich 大同瑞慈康复医院
超声诊断图文报告

流水号: 2304080515

超声号: 1712863

姓名: 马琼

年龄: 50岁

性别: 女

检查设备: Vivid E95

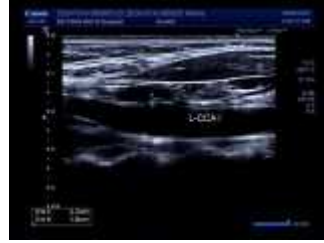
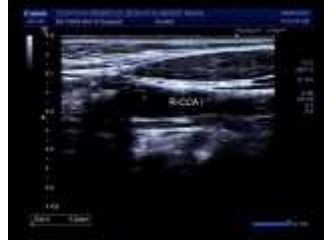
体检号: 420664

申请医院: 本院

体检科室: 体检科

检查部位: 颈部血管彩超

经典图像:



影像所见:

右侧颈总动脉膨大处前后壁内中膜局部增厚, 前壁厚约 1.5mm, 后壁厚约 1.4mm, 左侧颈总动脉膨大处探及弱强回声斑, 大小约 2.2*1.8mm, 右锁骨下动脉起始处、双侧颈内、颈外动脉起始段内中膜不增厚, 内壁欠光滑, 管壁未见明确强回声斑。CDFI: 血流充盈好。PW: 频谱形态正常。

双侧椎动脉走行正常, 椎动脉内径正常, 管壁不厚, 管腔内为无回声, CDFI: 血流充盈好。PW: 频谱正常。

影像诊断:

1. 右侧颈总动脉内中膜局部增厚
2. 左侧颈总动脉斑块形成

报告医师: 侯爱兰

检查日期: 2024-10-14

审核医师: 侯爱兰

报告日期: 2024-10-14



注: 本报告仅供临床医生参考!

地址: 大同市魏都大道 79 号。若有疑问, 请致电: 0352---2830580

Rich 大同瑞慈康复医院
超声诊断图文报告

流水号: 2304080515

超声号: 1712870

姓名: 马琼

年龄: 50岁

性别: 女

检查设备: Vivid E95

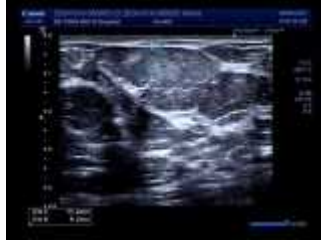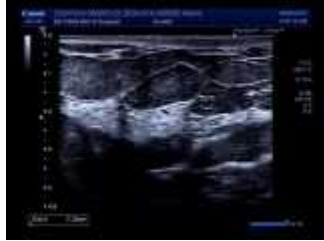体检号: 420664

申请医院: 本院

体检科室: 体检科

检查部位: 乳腺彩超

经典图像:



影像所见:

双侧乳腺腺体层次清晰, 右乳腺体厚 0.7cm, 左乳腺体厚 0.9cm, 乳导管未见扩张, 左乳 4 点距乳头约 5cm 处探及低回声结节, 大小约 0.7*0.4cm, 边界清, 双乳皮下探及多个高回声结节, 左侧较大位于 6 点, 大小约 1.1*0.9cm, 右侧较大位于 12 点, 大小约 1.3*0.7cm, 边界清, CDFI: 未见异常血流信号。
双侧腋下未见明显肿大淋巴结。

影像诊断:

1. 左乳结节 BI-RADS 3 级
2. 双乳皮下多发脂肪瘤

报告医师: 侯爱兰

检查日期: 2024-10-14

审核医师: 侯爱兰

报告日期: 2024-10-14



注: 本报告仅供临床医生参考!

地址: 大同市魏都大道 79 号。若有疑问, 请致电: 0352-2830580

Rich 大同瑞慈康复医院
超声诊断图文报告

流水号: 2304080515

超声号: 1712883

姓名: 马琼

年龄: 50 岁

性别: 女

检查设备: Vivid E95

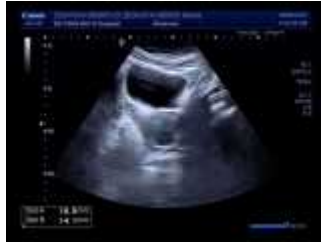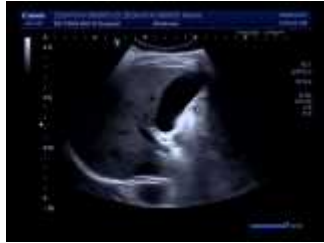体检号: 420664

申请医院: 本院

体检科室: 体检科

检查部位: 全腹彩超

经典图像:



影像所见:

肝脏大小形态正常, 包膜光滑完整, 实质回声致密增强, 肝内管道系统走行欠清晰, 门静脉及肝内胆管不扩张。

胆囊大小形态正常, 壁不厚、光滑, 囊内透声好, 肝外胆管不扩张。

胰腺大小形态正常, 实质回声均匀, 主胰管不扩张。

脾脏大小形态正常, 实质回声均匀, 脾门静脉不宽。

双肾大小形态正常, 皮髓质分界清晰, 集合系统未见分离, 双侧输尿管未见扩张。

膀胱充盈佳, 未见明显异常。

后位子宫, 大小正常, 肌壁回声欠均匀, 后壁探及低回声结节, 大小约 1.8*1.5cm, 边界清, 内膜线清晰, 厚 0.4cm, 宫颈厚约 2.7cm, 双侧附件区未见异常。

影像诊断:

1. 脂肪肝 (中度)
2. 子宫肌瘤

报告医师: 侯爱兰

检查日期: 2024-10-14

审核医师: 侯爱兰

报告日期: 2024-10-14



注: 本报告仅供临床医生参考!

地址: 大同市魏都大道 79 号。若有疑问, 请致电: 0352---2830580

姓名: 马琼

年龄: 50 岁

性别: 女

检查设备: 西门子量子双源 CT

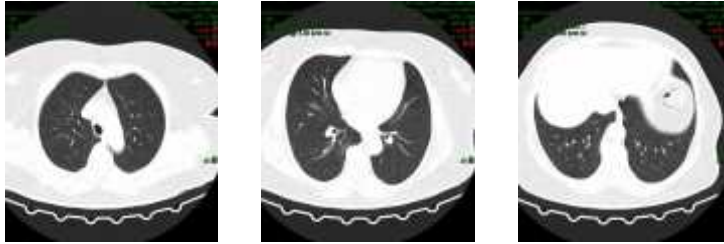体检号: 420664

申请医院: 本院

体检科室: 体检科

检查部位: 肺部双源 CT

经典图像:



影像所见:

胸廓对称, 骨性肋骨完整, 胸壁软组织结构良好, 两肺支气管血管纹理走行分布良好, 支气管束结构清晰, 双肺通气良好。肺门结构未见异常。纵隔无偏移, 段以上支气管通畅。心影及大血管形态结构正常, 纵隔内未见肿大淋巴结。胸膜未见异常。

影像诊断:

胸部未见明显异常

报告医师: 剧艳军

检查日期: 2024-10-16

审核医师: 剧艳军

报告日期: 2024-10-16

MRI 诊断图文报告

ID号: 2304080515

影像号: MR20241014012

姓名: 马琼

年龄: 50岁

性别: 女

检查设备: 西门子 1.5T 磁共振

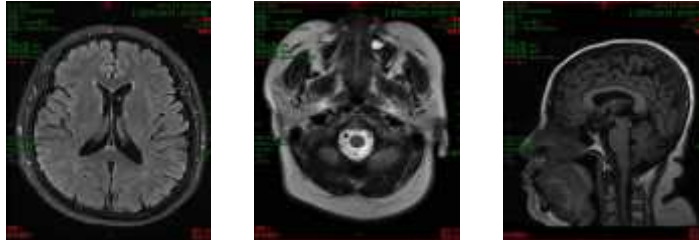
体检号: 420664

申请医院: 本院

体检科室: 体检科

检查部位: 颅脑 MRI

经典图像:



影像所见:

双侧额叶、左侧顶叶皮髓质交界处见多发斑点状长 T1 长 T2 信号，T2 FLAIR 呈高信号，DWI 未见异常高信号。脑干、双侧小脑半球未见异常信号及占位征象，脑室、脑池无扩大，脑沟、脑裂无增宽，中线结构居中。左侧上颌窦粘膜下见一直径约 0.8cm 等 T1 长 T2 信号。

影像诊断:

- 双侧额叶、左侧顶叶皮髓质交界处多发缺血灶
- 左侧上颌窦粘膜下囊肿

报告医师: 陈江莲

检查日期: 2024-10-14

审核医师: 陈江莲

报告日期: 2024-10-14



注: 本报告仅供临床医生参考!

地址: 大同市魏都大道 79 号。若有疑问, 请致电: 0352---2830580